



CASO CLÍNICO

Lipoma adrenal

García Rodríguez S.¹

RESUMEN

Los lipomas de las glándulas adrenales son tumores extremadamente infrecuentes y detectados de manera incidental. La entidad fue primeramente descrita por Geelhoed y Druy en 1982, aunque otras referencias citan la primera descripción en 1988 y hasta 1994 sólo se habían reportado siete casos. El caso que se presenta es de un hombre de 70 años con diagnóstico de lipoma adrenal derecho detectado incidentalmente, el cual se resecó vía transabdominal. Se encontró en la literatura mundial que los tumores lipomatosos son infrecuentes y comprenden 4.8% de los tumores adrenales primarios, de los cuales 0.7% es para los lipomas, con una prevalencia *post mortem* de 0.02 y 0.4% de los tumores adrenales primarios resecados quirúrgicamente. Se concluye que los lipomas de la glándula suprarrenal son extremadamente raros –cada vez con mayor posibilidad de ser detectados–, gracias a los adelantos de la imagenología, y aunque son tumoraciones benignas que tienen el inconveniente de presentar gran tamaño y causar síntomas compresivos, se debe tener en cuenta su potencial maligno. De ahí la importancia de su diagnóstico y tratamiento oportunos.

Palabras clave: lipoma adrenal.

SUMMARY

Adrenal lipomas are extremely uncommon detected of an incidental way, and hormonally inactive. Entity stressed first by Geelhoed and Druy in 1982, but other references have mentioned the first description in 1988 and since 1994 only seven cases had been reported. The case presented is a 70 years old man with right adrenal lipoma incidentally detected, witch is transabdominally resected. In the literature, this condition has been found to have a frequency of 4.8% of primary adrenal tumors, corresponding 0.7% for lipomas with a postmortem prevalence of 0.02% and 0.4% of the primary adrenal tumors surgically resected. The conclusion is that lipomas of the adrenal gland are extremely uncommon, each time with most possibility to be detected, due to the advances of the imagenology, even though these are benign tumors, which have the inconvenience of great size and to cause compressive symptoms, we have to know that this has a malignant potential, for this reason is important an early diagnosis and treatment.

Keywords: adrenal lipoma.

1. Servicio de Urología, División de Cirugía, Hospital Civil "Fray Antonio Alcalde", Guadalajara, Jal. México.

Correspondencia: División de Cirugía, Hospital Civil "Fray Antonio Alcalde". Ramón López Velarde 284, Guadalajara, Jalisco, México. CP 44800, Tel.: 01(33) 3944-8894, Fax: 01(33) 3663-0713. Correo electrónico: uro_sangar@yahoo.com.

INTRODUCCIÓN

Los lipomas de las glándulas adrenales son tumores extremadamente infrecuentes detectados en forma incidental *post mortem* o durante la vida cuando a los pacientes se les estudia por otras causas.¹ Esta entidad fue descrita en primera instancia por Geelhoed and Druy en 1982, aunque otras referencias citan la primera descripción en 1984 y hasta 1994 sólo se habían reportado siete casos.^{3,5}

REPORTE DEL CASO CLÍNICO

Se trata de paciente masculino de 70 años, quien acude a la consulta externa por presentar dolor y aumento de volumen en escroto derecho, de año y medio de evolución, intensificándose gradualmente, además de presentar datos urinarios obstructivos leves. A la exploración física no se palpa ninguna tumoración abdominal, presentaba herida quirúrgica antigua en la línea media supraumbilical y en la región inguinal derecha, se palpaba engrosado el epidídimo derecho, con tumoración de aproximadamente 1 cm, de consistencia blanda bien delimitada, con aumento de volumen del escroto derecho, transiluminación positiva. Al examen digitorectal mostró próstata grado I eutérmica de consistencia tenar, no dolorosa.

Entre sus antecedentes familiares sólo se encontró carga genética para diabetes mellitus e hipertensión. Se le practicó amigdalectomía, plastia abdominal por hernia epigástrica, plastia inguinal derecha y accidente automovilístico sin repercusiones, no refería ser hipertenso; sin embargo, presentaba presiones arteriales en rangos de 110-60 a 160-90. Por dichos hallazgos se le realiza PA de tórax (Figura 1), ultrasonido testicular (Figura 2), prostático (Figura 3), renal (Figura 4), encontrando hidrocele derecho, quiste simple de epidídimo derecho (1 cm), próstata de 25 cc, orina residual menor a 10% y lesión heterogénea hiperecogénica en topografía suprarrenal derecha, por lo que se centra la atención en dicha tumoración y se solicita la tomografía abdominal (Figura 5), en la que se observa en territorio de suprarrenal derecha una tumoración de 7x7x15 cm de contornos bien definidos, redondeada, y de densidad heterogénea, con algunas áreas hiperdensas tras la administración de contraste, pero el mayor componente en rango graso, la cual desplaza estructuras vecinas, con plano de separación preservado.

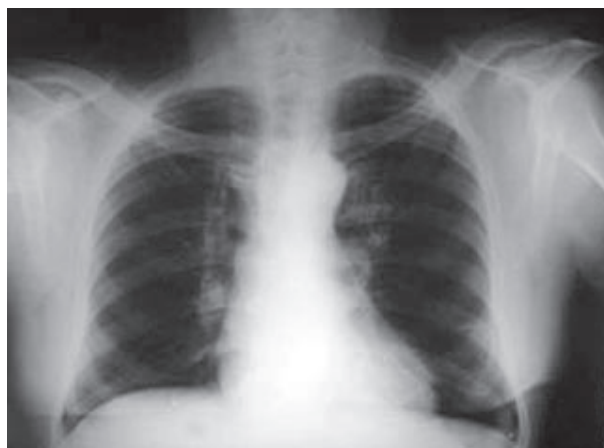

Figura 1. Placa de tórax normal.

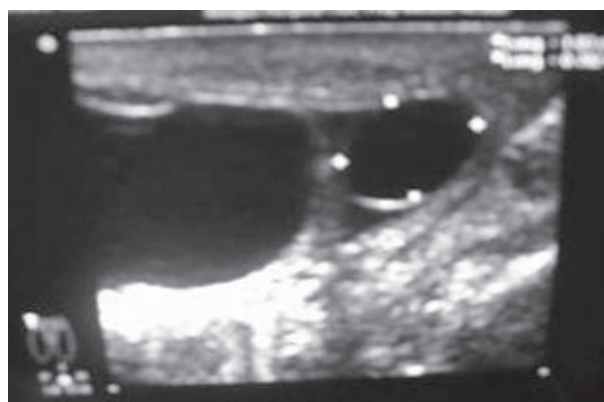

Figura 2. Ultrasonido testicular con hidrocele y quiste de epidídimo derecho.

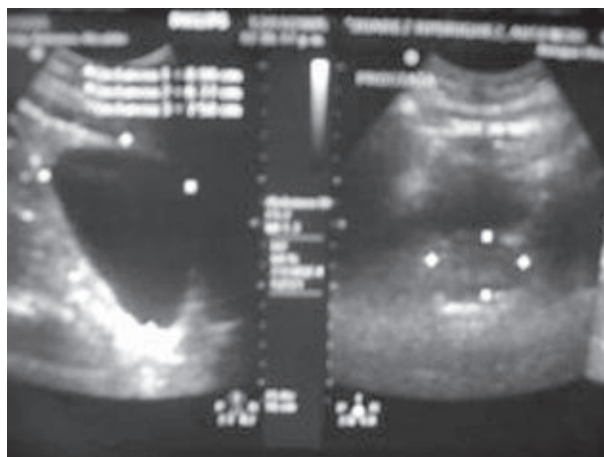


Figura 3. Ultrasonido prostático-vesical con volumen premiccional de 241cc, postmiccional de 14 cc, próstata de 25 cc.

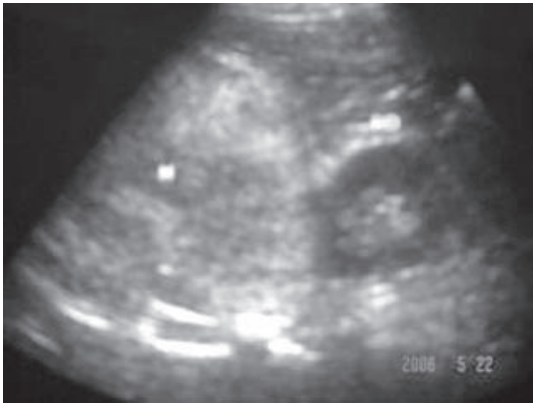


Figura 4. Ultrasonido renal mostrando tumoración sólida en topografía suprarrenal derecha.

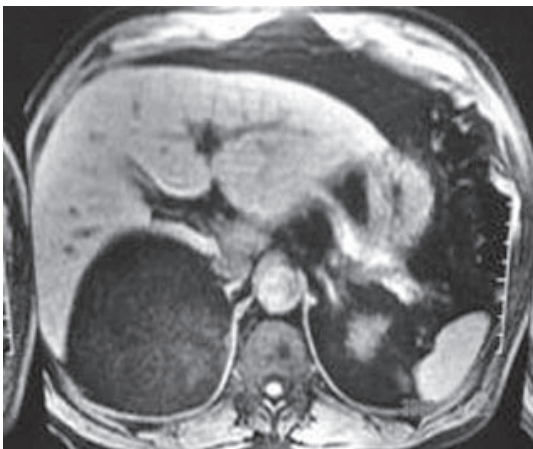

Figura 5. Tomografía axial computada. Tumoración suprarrenal derecha con densidad grasa (<100 UH), desplazando estructuras vecinas.

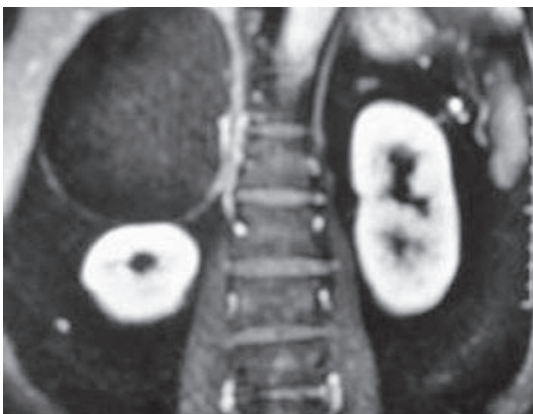

Figura 6. Resonancia magnética en corte coronal con tumor suprarrenal derecho, bordes regulares bien definidos, mostrando tejido graso en su interior.

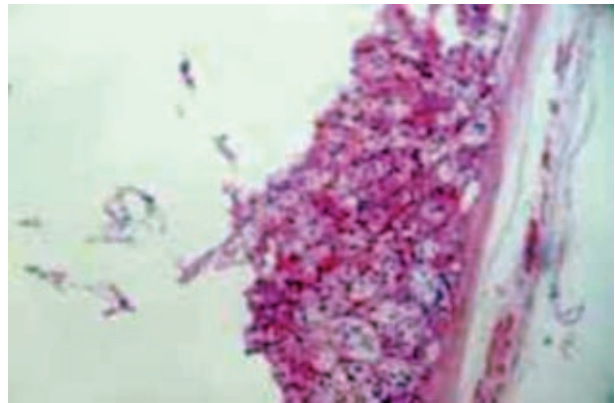


Figura 7. Tinción con H & E (10x), la cual muestra glándula suprarrenal y adipositos.

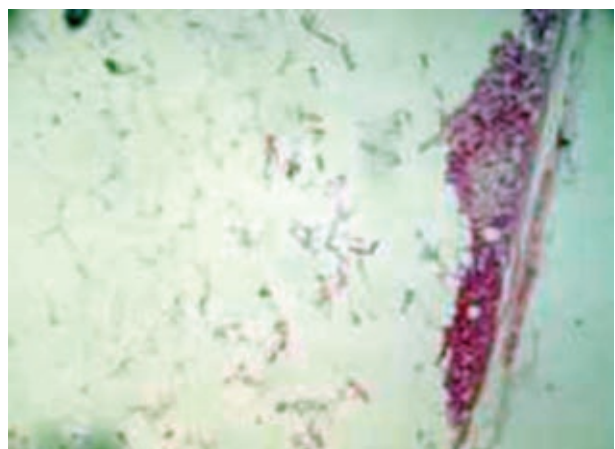


Figura 8. Vista panorámica (3x) de lipoma suprarrenal, observándose a la derecha corteza suprarrenal, desplazada por tejido adiposo maduro.

Se piensa inicialmente en un posible miolipoma de suprarenal y se decide realizar RMN (Figura 6) en la cual se corrobora la presencia de tumoración con predominancia de tejido graso en su interior. Se solicitó ácido vanilmandélico (2.2 mg/24 h) APE: 1.3 ng/ml, AFP: 3 UI/ml, HGCh fracción beta: <1.2 mUI/ml, biometría, química sanguínea y tiempos de coagulación normales. Se decide realizar laparotomía y se extrae tumoración suprarrenal derecha de 12x11.5x7 cm, de superficie lisa, amarillenta de aspecto graso, con un peso de 480 gramos, que al examen histopatológico (Figuras 7 y 8) se reporta como lipoma suprarrenal, solicitándose revisión de laminillas y confirmando el diagnóstico.

DISCUSIÓN Y CONCLUSIONES

En la glándula suprarrenal se pueden encontrar diferentes tipos de tumores lipomatosos, los cuales comprenden mielolipoma, lipoma, teratoma, angiomiolipoma y liposarcoma, aunque también pueden presentarse como tumores clínicamente agresivos (angiomiolipomas epiteloideas, liposarcomas).³ Algunos autores incluyen como tumores mesenquimatosos benignos al lipoma, incluyendo al angioma, tumores fibrosos solitarios y el shwannoma.¹² Por lo general estos tumores son asintomáticos^{7,8} y se presentan de forma incidental, encontrados por la amplia aplicación del ultrasonido y la tomografía computada, cuya baja densidad confirman la naturaleza benigna,⁹ incrementando la detección de tales tumores; sin embargo, pueden romperse o causar síntomas debido a su tamaño.⁶ Algunos se presentan con hipertensión de manera intraoperatoria, simulando signos de feocromocitoma.^{3,5}

Los tumores lipomatosos son infrecuentes, y se ha encontrado que comprenden 4.8% de los tumores adrenales primarios, según un estudio realizado en un periodo de 30 años en Hong Kong (1970-1999).³

El mielolipoma es el tumor lipomatoso más común de la glándula suprarrenal, ya que se presenta en 2.6% de los tumores adrenales primarios, con una prevalencia *post mortem* de 0.06 y 1.3% de los tumores adrenales primarios resecados quirúrgicamente.³

En contraste a los mielolipomas, los lipomas adrenales son extremadamente raros y hormonalmente inactivos² y se han descrito ocho casos reportados en la literatura inglesa, en los que no se encontró predilección por sexo. Cinco de los ocho casos fueron reportados en el Medioriente y Asia (tres en Hong Kong, uno en la India y otro en Israel).

Lam y colaboradores (Hong Kong) encontraron que los lipomas de glándula suprarrenal correspondían a 0.7% de los tumores adrenales primarios, dándoles una prevalencia *post mortem* de 0.02 y de 0.4% de los tumores adrenales primarios resecados quirúrgicamente.³ Los diámetros de los lipomas adrenales oscilaron en rangos de 1.3 a 12 cm (con un promedio de 5.2 cm).³ Asimismo, se han reportado casos de lipomas grandes (12 cm, con peso de

225 gramos), para los cuales se ha adoptado el tratamiento quirúrgico, por el riesgo de malignizarse y para el alivio de los síntomas en algunos pacientes.^{1,3}

Hasta el momento se desconoce la patogénesis de este padecimiento, aunque se cree que el mielolipoma y el lipoma son la misma entidad tumoral; sin embargo, se ha observado que los lipomas tienen predilección por el lado derecho (75%), aunque se ha reportado un caso en la literatura de un paciente con síndrome de Lawrence-Moon-Biedl asociado con lipomas adrenales bilaterales y anomalías renales por Oochi y colaboradores en Japón en 1984,¹¹ mientras que los mielolipomas ocurren con igual frecuencia en ambos lados y se requiere de estudiar más casos para dilucidar su patogenia.³ Se ha reportado otro caso en Italia asociado incluso con lipomatosis intestinal, asociado con lipomas pancreáticos y adrenales.¹⁰

Finalmente, el caso que se presenta se considera de gran interés por su rareza y debido al gran tamaño y peso, el cual no se había reportado previamente, y se concluye que los lipomas de la glándula suprarrenal son extremadamente raros, pero cada vez con más posibilidad de detectarlos por los adelantos en imagenología diagnóstica, y aunque son tumoraciones benignas, con el inconveniente de presentar gran tamaño y causar síntomas compresivos, se debe tener en cuenta su potencial maligno, de ahí la importancia de su diagnóstico y tratamiento oportuno.

BIBLIOGRAFÍA

1. Sharma MC, Gill SS, Kashyap S, Nabi G, Mishra MC. Adrenal lipoma. A case report. *Urol Int*. 1998; 60(4):245-7.
2. Guerreiro S, Hofmockel G, Dammrich J, Frohmuller H. Lipoma of the adrenal gland. Case report and review of the literature. *Urologe A*. 1998;37(5):526-9.
3. Lam KY, Lo CY. Adrenal lipomatous tumours: a 30 year clinic-pathological experience at a single institution. *J Clin Pathol*. 2001;54:707-12.
4. Abe T, Kawamura S, Aoki H, Kubo T, Monoma N. A case of adrenal lipoma. *Nippon Hinyokika Gakkai Zasshi*. 1994;85(10):1563-6.
5. Avinoach I, Robinson CR, Avinoach E, Peiser J. Adrenal lipoma a rare tumor of the adrenal gland. *Histopathology*. 1989;15(2):195-6.

6. Prinz, RA, Brooks MH, Churchill R, Graner JL. Incidental asymptomatic adrenal masses detected by computed tomographic scanning. Is operation required? *JAMA*. 1982;248(6):701-4,
7. Ghavamian R, Pullman JM, Menon M. Adrenal lipoma: an uncommon presentation of the incidental asymptomatic adrenal mass. *British Journal of Urology*. 1998;82(1):136-7.
8. Lam KY, Chan AC, Ng IO. Giant adrenal lipoma: a report of two cases and review of literature. *Scand J Urol Nefrol*. 1997;31(1):89-90.
9. Liessi G, Spigariol F. Role of computerized tomography and ultrasonic diagnosis in adrenal neoplasm with and adipose matrix. *Radiol Med*. 1988;75(3):195-9.
10. Rossi A, Rossi G. Diffuse intestinal lipomatosis associated with pancreatic and adrenal lipomas. Diagnosis with computerized tomography: the first case? *Radiol Med*. 1998;96(6):636-8.
11. Oochi N, Rikitake O, Maeda T, Yamaguchi M. A case of Lawrence-Moon-Biedl syndrome associated with bilateral adrenal lipomas and renal abnormalities. *Nippon Naika Gakkai Zasshi*. 1984;73(1):89-93.
12. Rosai J. Ackerman's. Surgical Pathology. A gland and other paraganglia. 9th edition. Vol. I Editorial Mosby. Toronto 2004. pp. 1139-41.