



CASO CLÍNICO

Divertículo congénito primario vesical como causa de obstrucción urinaria en un lactante masculino

Camacho Gutiérrez SF¹

RESUMEN

El divertículo vesical en la infancia se divide en congénito y adquirido, los síntomas asociados incluyen infección urinaria, hematuria, urgencia urinaria y ocasionalmente datos de obstrucción urinaria. Los estudios de imagenología que incluyen uretrocistograma miccional y ultrasonido renal y vesical, son indispensables para identificar este tipo de anomalía y la probable asociación de reflujo vesicoureteral secundario. Reportamos la presencia de un divertículo vesical gigante que ocasionó retención aguda de orina en un lactante varón de 2 meses de edad.

Palabras clave: divertículo congénito vesical, obstrucción urinaria, infección urinaria.

SUMMARY

Diverticulum of the bladder in children is divided in congenital and acquired, symptoms include urinary tract infection, hematuria, urgency and occasionally obstruction. Imaging studies include voiding cystourethtography and ultrasound, which are important to identify this anomaly and the possibility of secondary vesico-ureteral reflux. I report giant bladder diverticulum which caused urinary obstruction in a two old month boy.

Key words: congenital bladder diverticulum, urinary tract obstruction, urinary infection.

¹ Urólogo Pediatra, Clínica del Paseo y Hospital de la Beneficencia Española, Puebla, Pue., México.

Correspondencia: Clínica del Paseo y Hospital de la Beneficencia Española, Puebla, Pue., México. Calle 3 poniente Núm. 1309-203, Colonia Centro, Puebla, Pue., México. C.P. 72000. Tel.-Fax: (222) 242-2814. Correo electrónico: sefrac2000@yahoo.com.

INTRODUCCIÓN

El divertículo congénito gigante vesical se considera una causa rara de obstrucción urinaria en el varón. Si el divertículo se llena de orina, comprime la parte posterior de la uretra y ocasiona que el varón manifieste datos de retención urinaria, como globo vesical, pujo al miccionar y salida de orina en forma de goteo. Estos datos clínicos pueden hacernos pensar en la presencia de valvas uretrales posteriores. Otras manifestaciones clínicas pueden incluir infección de vías urinarias, hematuria o masa abdominal.

Reportamos el caso clínico de un lactante menor de 2 meses de vida que presentó como primera manifestación clínica, retención aguda de orina.

CASO CLÍNICO

Se trata de paciente masculino de 2 meses de edad sin antecedentes prenatales de importancia. Los padres acudieron a consulta debido a que el niño presentó en forma repentina globo vesical y ausencia de chorro urinario. En la evaluación inicial del niño se logró palpar vejiga aumentada de tamaño y al presionar sobre ella el paciente logró miccionar en forma intermitente. Se efectuó uretrocistograma miccional (**figura 1**), ultrasonido renal y vesical (**figura 2**); el uretrocistograma miccional mostró gran divertículo vesical izquierdo con presencia de reflujo vesicoureteral izquierdo, el ultrasonido mostró imagen quística localizada en la parte posterior de la vejiga. Se solicitó gammagrama renal diurético con MAG 3, mostrando porcentaje de función del riñón derecho del 55.4% y del riñón izquierdo del 44.6%, con eliminación adecuada del radioisótopo a la aplicación de furosemida. Debido a que el paciente logró posteriormente tener micciones normales, decidimos esperar para efectuar la corrección quirúrgica. A la edad de 11 meses, se repitió el uretrocistograma miccional y observamos la presencia de reflujo vesicoureteral derecho grado II y reflujo izquierdo grado I; a la edad de 1 año 3 meses de edad y con un peso de 8.5 kilogramos, decidimos efectuar diverticulectomía vesical izquierda (**figuras 3 y 4**) y solamente reimplante ureteral izquierdo, la operación consistió en realizar incisión suprapúbica en media luna, apertura de la vejiga,

introducción y fijación de un catéter a través del orificio diverticular, disección del divertículo efectuando una incisión alrededor del mismo, encontrando el uréter izquierdo unido en la cercanía con el divertículo, se logró extraer totalmente el divertículo y se reimplantó el uréter izquierdo, utilizando la técnica de Politano Leadbetter, se dejó una sonda de Foley 8 Fr a través de una cistostomía, la cual se retiró al octavo día postoperatorio. El ultrasonido renal y vesical de

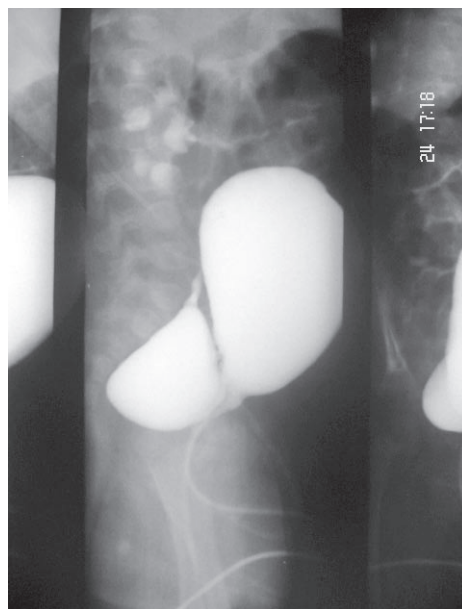


Figura 1. Uretrocistograma miccional: divertículo vesical comprimiendo cuello vesical y uretra posterior.

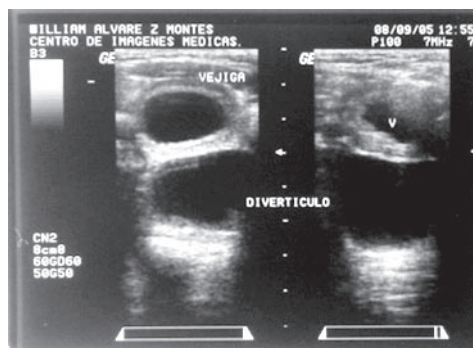


Figura 2. Ultrasonido renal y vesical: muestra el gran divertículo vesical.

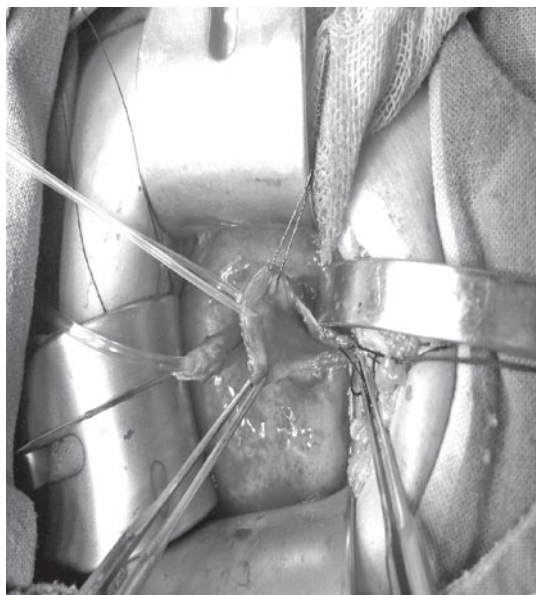


Figura 3. Imagen transoperatoria de la resección del divertículo vesical.

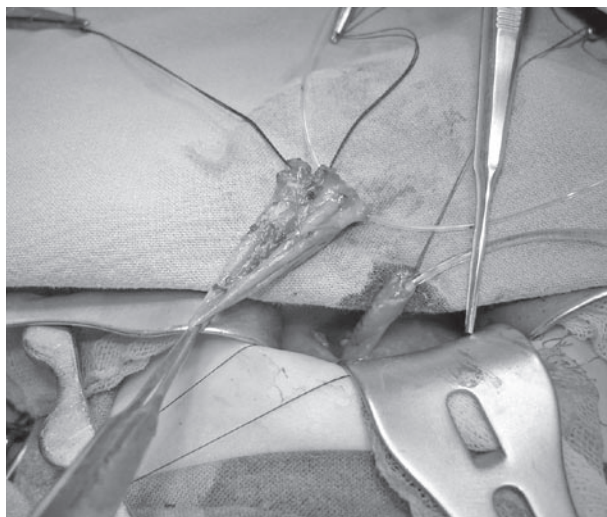


Figura 4. Divertículo vesical resecado.

control efectuado a los 5 meses de operado fue reportado como normal. El paciente está asintomático, continuará con antibioticoterapia profiláctica, además de ser evaluado posteriormente con uretrocistograma miccional.

DISCUSIÓN

Se han reportado varias teorías para explicar el origen del divertículo vesical primario: 1) deficiencia focal muscular vesical que produce herniación de la mucosa, 2) obstrucción urinaria distal, 3) desarrollo incompleto de una yema supernumeraria ureteral que da origen al divertículo y 4) debilidad muscular vesical.¹

El divertículo vesical congénito primario se presenta más en varones y usualmente se manifiesta como una infección urinaria, la cual debe sustentarse a través de uretrocistograma miccional, ultrasonido renal y vesical. Otras formas de presentación son hematuria, obstrucción urinaria y la presencia de masa abdominal.¹ El divertículo vesical se asocia a obstrucción distal urinaria cuando crece y produce obstrucción secundaria por compresión del cuello vesical o de la uretra proximal; el reflujo vesicoureteral asociado se debe a la alteración del túnel intramural ureteral o alteración del soporte muscular. Los pacientes que presentan divertículo vesical con reflujo ipsilateral deben tratarse mediante diverticulectomía y reimplante ureteral; esta alteración congénita es considerada como una causa rara de obstrucción urinaria y es una de las pocas indicaciones de efectuar diverticulectomía.¹

En otro reporte se menciona que esta patología se asocia frecuentemente con la presencia de infección urinaria y alteraciones en la micción, el diagnóstico se efectuó a través de uretrocistograma miccional y se documentó además la presencia de reflujo vesicoureteral en 72.4% de los pacientes estudiados, por tanto, el tratamiento habitual es resección del divertículo y reimplante ureteral ipsilateral si el paciente lo requiere.²

Es evidente que los datos clínicos en pacientes que padecen de esta anomalía congénita pueden ser diversos y ocasionar daño renal secundario, debido a la presencia de infección urinaria recurrente, retención urinaria por obstrucción y presencia de reflujo vesicoureteral.³

La presencia de retención urinaria con presencia de globo vesical, chorro urinario disminuido de calibre, goteo asociado a pujo, debe hacernos sospechar alteración uretral en el paciente varón; debemos descartar la posibilidad

de valvas uretrales posteriores, divertículo uretral y divertículo vesical entre algunas patologías urinarias congénitas. El divertículo vesical gigante, al llenarse de orina ocasiona compresión posterior de la parte posterior de la vejiga o de la uretra, estas tres patologías pueden demostrarse a través de uretrocistograma miccional, cada una de ellas con tratamiento quirúrgico diferente.⁴⁻⁷

BIBLIOGRAFÍA

1. Stage KH, Tank ES. Primary congenital bladder diverticula in boys. *Urology*. 1992;40:536-8.
2. Evangelidis A, Castle EP, Ostlie DJ, Snyder CL, Gatti JM, Murphy JP. Surgical management of primary bladder diverticula in children. *J Pediatr Surg*. 2005; 40:701-3.
3. Pieretti RV, Pieretti-Vanmarcke RV. Congenital bladder diverticula in children. *J Pediatr Surg*. 1999; 34(3):468-73.
4. Verghese M, Belman AB. Urinary retention secondary to congenital bladder diverticula in infants. *J Urol*. 1984;132(6):1186-8.
5. Camacho-Gutiérrez SC, Cadena-Santillana JL, Bermúdez-Rubio FL, Camacho-González JC. Divertículo congénito uretral como causa de obstrucción urinaria. *Rev Mex Urol*. 2003;63:75-77.
6. Shukla AR, Bellah RA, Canning DA, Carr MC, Snyder HM, Zderic SA. Giant bladder diverticula causing bladder outlet obstruction in children. *J Urol*. 2004; 172(5 Pt 1):1977-9.
7. Vlatkovic G, Batinic D, Bradic I, Boranic M, Femini R. Bladder diverticula in children -a clinical, radiologic and endoscopic study. *Int J Pediatr Nephrol*. 1982; 3(3):229-33.