



CASO CLÍNICO

Meralgia parestética; una complicación en cirugía urológica: presentación de un caso y revisión de la literatura

Marban-Arcos SE¹, Flores-Terrazas JE^{1, 2}, Cogordán-Coló J², Rosenthal-Dorotinsky J², Campos-Salcedo JG², Torres-Salazar JJ^{2, 3}, Zambito-Brondo GF^{2, 4}.

RESUMEN

Antecedentes: La meralgia parestética es una mononeuropatía periférica poco común.

Objetivo del estudio: Informar que la lesión del nervio femorocutáneo lateral en cirugías pélvicas urológicas puede producir neuropatía periférica sensorial.

Material y métodos: Se presenta el caso de una paciente con cuatro cirugías pélvicas previas, con estenosis ureteral yuxtavesical por compresión extrínseca por adherencias y lesión transoperatoria de una rama de la arteria ílica externa.

Resultados: La evolución de la paciente es ya sin dolor en fosa renal, pero con presencia de síntomas en la cara lateral de muslo externo, inicialmente anestesia, después parestesias y dolor quemante. Se trató con reposo, antidepresivos tricíclicos y anticonvulsivantes, con lo que manifestó mejoría clínica en 11 meses.

Discusión: La lesión del nervio femorocutáneo lateral produce neuropatía periférica sensorial en la cara anterolateral del muslo afectado.

Conclusiones: Las causas de la meralgia parestética son multifactoriales, sin embargo, la lesión del nervio femorocutáneo lateral por lesión directa,

ABSTRACT

Background: Paresthetic meralgia is an uncommon peripheral mononeuropathy.

Objectives: Inform that the lateral femoral cutaneous nerve injury can produce a sensorial peripheral mononeuropathy and a literature review.

Results: A female patient with prior pelvic surgeries was operated for ureteral distal stenosis with cicatricial tissue over the ureter and lateral aspect of the bladder and the left external iliac artery, a vascular injury of the external iliac artery was present and resolved with vascular 5-0 nylon. The patient outcomes without renal pain, with paresthetic symptoms in the anterolateral aspect of the thigh and was treated with amitriptyline and gabapentine within a year with favorable results.

Discussion: Paresthetic meralgia occurs commonly in patients with the lateral femoral skin nerve injuries.

Conclusion: Etiology of paresthetic meralgia is multifactorial; that include diabetes, obesity and multiple pelvic surgeries. Direct injury, entrapment and compression of the lateral femoral cutaneous nerve are the most common cause.

Key words: paresthetic meralgia, urological pelvic surgery, lateral femoral cutaneous nerve injury.

1 Centro Hospitalario del Estado Mayor Presidencial; 2 Hospital Ángeles Lomas; 3 Hospital Central Militar; 4 Instituto Mexicano de Neurociencias.

atrapamiento o compresión son las más frecuentes, es una mononeuropatía que puede ser auto-limitada y que se trata con reposo, antidepresivos tricíclicos y anticonvulsivantes.

Palabras clave: meralgia parestética, cirugía pélvica urológica, lesión del nervio femorocutáneo lateral.

INTRODUCCIÓN

La cavidad pélvica, esta inervada por una compleja red de estructuras nerviosas periféricas simpáticas, parasimpáticas y somáticas. En las cirugías que se realizan en esta área, como en otras regiones del cuerpo, se puede ocasionar daño tisular, lesiones nerviosas y reacciones inflamatorias.¹

Las neuropatías periféricas por cirugías pélvicas, pueden ser secundarias a lesión de los nervios de la pelvis o la pared abdominal inferior² y se han reportado en una gran diversidad de procedimientos como en cirugía bariátrica, hernioplastia inguinal, cirugías pélvicas ginecológicas, urológicas y colorrectales.^{3,4}

Existen reportes de neuropatías periféricas en pacientes que han recibido quimioterapia como tratamiento del cáncer recurrente de vejiga.⁵

El tratamiento de los síntomas de las neuropatías es difícil.⁶

Las alteraciones de los nervios periféricos se clasifican en generalizadas (axonales o desmielinizantes) y focales (mononeuropatías simples o neuropatías segmentadas). Las neuropatías focales son simples o múltiples y son debidas al atrapamiento del nervio, isquemia, trauma, vasculitis o infección.⁷

El patrón de las neuropatías es multifactorial, y se incluyen, la diabetes, obesidad, el embarazo, sin embargo, la lesión directa o por atrapamiento con suturas o grapas, compresión con los separadores, reacción inflamatoria secundaria al empleo de las mallas o debido a la cicatrización tisular son los más frecuentes.³

Otras causas de neuropatía periférica posoperatoria incluyen los abordajes quirúrgicos de Pfannenstiel, incisiones bajas en apendicetomías, biopsias de médula ósea de la creta ilíaca e incisiones sobre la línea media infraumbilical, uso de

fórceps, procedimientos quirúrgicos genitourinarios múltiples, colocación de puentes vasculares aortofemorales, linfadenectomía laparoscópica, artroplastia total de cadera, fracturas acetabulares o de fémur proximal, cáncer pélvico y posiciones de litotomía prolongada.^{8,9,10}

Los cinco principales nervios involucrados en la etiología de las neuropatías periféricas posquirúrgicas pélvicas son el ilioinguinal, iliohipogástrico, genitocrural, femorocutáneo lateral y el femoral.¹¹

La lesión del nervio ilioinguinal, iliohipogástrico y el segmento genital de la rama genitofemoral son las principales causas de inguinodinia y orquialgia en las hernioplastias inguinales.¹²

El síndrome del compartimiento de la extremidad inferior, ha sido identificado después de cirugía pélvica urológica debido a la elevación de la presión compartimental de los tejidos no expansibles.¹³

Debido a la localización anatómica del nervio obturador, este nervio es el más frecuentemente lesionado durante cirugía radical o retroperitoneal, seguidos de la lesión del nervio ilioinguinal e iliohipogástrico, después el genitofemoral y finalmente el femoral, la lesión del nervio femorocutáneo lateral no es común.²

Las mononeuropatías sensoriales incluyen a la meralgia parestética, gonialgia parestética, neuropatía safena, digitalgia parestética, notalgia parestética, neuropatía intercostal, neuropatía del nervio mentoniano y neuropatía facial sensorial.⁶

El síndrome neuropático femorocutáneo lateral también conocido como meralgia parestética por sus raíces griegas "meros" (muslo) "algia" (dolor) "parestética" (parestesias).

El nervio femorocutáneo lateral es un nervio sensorial formado por las ramas primarias ventrales de las raíces nerviosas neuronales de L2 y L3, se

dirigen por el borde lateral del músculo psoas mayor cerca de la cresta pélvica, pasa sobre el músculo ilíaco profundo por detrás de la fascia y alcanza el área lateral del ligamento inguinal, puede pasar por debajo, a través o por encima del ligamento inguinal y continuar varios centímetros después para formar las ramas anteriores y posteriores que pasan a través de la fascia lata para inervar la piel del muslo anterolateral^{6,14-16} (figura 1).

En muchos casos la meralgia parestética es idiopática. Esta mononeuropatía se presenta en pacientes obesos, durante el embarazo, cirugía pélvica y abdominal, y en personas que utilizan un cinturón apretado, incluso en algunos cirujanos que se alinean contra la mesa quirúrgica por un periodo prolongado⁶ También se presentan, en algunos tumores, aneurismas comprimiendo el plexo lumbar proximalmente, posterior a hernioplastia inguinal, trasplante renal, cirugía de cadera, biopsias de médula ósea de la creta ilíaca, cirugía bariátrica laparoscópica y cirugía de corazón. Con frecuencia ocurren comúnmente en pacientes con diabetes y en quienes presentan distensión de la pelvis en la salida del nervio, en donde esta rama puramente sensorial penetra en la pierna. Sin embargo, en la mayoría de los casos se debe al atrapamiento del nervio femorocutáneo lateral con el ligamento inguinal y a la compresión por el uso de separadores, raramente las lesiones son causadas por trauma directo.^{4,16-18}

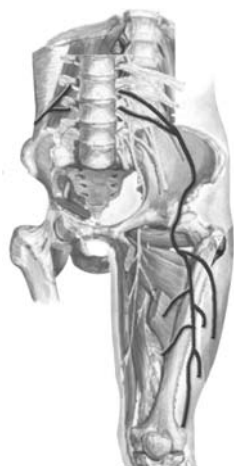

Figura 1. Dibujo anatómico que muestra el origen y recorrido del nervio femorocutáneo lateral.

Existen pacientes con cierta tendencia familiar. Sigmud Freud, publicó el reporte de un caso con síndrome de neuropatía cutánea femoral lateral que lo afectó a él y a sus dos hijos.⁶

En reportes histológicos de neurectomías en pacientes con inguinodinia crónica y orquialgia, se han observado fibrosis perineural y reacción a cuerpo extraño alrededor de los nervios en la lámina propia de los conductos deferentes.¹²

El diagnóstico se realiza con la historia clínica y exploración física. El paciente refiere en el lado afectado, dolor ardoroso, quemante, sobre la cara anterolateral del muslo, el cual es el territorio del nervio sensorial periférico del nervio femorocutáneo lateral, así como de disestesias, hipostesias y parestesias.^{6,14,19}

La rodilla y el muslo medial nunca se ven afectados y no existe debilidad motora objetiva del cuadriceps o disminución del reflejo patelar.¹⁴

El dolor puede ser de intensidad variable, puede involucrar áreas de pocos centímetros, pero en ocasiones extenderse más anteriormente.¹⁹

El inicio puede ser subagudo o crónico y los síntomas en los niños tienden a ser más crónicos que en adultos.¹⁴

Como factores agravantes de las molestias de esta neuropatía se encuentran el levantarse, el caminar y los esfuerzos extenuantes. La flexión de la cadera produce el alivio de los síntomas.¹⁴

Generalmente el curso de la historia natural de las molestias tiende a autolimitarse, pero mientras no desaparezca totalmente el dolor, el paciente experimentará disestesias con un dolor quemante en la cara lateral del muslo afectado.⁶

El diagnóstico diferencial incluye neuropatía femoral, plexopatía lumbar y radiculopatías lumbares altas.¹⁶

Los síntomas clínicos de la neuropatía femoral incluyen debilidad de los flexores de la cadera ipsilateral a la lesión, extensión de la rodilla y parestesias sobre la cara anteromedial del muslo así como hiperestesia y dolor.³ La radiculopatía de L2, se caracteriza por debilidad de los flexores de la cadera, combinando con pérdida sensorial del muslo medial y la plexopatía lumbar produce debilidad de los flexores y aductores de la cadera y extensores de la rodilla, cambios sensoriales en el muslo anterior y disminución del reflejo patelar.

Cuando las manifestaciones clínicas son ambiguas, se requiere de una evaluación mayor para descartar los diagnósticos diferenciales, incluyendo glicemia para detectar a pacientes diabéticos, radiografías de columna y pelvis, electromiografías y estudios de conducción nerviosa.^{6,14}

Los estudios de conducción nerviosa para el nervio femorocutáneo lateral del muslo son técnicamente difíciles de obtener y de valor limitado.¹⁴

El examen de electromiografía puede ser normal en neuropatías por el femorocutáneo lateral ya que es un nervio puramente sensorial, sin embargo, pueden haber cambios en las raíces lumbares, plexopatías y en los músculos inervados por el nervio femoral en neuropatías femorales.²⁰ La electromiografía puede ser de utilidad en el diagnóstico de las radiculopatías por L2, neuropatía femoral o plexopatía lumbar.^{6,14,19}

La tomografía o resonancia magnética nuclear del abdomen y pelvis no están generalmente recomendadas a menos de que se sospeche de una masa, cáncer o aneurisma aorticoabdominal.²⁰

El manejo es sintomático y puede iniciarse con antidepresivos tricíclicos, como la amitriptilina a dosis de 25 mg antes de acostarse. La mejoría puede observarse en dosis de 25 a 75mg y si los antidepresivos son ineficaces, se puede iniciar o agregar anticonvulsivos, como la carbamazepina o gabapentina. El uso de capsaicina o de lidocaína tópicos en el muslo, el bloqueo con anestésicos locales solos o combinados con esteroides y la neurólisis con la transposición del nervio femorocutáneo lateral o la transección del nervio (neurectomía), son alternativas, pero con una eficacia aún controvertida.⁶

MATERIAL Y MÉTODOS (Presentación del caso)

Se presenta el caso de una paciente femenina de 42 años de edad, con un índice de masa corporal de 26, con el antecedente de una cesárea por embarazo gemelar en 1995, laparotomía con resección de quiste ovárico izquierdo en 1996, histerectomía abdominal en 1998, tres días después de la histerectomía le colocan un catéter ureteral doble J por cirugía abierta (la paciente desconocía si se trató de un reimplante ureteral por lesión iatrogénica).

Inicia con dolor en fosa renal izquierda de manera cada vez más frecuente y de mayor intensidad

posterior a la histerectomía y la colocación del catéter ureteral doble J. Es valorada por nuestro servicio de urología en septiembre del 2006, donde los estudios de laboratorio se reportan dentro de límites normales. Se le realiza una urografía excretora la cual mostró hidronefrosis izquierda sin lograr visualizar el uréter distal, se realiza cistografía y pielografía ascendente izquierda bajo anestesia regional, con ausencia de reflujo vesicoureteral. Durante la pielografía no se visualizó el paso del medio de contraste en uretero desde el meato ureteral izquierdo y no fue posible identificar ningún meato reimplantado en las paredes vesicales durante la cistoscopia, por lo que se decide realizar exploración quirúrgica ureteral izquierda. Se abordó el abdomen mediante una incisión de Gibson izquierda, observando una pelvis congelada con un gran proceso inflamatorio cicatricial, con múltiples adherencias, desplazamiento de la arteria ilíaca externa izquierda hacia la línea media con la cara lateral izquierda de la vejiga, el uréter izquierdo reimplantado en el techo de la vejiga con múltiples adherencias en la porción yuxtavesical que formaban un gran conglomerado ocasionando estenosis por compresión externa (**figura 2**) y dilatación ureteropielica proximal, se realiza la liberación de las adherencias ureterales y ureterotomía con colocación de catéter doble J. Durante la liberación de las adherencias de la arteria ilíaca externa con la

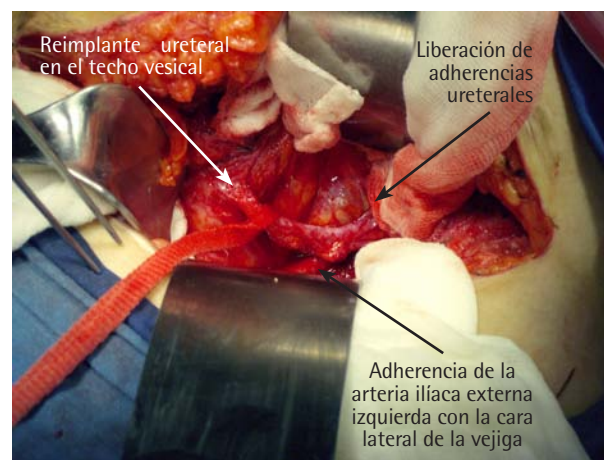


Figura 2. Fotografía transoperatoria de la cirugía pélvica, donde se observa la liberación de adherencias en uréter yuxtavesical izquierdo.

vejiga se presentó un sangrado proveniente de una rama arterial distal misma que se controló con sutura vascular con nylon vascular 5 ceros cerca del ligamento inguinal, se cierra la herida por planos y se coloca un drenovack de $\frac{1}{4}$ de pulgada el cual se retira a las 48 horas sin complicaciones.

RESULTADOS

La paciente evoluciona clínica y hemodinámicamente estable en su primer día de posoperatorio. El dolor en fosa renal desaparece de inmediato y al tercer día refiere la sensación de anestesia en un área de 2 x 4 cm en la cara anterolateral del muslo izquierdo. Diez días después presenta un dolor quemante en el muslo izquierdo en la región anterolateral (**figura 3**), el cual produce molestias incluso con el contacto con las sábanas y el aire circulante.

A la exploración física, la paciente se quejaba de dolor intenso en toda la cara anterolateral del muslo izquierdo, quemante, no toleraba las sábanas y ni siquiera las corrientes de aire en su pierna, por lo que la exploración física fue difícil y dolorosa. El muslo interno y la rodilla así como el resto de la pierna presentaban sensibilidad normal, los pulsos femorales, tibiales y pedios eran normales. La función motora conservada y el reflejo patelar normal, por lo que se decide iniciar el manejo a base de reposo, empleo de ropa holgada, flexión de la cadera,

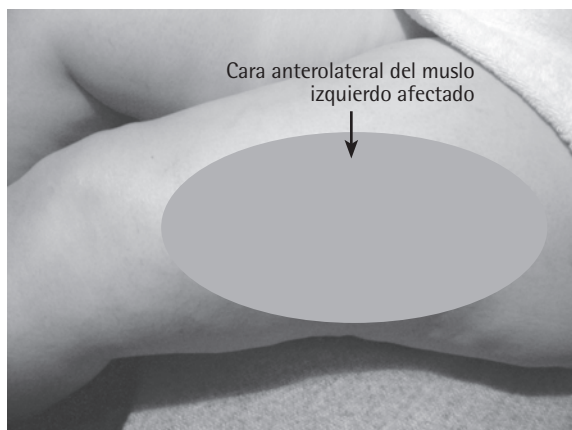


Figura 3. Fotografía del muslo izquierdo de la paciente mostrando la cara anterolateral afectada sensorialmente por la lesión del nervio femorocutáneo lateral izquierdo.

diclofenaco 100 mg cada 8 horas por 2 semanas y complejo B oral cada 8 horas. Durante 4 semanas y a pesar de este manejo la paciente continuó sin cambios en las características del dolor, motivo por el cual se decide agregar gabapentina a dosis de 300 mg cada 24 horas por las noches por una semana, incrementando la dosis 300 mg por semana hasta llegar a 300 mg por la mañana y 600 mg por la noche en el primer mes de tratamiento. Este último manejo ocasionó somnolencia y mareo, sin obtener respuesta clínica del dolor, por lo que se decide realizar una tomografía computarizada de abdomen y pelvis, la cual se reporta normal. Se agregan 25 mg diarios de amitriptilina por las noches, alcanzando una mejoría parcial a los 4 meses de tratamiento, manifestando el dolor en toda la cara anterolateral del muslo, pero de menor intensidad. La paciente por el hecho de tener hijos en edad escolar no guardó el reposo sugerido y realizó actividad física en las labores de su hogar, lo que le generaba angustia y ansiedad cuando el dolor recurría con gran intensidad de manera frecuente. Posteriormente en forma ocasional, la intensidad del dolor y el área afectada en el muslo disminuyeron en 50% a los 9 meses de tratamiento y desapareció a los 11 meses, decidiendo continuar los medicamentos durante un mes más. Actualmente la paciente cursa sin dolor, y realiza sus actividades habituales sin molestias.

DISCUSIÓN

En el presente caso, se evidencian factores de riesgo para desarrollar complicaciones. Dentro de éstos, se incluyen operaciones pélvicas múltiples, y la hiperglicemia.³ La disección difícil del uréter y de la arteria ilíaca externa sobre la cara lateral de la vejiga así como la lesión de la rama distal de la arteria ilíaca externa con su reparación mediante la sutura vascular cerca del ligamento inguinal pudieron lesionar al nervio femorocutáneo ya sea mediante atrapamiento con sutura, elongación o compresión del mismo durante la disección y retracción.⁸⁻¹¹

El primer síntoma fue de anestesia en un área de pocos centímetros en la cara lateral del muslo izquierdo en el tercer día posoperatorio y al décimo día posoperatorio presentó los síntomas clásicos de la meralgia parestética, esto en concordancia con lo ya descrito en la literatura.^{6,14,19}

La tomografía computarizada abdominal y pélvica solicitada, no mostró ninguna evidencia que ayudara a obtener la causa de la meralgia parestética, ya que está indicada en casos de masas, tumores o aneurismas aorticoabdominal.

El tratamiento de la meralgia parestética es a veces difícil y puede requerir del uso de combinaciones de medicamentos, como sucedió con esta paciente. Sin embargo, después de un curso prolongado de tratamiento con dos fármacos se logró la resolución completa de los síntomas y actualmente está sin tratamiento alguno.⁶

CONCLUSIONES

Las neuropatías periféricas en cirugías de pelvis pueden presentarse como consecuencia de lesión de los nervios de la pelvis o la pared abdominal inferior.

La meralgia parestética es una mononeuropatía debido a lesión del nervio femorocutáneo lateral.

La diabetes, obesidad, uso de ropa ajustada y el embarazo, entre otros, son algunos factores relacionados con la meralgia parestética; aunque existen algunos casos idiopáticos y otros que pueden tener una tendencia familiar.

El diagnóstico de la meralgia parestética es clínico y su historia natural tiende a ser limitada.

En general, el tratamiento de los síntomas de las neuropatías es difícil, si bien el manejo con antidepresivos tricíclicos, anticonvulsivos, reposo y flexión de la cadera son algunas alternativas conservadoras para su tratamiento.

A pesar del conocimiento de la anatomía pélvica de los nervios periféricos y de la disminución de los factores de riesgo, la meralgia parestética puede presentarse posterior a cirugías pélvicas, complicadas con cirugías previas o con lesión vascular cerca del ligamento inguinal.

BIBLIOGRAFÍA

1. Zermann DH, Ishigooka M, Doggweiler R, Schmidt RA. Postoperative chronic pain and bladder dysfunction: windup and neuronal plasticity-do we need a more neurological approach in pelvic surgery? *J Urol*;160:102-5.
2. Cardosi RJ, Cox CS and Hoffman MS. Postoperative neuropathies after major pelvic surgery. *Obstet Gynecol* 2002;2(100):240-4.
3. Kuo LJ, Penn IW, Feng *et al* SF, Chen CM. Femoral neuropathy after pelvic surgery. *J Chin Med Assoc* 2004;67:644-6.
4. Thaisethawatkul P, Collazo-Clavell, Sarr MG. A controlled study of peripheral neuropathy after bariatric surgery. *Neurology* 2004;63:1462-70.
5. Headley D, Herr HW. Peripheral neuropathy associated with cis dichloro diammine platinum (II) treatment. *Cancer* 1979;44:2026-28.
6. Pascuzzi RM. Peripheral neuropathies in clinical practice. *Med Clin N Am* 2003;87:697-724.
7. Mahowald ML. Chronic musculoskeletal pain. En: Kelley's textbook of Rheumatology: Elsevier Saunders, seventh edition 2005:977-978.
8. Madura JA, Madura II JA, Copper CH M *et al*. Inguinal neurectomy for inguinal nerve entrapment: an experience with 100 patients. *Am J Sur*: 2005;189:283-7.
9. Domínguez LG, Galves R. Lesión de nervios periféricos en hernioplastia inguinal laparoscópica. *Acta Médica Grupo Angeles* 2006;(4)2:123-128.
10. Gupta R, Valecha V, Walia SS. Femoral neuropathy alter lithotomy position-its treatment modalities. *Indian J Anaesth* 2006;50(2):143-4.
11. Ferzli GS, Edwards ED, Khoury GE. Chronic pain after inguinal herniorrhaphy. *J Am Coll Surg* 2007;205(2):333-341.
12. Amid PK, Hiatt JR. New understanding of the causes and surgical treatment of postherniorrhaphy inguino-dinia and orchalgia. *J Am Coll Surg* 2007;205(2):381-385.
13. Raza A, Byrne D and Townell N. Lower limb (well leg) compartment syndrome after urological pelvic surgery. *J Urol* 2004;171:5-11.
14. Richer LP, Shevell MI, Stewart J *et al*. Pediatric meralgia paresthetica. *Pediatr Neurol* 2002;26:321-3.
15. Younger DS. Entrapment neuropathies. *Prim Care Clin Office Pract* 2004;31:53-65.
16. Shapiro BE, Preston DC. Entrapment and compressive neuropathies. *Med Clin N Am* 2003;87:663-96.
17. Ben DB. Complications of regional anesthesia: an overview. *Anesthesiology. Clin N Am* 2002;20:665-7.
18. Juhasz PK, Rudinicki SA, Aecher RL *et al*. Neurologic complications of gastric bypass surgery for morbid obesity. *Neurology* 2007;68:1843-50.
19. Erbay H. Meralgia paresthetica in diffreretial diagnosis of low-back pain. *Clin J Pain* 2002;18(2):132-5.
20. Katirji B. Electrodiagnostic approach to the patient with suspected mononeuropathy of the lower extremity. *Neurol Clin N Am* 2002;20:479-501.