CASO CLÍNICO

Ureteroneocistostomía endoscópica bilateral en un paciente con uropatía obstructiva secundaria a carcinoma de la próstata con invasión al trígono vesical

Rodríguez-Esqueda M,[1] De-La-Rosa-Barrera H,[2] Castro-Marín M,[3] Montalvo-Uscanga I.[4]

RESUMEN

Objetivo del estudio: Describir el caso de un paciente con uropatía obstructiva secundaria a invasión del trígono vesical por cáncer prostático.

Caso clínico: Paciente masculino de 60 años de edad, con cáncer prostático previamente diagnosticado, con uropatía obstructiva por invasión vesical de la neoplasia, a quien se le practicó ureteroneocistostomía endoscópica mediante resección de meatos ureterales comprometidos y colocación de catéter JJ. Cursó con evolución adecuada y resolución de la obstrucción.

Palabras clave: cáncer de próstata, uropatía obstructiva, ureteroneocistostomía endoscópica, México.

ABSTRACT

Objective. *This report describes the case of a patient presenting with obstructive uropathy secondary to prostate cancer that had invaded the bladder trigone.*

Clinical case. *A male patient in the sixth decade of life who presented with previously diagnosed prostate cancer developed obstructive uropathy resulting from invasion of the cancer into the bladder. Endoscopic ureteroneocystostomy was performed by resecting the compromised ureteral meatuses and placing a double-J catheter. Obstruction was resolved and patient progress was adequate.*

Key words: *Prostate cancer, obstructive uropathy, endoscopic ureteroneocystostomy, Mexico.*

1 Urólogo, Hospital María José (práctica privada). México, D.F. 2 Residente de Urología, Escuela Militar de Graduados de Sanidad, Hospital Central Militar (HCM). México, D:F: 3 Urólogo Adscrito a la Sección de Urología, HCM. México, D:F: 4 Anestesiólogo Adscrito al Departamento de Anestesia, HCM. México, D:F:

Correspondencia: Dr. Miguel Rodríguez Esqueda. Hospital María José. Cozumel No. 63, Col. Roma, C.P. 06700, Delegación Cuauhtémoc. México, D.F. Teléfonos: 5514-2098 y 5514-0568. Correo electrónico: urolrodriguezesqueda@hotmail.com.

INTRODUCCIÓN

La obstrucción completa del tercio ureteral inferior a nivel de la unión ureterovesical es rara. Cuando ésta se presenta generalmente es de origen neoplásico o iatrogénico por procedimientos endoscópicos como resecciones transuretrales de próstata, resecciones de tumores vesicales e incluso el manejo endoscópico de la litiasis.[1] El manejo definitivo de la obstrucción ureteral puede ser un reto para el urólogo, si ésta se presenta justo en su segmento intramural, ya sea por un lito, cicatriz o actividad tumoral.[2]

La derivación del segmento estenótico no siempre es posible con un catéter ureteral doble J. Las derivaciones percutáneas con nefrostomías, pueden no ser aceptables y las derivaciones a cielo abierto como el reimplante ureteral, ureterocutaneostomía, conducto ileal y anastomosis ureterocolónico pueden estar contraindicadas por las condiciones del paciente.[1-2]

Previamente se han descrito varias técnicas endoscópicas para el manejo de la unión ureterovesical obliterada, como son: dilatación con balón ureteral, electrocauterio, incisión en frío y la resección transuretral de los meatos ureterales comprometidos.[3-8] Inspirados en estos reportes describimos el manejo endoscópico de un paciente con uropatía obstructiva secundaria a invasión del trígono vesical por cáncer prostático.

CASO CLÍNICO

Paciente masculino de 59 años de edad con antecedentes de hiperuricemia e hipertensión arterial bajo tratamiento. Fue diagnosticado de cáncer de próstata un año previo a su ingreso, mediante biopsia prostática en sextantes que reportaron adenocarcinoma mal diferenciado, Gleason 9 (5+4), en los seis cilindros. Para su estatificación, el examen digital rectal referido a su inicio con próstata se reportó pétreo, de superficie irregular y fija. El gammagrama óseo presentó lesiones hipercaptantes en costillas y columna lumbosacra, siendo estadificado de esta manera, inicialmente como T3 N0 M1b. El paciente inició manejo mediante bloqueo androgénico total.

Fue referido por hidronefrosis bilateral y retención de azoados, encontrando en sus estudios: creatinina sérica de 2.0 mg/dL, ultrasonido renal con hidronefrosis bilateral, ultrasonido transrectal de próstata con volumen total de 30 cc, zona transicional de 10 cc, la vejiga con engrosamiento de su mucosa en el piso y orina residual de 50-70 mL, la uroflujometría con flujo máximo de 5.4 mL/seg.

Se realizó entonces cistoscopia bajo anestesia, encontrando uretra prostática con crecimiento bilobular coaptante, de superficie irregular; el trígono vesical con invasión tumoral irregular que involucraba los meatos ureterales; trabeculación vesical grado II. Se colocó catéter ureteral JJ (Sofflex®) del lado izquierdo con intento fallido del lado derecho al no lograr el paso de guía metálica después de varios intentos. El evento quirúrgico fue completado con resección transuretral de próstata y orquiectomía simple bilateral, presentando adecuada evolución posoperatoria.

En cita de control para retiro de catéter ureteral a los 3 meses del primer evento quirúrgico, se documentó por cistoscopia y la radiografía de abdomen mostró migración cefálica del catéter. Se realizó entonces cistoscopia bajo anestesia, y al no poder progresar guía metálica por meato ureteral se decidió realizar resección de la invasión tumoral a nivel del meato ureteral izquierdo (**Imagen 1**). Durante la realización de los cortes fue visible la luz ureteral, la cual se canuló con catéter de punta abierta logrando el paso de guía metálica (**Imagen 2**). Se realizó ureteroscopia semirrígida con extracción del catéter migrado y colocación de nuevo catéter ureteral JJ, y posterior a esto se completó resección de actividad tumoral perimeatal. Se inició entonces resección de invasión tumoral a nivel del meato ureteral derecho, haciéndose innegable nuevamente la luz ureteral después de varios cortes. Igualmente fue colocado catéter JJ y se completó resección de la actividad tumoral perimeatal del trígono y del área retrotrigonal. El paciente evolucionó satisfactoriamente egresando a las 48 horas con retiro de la sonda a las 72 horas. Se retiraron los catéteres sin complicaciones a los 3 meses con el hallazgo cistoscópico del trígono, y una vez más con urotelio nuevo, de superficie lisa, meatos ureterales de inserción y morfología habitual (**Imagen 3**). Los estudios de control del paciente a los 3 y 6 meses, demuestran función renal normal y ultrasonido renal sin hidronefrosis.

DISCUSIÓN

La derivación urinaria de pacientes con cáncer y uropatía obstructiva debe tomar en cuenta factores como: el estadio del tumor, pronóstico del cáncer primario, probabilidad de terapias antineoplásicas adicionales y calidad de vida del paciente.[9] La siguiente decisión es escoger la mejor opción para alcanzar este objetivo; no obstante, el manejo óptimo de la obstrucción ureteral maligna permanece incierto.[10] La inserción endoscópica de catéteres ureterales puede ser técnicamente imposible en presencia de procesos pélvicos malignos avanzados.[11] Se ha reportado que catéteres ureterales autorretenibles (JJ) tienen un alto porcentaje de fracaso en presencia de obstrucciones extrínsecas.[12]

La nefrostomía percutánea es una alternativa comúnmente usada, ya sea como un procedimiento primario o en casos de procedimientos endoscópicos

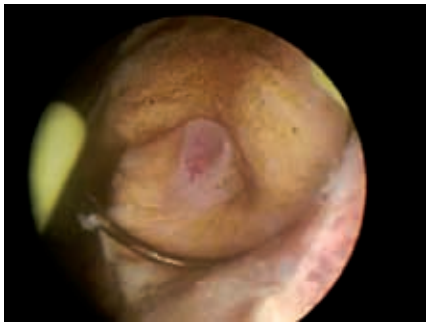

Imagen 1. Visión endoscópica de la resección del meato ureteral comprometido con el "signo de la diana" (mucosa rosada del uretero intramural rodeada de tejido tumoral blanquecino).

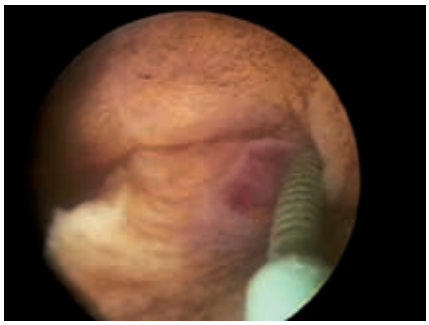

Imagen 2. Canulación del uretero con guía metálica.

Imagen 3. Vista endoscópica de control del meato ureteral ya epitelizado.

fallidos.[13] En la actualidad, la mayoría de los urólogos ha adoptado el uso de la nefrostomía percutánea para el tratamiento de los pacientes con uropatía obstructiva secundaria a cáncer prostático, esto debido quizás al bajo rango de complicaciones, la relativa simplicidad del procedimiento y sus bajos costos.[14] Sin embargo, es más invasivo y está asociado con una mayor incidencia de salidas incidentales del catéter de nefrostomía. Además, los pacientes no siempre aceptan el catéter de nefrostomía debido a la reducción en su calidad de vida por la necesidad de un colector externo.[10]

Las ventajas de los procedimientos endoscópicos sobre los realizados a cielo abierto son bien conocidas en urología. La resolución endoscópica de la obstrucción ureteral en su segmento intramural, también llamada "ureterotomía o ureteroneocistostomía endoscópica", ha sido reportada escasamente en la literatura y en particular la técnica que implica la resección del meato ureteral comprometido. Sin embargo, esta técnica ha demostrado ser posible, segura y eficaz. Banus y colaboradores reportaron en 1987 los casos de tres pacientes con buenos resultados.[8] Nosotros presentamos este caso de uropatía obstructiva bilateral secundaria a invasión del trígono vesical por cáncer prostático en el que se realizó resección de los meatos ureterales comprometidos, lo que permitió la identificación del segmento intramural del uretero llamado por nosotros "signo de la diana" (actividad tumoral blanquecina periférica con mucosa ureteral rosada central [**Imagen 2**]), su canulación con una guía metálica y la colocación de catéter JJ. Esto último, a su vez nos permitió la identificación del trayecto ureteral al completar la resección de la actividad tumoral en el trígono vesical.

En nuestro caso y en los reportados en la literatura,[1-2] los catéteres ureterales fueron temporales (estudios de control posterior a su retiro: imagen cistoscópica demostró reepitelización por urotelio del meato ureteral, estudios de función renal normal y ultrasonido sin hidronefrosis), lo que eleva significativamente la calidad de vida del paciente, ya que aunque se ha reportado que la derivación urinaria interna con catéteres ureterales es superior a la nefrostomía la primera no es inocua, con un índice de complicaciones relacionadas al catéter de 11% que incluyen síntomas irritativos, falla en la resolución de la obstrucción, infección de vías urinarias y urosepsis.[10]

En la actualidad se cuenta con catéteres cuyos materiales y características aseguran un drenaje adecuado, incluso en casos de compresión extrínseca maligna con necesidad de recambios prolongados (por ejemplo *Resonance® Cook*); sin embargo, durante la presentación del caso de nuestro paciente no se contaba con dicho material, además de que la realidad de estas características propuestas por el productor están por demostrarse en el campo clínico.

CONCLUSIONES

La uropatía obstructiva, aunque infrecuente, es una complicación de los pacientes con cáncer prostático en estadios localmente avanzados (T4). Es imprescindible hacer un buen diagnóstico, conociendo sitio, extensión y causa de obstrucción, además de las preferencias del paciente, con el fin de ofrecer la mejor opción de

derivación urinaria para cada caso en particular. Teniendo como objetivo principal la comodidad y el confort del paciente, siempre que sea posible (obstrucciones ureterales intramurales), se debe intentar el cambio de la nefrostomía o la prótesis endoureteral a través de la realización de ureteroneocistostomía endoscópica, con el fin de elevar la calidad de vida del paciente. Existe un amplio campo de trabajo para la investigación en esta área de la urología.

BIBLIOGRAFÍA

1. Strup SE, Bagley DH. Endoscopic ureteroneocystostomy for complete obstruction at the ureterovesical junction. *J Urol* 1996;156:360-2.
2. Miskowiak J. Transurethral ureterocystostomy. *Scand J Urol Nephrol* 2000;34:123-25.
3. Chao PW, Glanz S, Gordon DH *et al*. Percutaneous uretero-neocystostomy for treatment of postoperative distal-ureteral stricture. *J Endourol* 1987;1:55-9.
4. Cornud FE, Casanova JM, Bonnel DH *et al.* Impassable ureteral strictures: management with percutaneous ureteroneocystostomy. *Radiology* 1991;180:451-4.
5. Van Cangh PJ, Jorion JL, Wese FX *et al*. Endoureteropyelotomy: percutaneous treatment of ureteropelvic junction obstruction. *J Urol* 1989 Jun;141(6):1317-21; discussion 1321-2.
6. Selikowitz SM. New coaxial ureteral stricture knife. *Urol Clin North Am* 1990;17:83-9.
7. Janetschek G, Eberle J, Jakse G. Combined percutaneous and transurethral approach to stenoses of the ureteral meatus after transurethral resection for bladder tumor. *Eur Urol* 1989;16:31-5.
8. Banus-Gassol JM, Palou-Redorta J, Cortadellas-Angel L *et al*. Transurethral resection of the ureteral meatus invaded by carcinoma of the prostate: a new approach. *Eur Urol* 1987;13(5):344-5.
9. Emmert C, Jabler J, Köhler U. Survival and quality of life after percutaneous nephrostomy for malignant ureteric obstruction in patients with terminal cervical cancer. *Arch Gynecol Obstet* 1997;259:147–51.
10. Ku J, Lee S, Jeon H *et al*. Percutaneous nephrostomy versus indwelling ureteral stents in the management of extrinsic ureteral obstruccion in advanced malignancies: are there diferences? *Urology* 2004;64:895-9.
11. Zadra JA, Jewett MAS, Keresteci AG *et al.* Nonoperative urinary diversion for malignant ureteral obstruction. *Cancer* 1987;60:1353-7.
12. Docimo SG, Dewolf WC. High failure rate of indwelling ureteral stents in patients with extrinsic obstruction: experience at two institutions. *J Urol* 1989;142(2 Pt 1):277-9.
13. Watkinson AF, A'Hern RP, Jones A *et al.* The role of percutaneous nephrostomy in malignant urinary tract obstruction. *Clin Radiol* 1993;47:32-5.
14. Lau MWM, Temperley DE, Mehta S *et al.* Urinary tract obstruction and nephrostomy drainage in pelvic malignant disease. *Br J Urol* 1995;76:565-9.