CASO CLÍNICO

Aspectos técnicos de la adrenalectomía laparoscópica en un caso de feocromocitoma

Shuck-Bello CE,[1] Cantellano-Orozco M,[1] Morales-Montor JG,[1] Leos-Acosta CA,1 Camarena-Reynoso HR,[1] Vázquez-Ortega LS,[1] Parraguirre-Martínez S,[2] Pacheco-Gabhler C,[1] Calderón-Ferro F.[1]

RESUMEN

El feocromocitoma es un tumor raro de células cromafines que a menudo secreta catecolaminas. Se presenta en la médula suprarrenal o extra-adrenal en la forma de paragangliomas. Causa hipertensión arterial sistémica en 0.1 a 0.6% de la población. Desde las primeras adrenalectomías que notificaron Roux en Suiza y Mayo en Estados Unidos, el tratamiento de estas tumoraciones ha mejorado en grado significativo. Con el advenimiento de las técnicas laparoscópicas en enfermedades suprarrenales que describió de manera inicial Gagner en 1992 como tratamiento del síndrome de Cushing y el feocromocitoma, han surgido múltiples controversias acerca de las indicaciones de tales técnicas respecto del abordaje, tamaño máximo de la malformación, relación costo-beneficio y posibilidad de recurrencia.

Se presenta el caso de un paciente femenino de 66 años de edad, con hipertensión arterial sistémica de control difícil de 18 años de evolución y presencia de masa suprarrenal derecha diagnosticada por TAC que se manejó con adrenalectomía laparoscópica.

Palabras clave: feocromocitoma, laparoscopia, adrenalectomía.

ABSTRACT

Pheochromocytoma is a rare tumor made up of chromaffin cells that often secretes catecholamines. It presents in the adrenal medulla or extra adrenal tissue as paraganglioma. It causes high blood pressure in 0.1-0.6% of the population. Significant improvement has been made since the first adrenalectomies reported by Rous in Switzerland and Mayo in the United States. Laparoscopic techniques in suprarenal diseases were initially described by Gagner in 1992 as treatment for Cushing's syndrome and pheochromocytoma and their indication has been controversial in regard to approach, maximum tumor size, cost-benefits and possible recurrence.

The case of a 66-year-old female patient with difficult-to-control hypertension of 18-year progression and right suprarenal mass diagnosed by computed axial tomography that was managed with laparoscopic adrenalectomy is presented.

Key words: *pheochromocytoma, laparoscopy, adrenalectomy.*

1 División de Urología. 2 División de Anatomía Patológica. Hospital General Dr. Manuel Gea González. Secretaría de Salud, México, D. F.

Correspondencia: Dr. Carlos E. Shuck Bello. División de Urología, Hospital General Dr. Manuel Gea González. Secretaría de Salud, México D.F. Calzada de Tlalpan 4800, Colonia Sección XVI, Delegación Tlalpan, C.P. 14000. Teléfono 40-00-30-44.

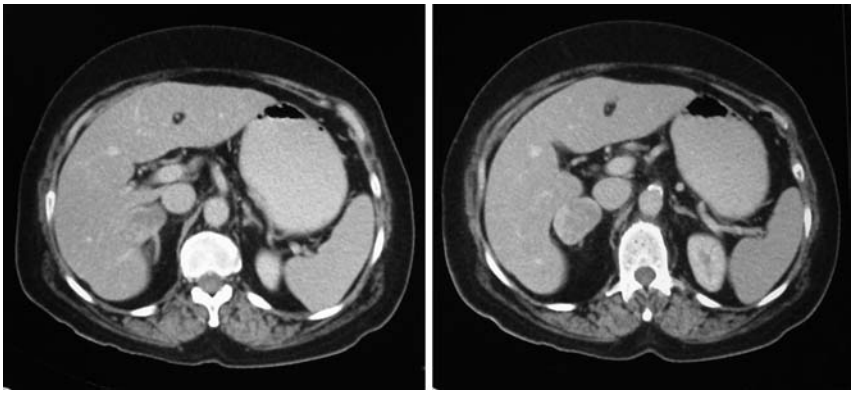

Imagen 1A. Tomografía computarizada con delineación de una masa suprarrenal derecha.

INTRODUCCIÓN

El feocromocitoma es una rara neoplasia de células cromafines que secreta con frecuencia catecolaminas; se desarrolla en la médula suprarrenal o extra-adrenal como paragangliomas. Causa hipertensión arterial sistémica en 0.1 a 0.6% de la población. Se diagnostica tras identificar niveles elevados de catecolaminas en sangre y orina. En los planos radiológicos puede observarse una imagen brillante en la fase T2 de la resonancia magnética o captación del radiofármaco en el gammagrama con metayodobencilguanidina (MIBG).

Desde las primeras adrenalectomías que informaron Roux en Suiza[1] y Mayo en Estados Unidos,[2] la resección de estos tumores ha mejorado en considerable medida. Con las técnicas anestésicas actuales y el mayor entendimiento de la anatomía y fisiología de los tumores suprarrenales se han obtenido mejores resultados posoperatorios y un pronóstico favorable.[3] La depuración de las modalidades laparoscópicas en enfermedades suprarrenales, gracias a los trabajos iniciales de Gagner y colaboradores en 1992 como tratamiento del síndrome de Cushing y el feocromocitoma,[4] ha llevado a revisar las indicaciones para dichas técnicas en relación con su abordaje (transperitoneal o retroperitoneal), tamaño máximo del tumor, relación costo-beneficio y posibilidades de recurrencia. Las principales indicaciones son: tumores no funcionales menores de 6 cm, crecimiento progresivo, masas solitarias sin signos de metástasis, aldosteronoma, feocromocitoma y tumores productores de cortisol. Existen pocas contraindicaciones absolutas: carcinoma adrenal primario, invasión a órganos contiguos y feocromocitoma irresecable.[5,6]

Sin embargo, en el caso de esta tumoración, el abordaje laparoscópico se considera en la actualidad el estándar de oro del tratamiento debido a la reducción del tiempo operatorio, dolor e íleo posquirúrgicos, y tiempo de recuperación, especialmente en lesiones menores de 6 cm.[5]

No obstante, para este tratamiento es vital un control óptimo de la presión arterial con bloqueadores alfa o bloqueadores de los canales del calcio, prevención de la hipotensión posoperatoria mediante reanimación intensiva con líquidos, así como la vigilancia estrecha de la presión arterial. La adrenalectomía laparoscópica puede practicarse por vía transperitoneal, la cual tiene el beneficio de proporcionar un espacio más amplio de trabajo y mejorar la identificación de la anatomía o retroperitoneal, además de reducir el íleo, el tiempo de recuperación y la estancia hospitalaria.[7-12] A continuación se describe el caso de un paciente con diagnóstico de feocromocitoma tratado mediante adrenalectomía laparoscópica.

CASO CLÍNICO

Paciente femenino de 66 años de edad originaria de Hidalgo y residente del Distrito Federal; tenía antecedentes de hipertensión de 18 años de evolución, controlada de modo inicial con captopril y en la actualidad con prazosina y metoprolol.

El padecimiento actual comenzó dos años antes de su ingreso, con dolor lumbar derecho opresivo de inicio insidioso, intensidad de 7/10 en la escala visual análoga, intermitente y sin factores condicionantes; disminuía en decúbito, se irradiaba a la región escapular ipsolateral y a continuación se acompañaba de vértigo y aumento progresivo de su intensidad.

A la exploración física se encontraba consciente, orientada y regularmente hidratada; mostraba buena coloración de tegumentos, tórax normolíneo con ampleción y amplexación adecuados, murmullo vesicular normal, ruidos cardiacos rítmicos, de intensidad y frecuencia normal, y sin anomalías adjuntas.

El abdomen se mostraba plano, blando, depresible y doloroso a la palpación profunda con predominio en el

Imagen 1B. Reconstrucción tomográfica abdominal que delinea una masa suprarrenal derecha.

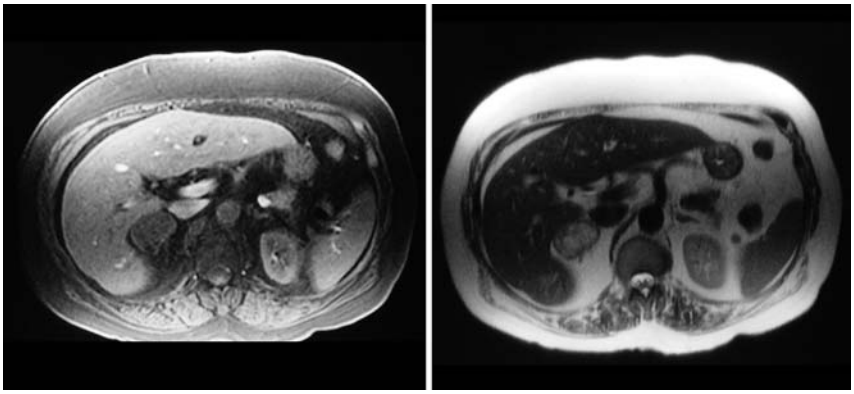

Imagen 2. Resonancia magnética abdominal con delineación de un tumor suprarrenal derecho.

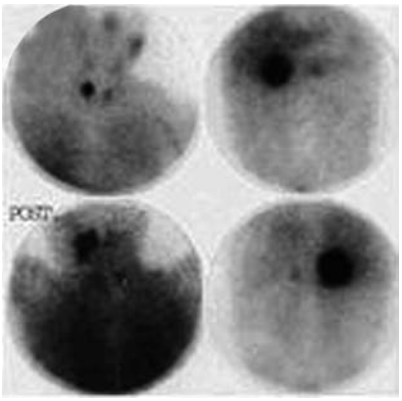

Imagen 3. Gammagrama con MIBG que muestra tejido cromafín hipercaptante localizado en la glándula suprarrenal derecha.

flanco derecho; no se palpaban masas o crecimiento de órganos y no se reconocieron signos de irritación peritoneal; la peristalsis era normal y el signo de Giordano negativo. Los signos vitales eran: TA, 160/90 mmHg; FC, 86 /min; FR, 14/min; y temperatura, 36.7 °C.

Los exámenes de laboratorio mostraban parámetros normales. Se realizó una TAC abdominal y se identificó una masa suprarrenal derecha de 3.9 x 3.6 cm (**Imágenes 1A, 1B**), sugestiva de feocromocitoma. Esta masa se corroboró con RMN en la que se observó una imagen hiperintensa en T2 de 4 x 3.6 cm (**Imagen 2**). El gammagrama con MIBG delineó la captación del radiofármaco en una masa suprarrenal consistente con tejido cromafín (**Imagen 3**). Se completa el protocolo de estudio con gammagrama renal con Tc99-DTPA y captopril, que registra una función glomerular derecha de 33.9 ml/min izquierda de 29.3 ml/min, y cifras de poscaptopril de 41.3 ml/min y 37.9 ml/min respectivamente, así como

metanefrina de 168 µg/24 h, normetanefrina de 873 µg/ 24 h, metanefrinas totales de 1041 µg/24 h y ácido vanililmandélico de 4.6 µg/24 h.

En virtud de estos hallazgos se decide programar una adrenalectomía, que se llevó a cabo por vía laparoscópica.

TÉCNICA QUIRÚRGICA

Bajo anestesia general con la paciente en decúbito dorsal izquierdo e inclinación a 45 grados, se colocó aguja de Veres con la cual se creó el neumoperitoneo a 12 mmHg. Se colocó un trócar de 10 mm, 2 cm por encima de la cicatriz umbilical en la línea medioclavicular; se introdujeron tres puertos más: uno de 5 mm en el epigastrio para el retractor de hígado, uno de 10 mm a 2 cm en el plano subcostal en la línea medioclavicular y otro más de 5 mm, a 2 cm en un punto subcostal en la línea axilar anterior. Una vez colocados los puertos se aplicó el retractor del hígado. En el espacio de Morrison se identificó la presencia de una masa suprarrenal.

Se inició la maniobra de Kocher hasta separar el duodeno. Mediante la disección con bisturí armónico y Ligasure se ingresó al retroperitoneo hasta identificar la vena suprarrenal, la cual se ligó inicialmente con clips de titanio, proximal y distal. Luego de efectuar este procedimiento, y con mínima manipulación del tumor, se localizaron las arterias suprarrenales, se ligaron con aplicación de grapas de titanio y se cortaron. En seguida comenzó la disección de la glándula suprarrenal, se incidió el tejido circundante con bisturí armónico y se liberó en su totalidad.

Se utilizó una bolsa de látex para extraer la pieza quirúrgica a través de puerto umbilical. Se verificó la hemostasia y el procedimiento quirúrgico se concluyó sin mayores complicaciones. Se confirmó el diagnóstico de feocromocitoma por histopatología. La paciente mostró un estado adecuado en el posoperatorio y toleró la vía oral al siguiente día; 36 horas después egresó del hospital y se estableció un seguimiento por consulta externa.

En la actualidad se encuentra asintomática, con cifras de tensión arterial normales.

CONCLUSIONES

La adrenalectomía laparoscópica es una técnica segura que ofrece buenos resultados en cuanto a la recuperación, reanudación de las actividades cotidianas, hospitalización y frecuencia de complicaciones. Sin embargo, es muy importante la atención preoperatoria y transoperatoria, así como el apego a las indicaciones quirúrgicas de esta anomalía.

En manos de personal entrenado, esta técnica es el estándar de oro para el tratamiento de estas malformaciones. En cuanto a la recurrencia de los tumores, se requieren estudios de largo plazo y, en consecuencia, es importante mantener una vigilancia estrecha en estos pacientes.

BIBLIOGRAFÍA

1. Welbourn RB. Early surgical history of pheochromocytoma. Br J Surg 1987; 74(7): 594-6.
2. Mayo CH. Paroxysmal hypertension with tumor of retroperitoneal nerve: report of a case. JAMA 1927; 89:1047-1050.
3. Lee J, El-Tamer M, Schifftner T, Turrentine FE, Henderson WG, Khuri S, Hanks JB, Inabnet WB 3rd. Open and laparoscopic adrenalectomy: analysis of the national surgical quality improvement program. J Am Coll Surg 2008; 206(5):953-9.
4. Jaroszewski DE, Tessier DJ, Schlinkert RT, et al. Laparoscopic adrenalectomy for pheochromocytoma. Mayo Clin Proc 2003; 78(12):1501-4.
5. Prager G, Heinz-Peer G, Passler C, et al. Applicability of laparoscopic adrenalectomy in a prospective study in 150 consecutive patients. Arch Surg 2004; 139(1):46-9.
6. Wang DS, Terashi T. Laparoscopic adrenalectomy. Urol Clin N Am 2008; 35(3):351-63 vii.
7. Rubinstein M, Gill IS, Aron M, et al. Prospective, randomized comparison of transperitoneal versus retroperitoneal laparoscopic adrenalectomy. J Urol 2005; 174(2):442-5.
8. Chen B. Port site, retroperitoneal and intraabdominal recurrence after laparoscopic adrenalectomy for apparently isolated metastasis. J Urol 2002; 168:2528-2528.
9. Mikhail AA, Tolhurst SR, Orvieto MA, et al. Open versus laparoscopic simultaneous bilateral adrenalectomy. Urology 2006; 67(4):693-6.
10. Moinzadeh A, Gill IS. Laparoscopic radical adrenalectomy for malignancy in 31 patients. J Urol 2005; 173(2):519-25.
11. Brunt LM, Lairmore TC, Doherty GM, et al. Adrenalectomy for familial pheochromocytoma in the laparoscopic era. Ann Surg 2002; 235(5):713-20.
12. Chan JE, Meneghetti AT, Meloche RM, et al. Prospective comparison of early and late experience with laparoscopic adrenalectomy. Am J Surg 2006; 191(5):682-6.