



# Objetos extraños en vejiga

Rodríguez-Esqueda M,<sup>1</sup> Montes-González JA,<sup>2</sup> Castro-Marín M,<sup>3</sup> De La Rosa-Barrera H,<sup>4</sup> Montalvo-Uscanga I.<sup>5</sup>



## ■ RESUMEN

Pese a que la presencia de un cuerpo extraño intravesical parece un suceso insoportable, muchos individuos consienten una larga evolución de éste antes de buscar atención y el diagnóstico por el urólogo se retrasa. En realidad, muchas veces es el resultado de alteraciones anormales que los pacientes tienden a ocultar por razones personales, en espera de que se resuelvan por sí mismas, lo cual retarda su atención y promueve las complicaciones. A continuación se presentan dos casos diferentes y se expone su tratamiento.

**Palabras clave:** ojiva en vejiga, varilla metálica en uretra, instrumento en vejiga, México.

## ■ ABSTRACT

*The long progression of some of the following cases appears to contradict the common perception that the presence of an intravesical foreign body would be an unbearable condition. Diagnostic delay on the part of the urologist is often due to abnormal alterations hidden by the patient for personal reasons, who often hopes the problem will resolve on its own, thus resulting in said delay and complications. Two cases and their management are presented.*

**Key words:** bullet in bladder, metal bar in urethra, instrument in bladder, Mexico.



## ■ INTRODUCCIÓN

La presencia de cuerpos u objetos extraños en la vejiga, al contrario de lo que podría pensarse, no es una urgencia para muchos pacientes, lo que explica el retraso frecuente con el que se diagnostican. Por lo general, el incremento de las molestias urinarias es lo que lo lleva a buscar atención médica. El retraso de la atención se debe casi siempre a que el paciente piensa que puede ser objeto de un estigma social toda vez que la forma en que ingresan estos objetos a la vejiga se relaciona en muchas ocasiones con trastornos conductuales y mentales, prácticas de curiosidad o pérdida accidental de estos objetos como parte de actividades sexuales, en la mayor parte de los casos.

## ■ PRESENTACIÓN DE LOS CASOS

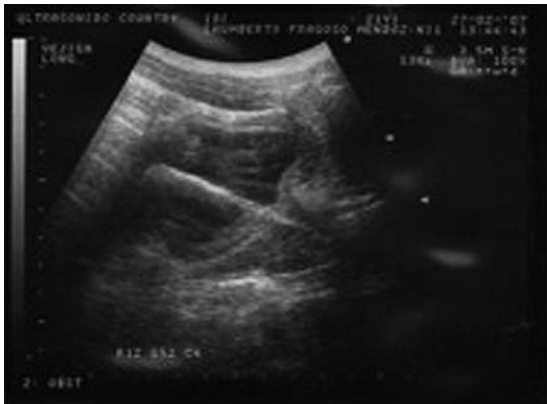Se describen dos casos de evolución y forma de producción diferentes, en dos varones de 24 y 80 años, el primero con una pieza metálica y el segundo con una ojiva calibre 32 en uretra y vejiga que presentan síntomas uno y 60 años después de haber ingresado a su organismo, respectivamente. El diagnóstico mostró algunas diferencias y el tratamiento ciertas coincidencias, pero en ambos casos se estableció el diagnóstico con retraso porque no se sospecharon los síntomas de forma inicial.

## ■ CASO CLÍNICO 1

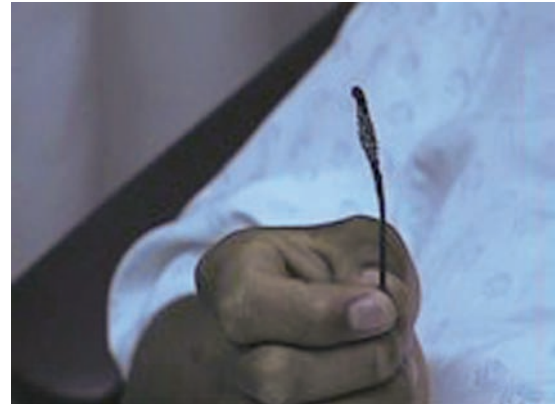Hombre de 24 años de edad, atendido por médicos generales debido a síntomas de infección urinaria al

1 Urólogo, Hospital María José, México, D.F. 2 Urólogo, Centro Médico Tuxpan, Tuxpan, Ver. 3 Urólogo adscrito a la Sección de Urología del Hospital Central Militar. 4 Residente de Urología, Escuela Militar de Graduados de Sanidad, Hospital Central Militar. 5 Anestesiólogo adscrito al Departamento de Anestesia del Hospital Central Militar.

*Correspondencia:* Dr. Miguel Rodríguez Esqueda. Hospital María José. Cozumel 63, Col. Roma, Delegación Cuauhtémoc. México, D.F., C.P. 06700. Teléfono: 5514-2098 y 5514-0568. Correo electrónico: urolrodriguezqueda@hotmail.com



**Imagen 1.** Imagen ultrasonográfica de una varilla metálica.



**Imagen 2.** Varilla metálica extraída.

presentar el individuo disuria persistente y hematuria microscópica ocasional. Debido a la persistencia de los síntomas, un cirujano general descubrió mediante ultrasonido un objeto metálico en la vejiga; el paciente se refirió entonces al urólogo, quien confirmó por endoscopia la presencia de un objeto metálico alargado intravesical que perforaba la vejiga en un extremo y se enclavaba cerca del cuello vesical (**Imagen 1**). El objeto era una “varilla” metálica de unos 9 cm de longitud, con el extremo distal aplanado y puntiagudo y el proximal romo. Se indujo anestesia general intravenosa suministrada con mascarilla facial y mediante pinza endoscópica por cistoscopia se extrajo el objeto con moderada dificultad por vía transuretral (**Imagen 2**). El paciente recibió antibióticos, se instaló sonda vesical por 24 horas y la evolución fue satisfactoria.

## ■ CASO CLÍNICO 2

Varón de 80 años de edad atendido un año y medio antes en el servicio de urgencias de un hospital privado por un cuadro de retención urinaria aguda, debido a la impacción de dos cálculos en la uretra distal, triturados y extraídos con anestesia local y mediante una pinza de Kelly. Se realizó un ultrasonido ante la posible existencia de más cálculos o crecimiento prostático; se identificaron una próstata pequeña y un cálculo vesical de aproximadamente 2 cm; se le propuso al enfermo someterse a litotripsia endoscópica que no aceptó y 18 meses después acudió por hematuria microscópica en dos ocasiones, sin reconocer signos prostáticos, sólo disuria ocasional; se practicó cistoscopia sin encontrar el cálculo, hasta la segunda revisión en la que se localizó exactamente en el domo vesical (**Imagen 3**). El paciente siempre negó operaciones previas y en la exploración no se demostró cicatriz. Mediante maniobras efectuadas con el mismo cistoscopio, se luxó el

cálculo del techo y la concreción cayó al piso vesical donde se intentó litotripsia electrohidráulica sin grandes avances, razón por la cual se indicó la litotripsia balística. Al movilizar el cálculo con los impactos, se observó que el cálculo presentaba en una parte un aspecto metálico y se comprobó que se trataba de la ojiva de un proyectil de arma de fuego (**Imagen 4**). Al final, el paciente acepta un antecedente de herida de bala a los 21 años de edad. Refiere que conservaba en su casa el proyectil que atravesó sus dos piernas y que se incrustó en el fémur derecho, el cual fue retirado sin mayores problemas por un médico que le entregó la bala. El proyectil “fantasma” resultó ser exactamente igual al extraído 60 años antes de su muslo derecho; se indica entonces una revaloración y se encuentra una cicatriz de 3 cm en la cara interna del muslo derecho y otra más en la cara anterior del muslo izquierdo, similares a cicatrices de varicela, de unos 4 mm. Terminada la destrucción del cálculo se intentó sin éxito extraer a través de la camisa 28 del resectoscopio ACMI, por lo que se decidió extraer por talla suprapúbica. Se trató con antibióticos y sonda vesical durante 10 días y la evolución no tuvo complicaciones.

## ■ DISCUSIÓN

Con frecuencia los urólogos refieren el tratamiento de algún caso de cuerpo extraño intravesical de manera anecdótica;<sup>1</sup> éstos tienen una naturaleza muy variada: cálculos sobre suturas de material no absorbible, dispositivos intrauterinos, hilos, fragmentos de sondas, catéteres y guías rotas en procedimientos urológicos, y gasas olvidadas en vejiga. Se han identificado objetos más raros: collares de cuentas utilizadas por marinos para contar los días,<sup>2</sup> termómetros, tubos de plástico, pesarios,<sup>3</sup> reservorios de prótesis para incontinencia o disfunción eréctil,<sup>4</sup> y aun ovillos de hilos.

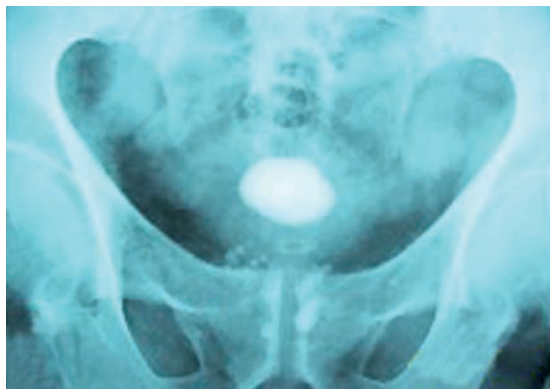


Imagen 3. Imagen radiopaca de la vejiga, sin identificación del proyectil.

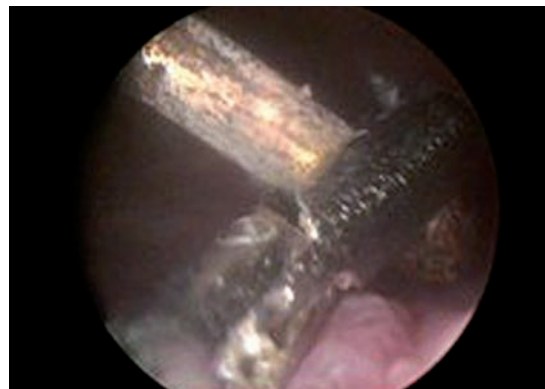


Imagen 4. Imagen del proyectil, vista endoscópica después de la litotripsia.

Muchos objetos llegan a la vejiga por maniobras de curiosidad o en la búsqueda de un efecto erótico como parte de la actividad sexual, motivo por el cual los pacientes tratan de ocultar al médico la forma en que se introdujeron a la vejiga por temor a ser juzgados o estigmatizados; algunas veces esta anomalía se relaciona también con trastornos mentales.

La presencia de proyectiles en la vejiga<sup>5,6</sup> se vincula sin duda con acciones violentas ocasionadas por armas de fuego al huir o ser atacado o tan sólo por hallarse cerca de hechos violentos con armas o en cacerías;<sup>7</sup> muchas veces, en ausencia de síntomas, se olvida el hecho y años más tarde reaparece,<sup>8</sup> lo que hace difícil explicar su presencia en el tracto urinario.

Se han propuesto diversas clasificaciones de los cuerpos extraños, así como protocolos de atención por el urólogo. Pese a ello, el cuadro clínico, el estado del paciente, la disponibilidad de los recursos tecnológicos y la experiencia del urólogo, además de la información precisa y oportuna que proporcionen el paciente o los familiares responsables, en el caso de discapacitados mentalmente o de niños, deben en realidad servir para decidir la mejor opción terapéutica. Ésta puede ser la vía endoscópica o la intervención abierta, siempre con la intención de minimizar las secuelas en la integridad anatómica y funcional de los órganos afectados, como uretra, vejiga, recto, útero, vasos arteriales, etc. Cada caso es diferente y el abordaje debe individualizarse. Para reparar las lesiones debe recordarse la información básica de utilizar siempre material absorbible para evitar la formación de cálculos.

### ■ CONCLUSIONES

Los cuerpos extraños intravesicales son casi siempre infrecuentes y su tratamiento muchas veces se ve retrasado por ocultamiento de información por los pacientes o falta de sospecha por los médicos. Su presentación, además de anecdótica, siempre es un

reto para la práctica, y cada caso debe individualizarse y considerar el estado general del enfermo, los recursos tecnológicos de diagnóstico, tratamientos disponibles y la experiencia en su manejo.

El tratamiento actual de la litiasis, incontinencia urinaria, disfunción eréctil, control de fertilidad, el traumatismo y la violencia urbana, frecuentemente bastan para explicar el origen de estos eventos. Hay que considerar asimismo que la sexualidad personal es confidencial e íntima y que algunas prácticas se ocultan por temor al "señalamiento" por quienes accidental o intencionalmente favorecen éstas complicaciones, lo que retrasa la atención oportuna.

Debe asegurarse a los enfermos la necesidad y obligación de mantener su privacidad con base en la discreción y secreto, que deben ser la garantía que lleve a los pacientes a recurrir con oportunidad a la solución de su problema con mínimas complicaciones. También es importante considerar la posibilidad de un cuerpo extraño cuando no se obtenga una respuesta clínica clara al tratamiento inicial.

### BIBLIOGRAFÍA

1. Regueiro PD, Pascual D, García de Jalón M, Mallen M. Cuerpos extraños intravesicales: revisión de la literatura. *Actas Urol Esp* 2003;27(4):265-73.
2. Haakonsen P, Steinsvik E. What nobody thought possible--a "demobilization chain" gone astray. Foreign body in the urinary bladder--a current differential diagnosis. *Tidsskr Nor Laegeforen* 1995 Mar 30;115(9):1055-6.
3. Grody MH, Nyirjesy P, Chatwani A. Intravesical foreign body and vesicovaginal fistula: a rare complication of a neglected pessary. *Int Urogynecol J Pelvic Floor Dysfunct* 1999;10(6):407-8.
4. Swana HS, Foster HE Jr. Erosion of malleable penile prosthesis into bladder. *J Urol* 1997 Jun;157(6):2259-60.
5. Halkic N, Wisard M, Abdelmoumene A, Vuilleumier H. A large bullet in the bladder. *Swiss Surg* 2001;7(3):139-40.
6. Gulanikar A, Pandey P, Terrell F. A bullet in the bladder. *Br J Urol* 1998 Aug;82(2):304.
7. Duque V, Sánchez G, Rangel AJ. Retención urinaria aguda por migración urinaria de proyectil de arma de fuego. *Urol Colomb* 2008 Vol. XVI (2):139-142.
8. Davidov MI. A case of the multiyear presence of a foreign body in the bladder. *Urol Nefrol (Mosk)* 1997 Jul-Aug;(4):40-1.