



Endoprótesis suburetral de mínima invasión para el tratamiento de la incontinencia urinaria de esfuerzo: un nuevo método

De León-Jaén SC, Sierra-Mendoza JM, Vásquez-Delgado L, Martínez-Castro MA, Cortés-Gudiño FJ, Orozco-Bravo A.



■ RESUMEN

Objetivo: Valorar a corto plazo un nuevo método para tratar la incontinencia urinaria de esfuerzo debida a deficiencia intrínseca del esfínter.

Material y métodos: Se estudió a tres pacientes de 59.7 años en promedio (41 a 87) con un IMC de 30.2 kg/m² (19 a 40) con diagnóstico de incontinencia urinaria de esfuerzo valorada con estudio urodinámico, sin operación previa, y que llenaron un cuestionario de síntomas; a éstas se les colocó una endoprótesis de polipropileno de monofilamento de 2 x 8 cm en un plano suburetral. Se obtuvo una media de seguimiento de 12 semanas (tres meses), con urodinamia, nuevo cuestionario y examen físico.

Resultados: Las tres pacientes tuvieron buenos resultados posoperatorios con un tiempo operatorio de siete a 17 minutos; dos de las pacientes se encuentran continentales y una muestra mejoría sintomática; ninguna presentó retención de orina ni hematomas o lesión vesical.

Conclusión: La endoprótesis suburetral media es un método seguro que modifica al sistema transobturador. Este estudio preliminar demuestra su efectividad inicial, pero se requieren más tiempo y estudios y mayor número de pacientes para corroborar su beneficio clínico.

■ ABSTRACT

Objective: The objective of the present study was to make a short-term evaluation of a new treatment method for stress urinary incontinence (SUI) caused by intrinsic sphincter deficiency.

Materials and methods: A 2 x 8 cm polypropylene monofilament suburethral endoprosthesis was placed in three female patients. Mean patient age was 59.7 years (41-87 year range) and mean BMI was 30.2 Kg/m² (19-40Kg/m² range). All women had been diagnosed with SUI by means of urodynamics study. None had undergone previous surgery and they all completed a symptoms questionnaire. At 12-weeks patient follow-up included urodynamics, physical examination and repeat questionnaire application.

Results: There were good postoperative results in the three patients. Surgery duration was 7-17 minutes. Two of the patients are now continent and one has improved symptomatology. None of the three presented with urine retention, hematoma or bladder injury.

Conclusions: Suburethral endoprosthesis is a safe method that modifies the transobturator system. The present study is a preliminary one that showed initial effectiveness but the authors are aware that further studies, a greater number of patients and a longer follow-up period are necessary in order to corroborate clinical benefit.

Facultad de Medicina, Universidad Autónoma de Guadalajara, México.

Correspondencia: Dr. Silvardo C de León Jaén. Hospital Universitario Dr. Ángel Leaño. Universidad Autónoma de Guadalajara. Guadalajara,

Jal. México. Av. Dr. Ángel Leaño No. 500. Los Pobles, 45200 Zapopan Jalisco, México. Teléfono: (01) 33 3834 3464 / 3648 8484 Ext. 31687. Correo electrónico: deleonjaen@aol.com

Palabras clave: incontinencia urinaria, endoprótesis, México.

Key words: urinary incontinence, endoprosthesis.

■ INTRODUCCIÓN

El tratamiento quirúrgico de la incontinencia urinaria de esfuerzo (IUE) constituye hoy en día un reto para el cirujano, ya que existen múltiples alternativas para su control.¹ Cada vez los procedimientos de invasión mínima adquieren mayor importancia, tienen índices de morbilidad menores y ello los hace más atractivos para los pacientes.² El objetivo de este trabajo es valorar y describir de forma sinóptica un nuevo método para tratar la incontinencia urinaria de esfuerzo por deficiencia intrínseca del esfínter (DIE) mediante una endoprótesis de polipropileno de monofilamento modificada en el servicio de los autores y colocada con anestesia local.

■ MATERIAL Y MÉTODOS

Se realizó un estudio descriptivo en tres mujeres con diagnóstico clínico y urodinámico de IUE, sometidas a la colocación de endoprótesis suburetrales con abordaje vaginal modificado.

La edad promedio de las pacientes fue de 59.7 años (41 a 87), todas con diagnóstico de (DIE); ninguna tenía antecedentes de operaciones de antiincontinencia.

Descripción de procedimiento. Se colocó a la paciente en posición de litotomía dorsal modificada y se aplicó lidocaína simple (5 mL) periuretral (**Imagen 1**); se realizó una disección a 1.5 cm del meato uretral de 2 cm en forma vertical y se incidió hasta la fascia endopélvica sin lesionar ésta en forma bilateral (**Imagen 2**). De manera previa se utilizó una malla de polipropileno de monofilamento y macroporo de 2.5 cm de ancho por 10 cm de largo (**Imágenes 3 y 4**) y para su aplicación se utilizó una pinza de Kelly curva (**Imagen 5**); se introdujo la malla dirigida en forma de U alrededor de la uretra hacia el agujero obturador en forma bilateral (**Imágenes 6A y B**) y al final se suturó vaginalmente con catgut crómico absorbible de 2-0 (**Imagen 7**) y se instaló una sonda de Foley a drenaje libre por 12 horas.

■ RESULTADOS

En la experiencia inicial de los autores, las pacientes obtuvieron buenos resultados; el tiempo transoperatorio fue de siete a 17 minutos. Hasta la fecha, dos pacientes están continentales y una mostró una mejoría objetiva. Ninguna sufrió retención urinaria, lesión uretral o hematoma.

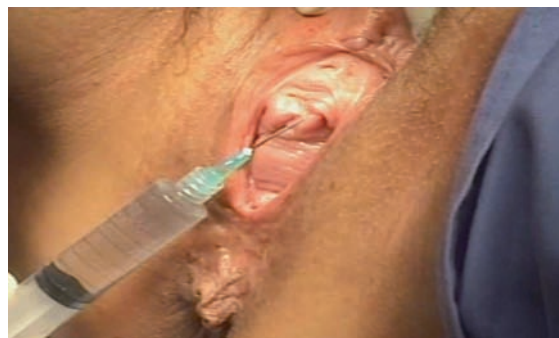

Imagen 1. Aplicación de anestesia local: 5 mL de lidocaína al 2%

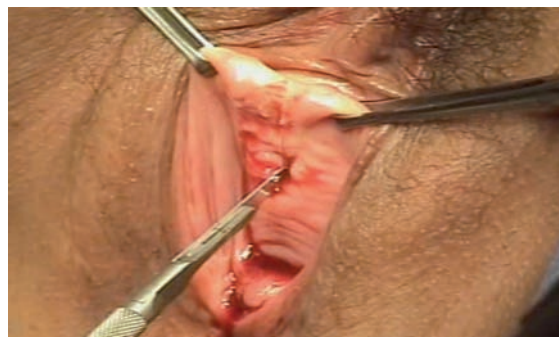

Imagen 2. Incisión a 1.5 cm del meato uretral y de 2 cm de longitud.

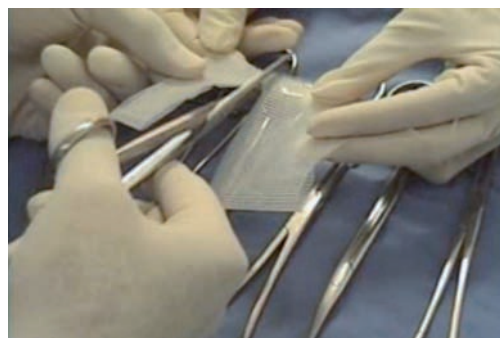


Imagen 3. Malla de polipropileno de monofilamento.

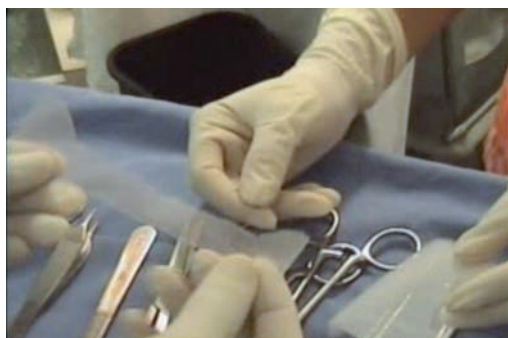

Imagen 4. Recorte de la malla de polipropileno de 2.5 x 10 cm.

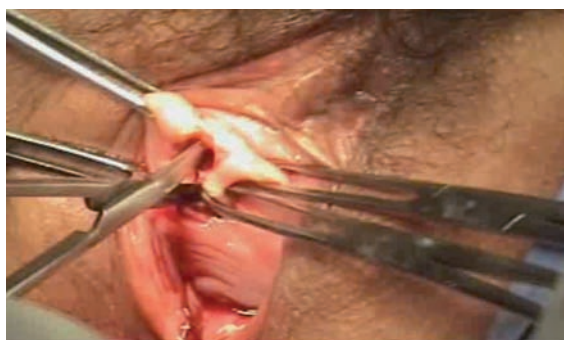
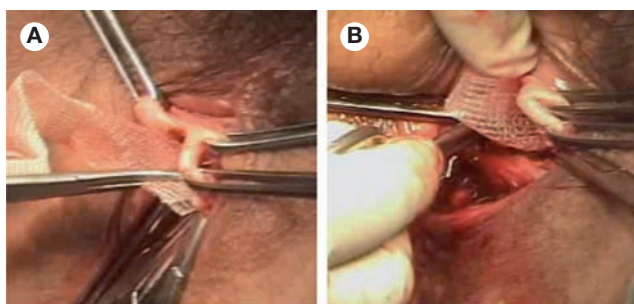


Imagen 5. Disección hasta la fascia endopélvica bilateral.



Imágenes 6A y B. Colocación de la endoprótesis de 2 x 10 cm de polipropileno en la uretra media bilateral.

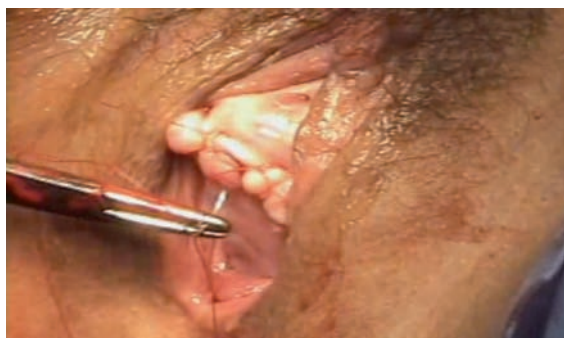

Imagen 7. Aplicación de sutura absorbible 2-0.

■ DISCUSIÓN

Desde que Ulmsten y Petros³ formularon la teoría integral, en la cual los ligamentos pubouretrales son el soporte más importante para la continencia urinaria, se han desarrollado “hamacas” suburetrales con mallas de polipropileno u otros materiales utilizados para reforzar los ligamentos periuretrales.⁴⁻⁶

Las cintas vaginales libres de tensión se han colocado desde 1996 con abordaje suprapúbico, como TVT,⁶ SPARC y ObTAPE.⁷⁻⁹ Las técnicas de transobturador han sufrido modificaciones con la introducción en el mercado del MiniArc[®] y, en fecha reciente, con el TVT[®]Secur.

Los autores modificaron estos últimos procedimientos y emplearon mallas en sábana, recortadas y aplicadas en forma ambulatoria a un costo muy económico y fácil de aplicar con anestesia local ambulatoria.

■ CONCLUSIÓN

La endoprótesis suburetral media es un método seguro que modifica el sistema transobturador. El presente ensayo preliminar demuestra su efectividad inicial, pero sin duda son necesarios más tiempo y estudios, así como un número mayor de pacientes para aprobar su beneficio clínico.

BIBLIOGRAFÍA

1. Sánchez-Cañis, Gali-Bielsa. Resultados y complicaciones de la técnica TVT en el tratamiento de la incontinencia de esfuerzo femenina. *Actas Urol Esp* 2005;29(3):278-91.
2. Alcaray M, Monga A, Stanton SL. Burch colposuspension: a 10-20 year follow-up. *Br J Obstet Gynecol* 1995;102(9):740-5.
3. Ulmsten U, Henriksson L, Johnson P, Varhos G. An ambulatory surgical procedure under local anesthesia for treatment of female urinary incontinence. *Int Urogynecol J Pelvic Floor Dysfunct* 1996;7(2):81-5.
4. Ponce Diaz-Reixa J, Barbagelata-Lopez A, Alvarez-Castelo L, Romero-Salas E. Surgical treatment of stress female incontinence with the SPARC sling. Analysis of our experience. *Actas Urol Esp* 2007;31(10):1129-33.
5. Pardo S, Ricci A, Tacla F. Cinta trans-obturadora (OTB) en la corrección de la incontinencia urinaria de esfuerzo. Experiencia de tres años con 200 pacientes. *Actas Urol Esp* 2007;33(10):1141-47.
6. Petros PE, Richardson PA. Midurethral tissue fixation system sling-a micromethod for cure of stress incontinence-3 year results. *Int Urogynecol J* 2008;19:869-71.
7. Costantini E, Lazzeri M. Managing complication after midurethral sling for stress urinary incontinence. *EAU-EBU* 2007;5(6):232-40.
8. Costantini E, Lazzeri M, Giannantoni A. Preoperative valsalva leak point pressure not predict outcome of mid-urethral slings. Analysis forms a randomized controlled trial of retropubic versus transobturador mid-urethral slings. *International Braz J Urol* 2008;34(1):73-81.
9. Nazemi TM, Yamada B, Govier FE. Minimum 24-month follow-up of the sling for the treatment of stress urinary incontinence. *J Urol* 2008;179(2):596-