



Plastia de uretra con mucosa bucal y vaginoplastia en una paciente de 15 años de edad

Espinosa-Chávez GB,¹ Zapata-González A,² Colorado-García A.²

■ RESUMEN

Introducción: El abordaje de la uretra posterior representa un gran desafío, sea en pacientes masculinos o femeninos, debido a la localización profunda y la estrecha relación anatómica con estructuras relativamente pequeñas. Se han descrito diferentes abordajes, desde el perineal hasta el suprapúbico, pero el resultado respectivo ha sido "muy bajo para llegar desde arriba, y muy alto para llegar desde abajo" cuando el objetivo es alcanzar la uretra posterior. En 1982, Peña describió el abordaje sagital posterior para corregir las malformaciones anorrectales, en las que existe comunicación profunda entre los tractos urinario, genital y digestivo, y expuso con precisión las estructuras anatómicas comprometidas, de tal modo que fue posible una reconstrucción funcional exitosa. Desde 1997 se ha recurrido al abordaje sagital posterior para corregir las lesiones de uretra posterior en pacientes de sexo masculino. Se presenta a continuación el caso de una paciente de sexo femenino con lesión de la uretra y vagina por traumatismo pélvico.

Palabras clave: vaginoplastia, uretra posterior, malformaciones anorrectales, reconstrucción uretral, México.

■ ABSTRACT

Introduction: Reaching the posterior urethra in surgery is challenging in both male and female patients due to its comparative depth in the perineum and its close anatomical relation to relatively small structures.

Different approaches have been described, from the perineal approach to the suprapubic approach in which the posterior urethra is either "too low to reach from above" or "too high to reach from below". In 1982, Dr. Alberto Peña described the posterior sagittal approach for correcting anorectal malformations involving intricate communication between the urinary, genital and digestive tracts. This approach exposes the anatomical structures involved with precision, enabling successful functional reconstruction. Since 1997 the authors of the present article have successfully used the posterior sagittal approach for correcting posterior urethral lesions in male patients. The case of a female patient with urethral and vaginal injury due to pelvic traumatism is presented.

Key words: vaginoplasty, posterior urethra, anorectal malformations, urethral reconstruction, Mexico.

1 Urólogo pediatra, Servicio de Urología Pediátrica, Hospital General de Zona N° 33, IMSS. Monterrey, N. L. 2. Residente de cuarto año de Urología, Servicio de Urología Pediátrica, Hospital General de Zona No. 33, IMSS. Monterrey, N. L.

Correspondencia: Dr. Giordano Bruno Espinosa Chávez. Edificio Médico de Especialistas Hidalgo 2532, Poniente, Consultorio 409, Col. Obispado, Monterrey, N. L. C.P. 64060. Teléfono: (81) 8333-4429, fax: (81) 8347-4813, *Correo electrónico:* gjordano@intercable.net

■ INTRODUCCIÓN

Las lesiones de la uretra posterior de origen traumático son complejas desde el punto de vista anatómico y representan un gran reto para su reconstrucción quirúrgica. La uretra posterior es una estructura tubular relativamente más profunda en el periné, más pequeña y localizada por detrás del arco del pubis en el paciente pediátrico en comparación con el adulto.

Esto impone dificultades técnicas para su correcta reconstrucción y, en consecuencia, es importante el tipo de abordaje quirúrgico. El abordaje sagital posterior que describió Peña¹ para corregir las malformaciones anorrectales proporciona una amplia exposición anatómica precisa y hace posible la reconstrucción. Se han ideado varios abordajes para la reconstrucción de la uretra posterior con ciertos resultados desfavorables. Se ha utilizado con éxito este tipo de abordaje en casos de lesiones de la uretra posterior de origen traumático en sujetos del sexo masculino.² En el sexo femenino es poco frecuente la estenosis de uretra; se ha señalado que de todas las pacientes con síntomas obstructivos del tracto urinario inferior, sólo 13% de éstos corresponde a estenosis y que los tratamientos son en casi todos los casos las dilataciones frecuentes y la uretrotomía endoscópica, sin éxito publicado.³ El tratamiento ideal definitivo y durable necesita interposición de un tejido extragenital y la alternativa ideal en la actualidad es el injerto de mucosa bucal.^{4,5} En seguida se presenta el caso de un paciente femenino de 15 años de edad, con lesión de la uretra y vagina por traumatismo pélvico, sometida a la reconstrucción de uretra con injerto de mucosa bucal.

■ CASO CLÍNICO

Paciente femenina de 15 años de edad que sufrió fractura de pelvis ósea por atropellamiento, con lesión de la uretra y vagina. En la exploración física del área genital se reconoce ausencia del meato uretral y estenosis del introito vaginal. Los estudios cistoscópicos revelan estenosis del introito vaginal y la introducción de un cistoscopio 13 F permite visualizar un meato uretral hipospádico a 3 cm del introito vaginal y una longitud uretral de 2 cm con cavidad vesical normal. La vagina se observa sumamente dilatada y se identifica un cérvix abierto en el fondo a 20 cm de longitud del introito vaginal (**Imagen 1**). La resonancia magnética delinea una vagina muy dilatada que ocupa casi por completo la cavidad pélvica y rechaza en sentido anterior a la vejiga (**Imagen 2**).

■ TÉCNICA QUIRÚRGICA

Se abordó la cavidad bucal para obtener injerto de mucosa del labio inferior de aproximadamente 3.5 cm x 2 cm

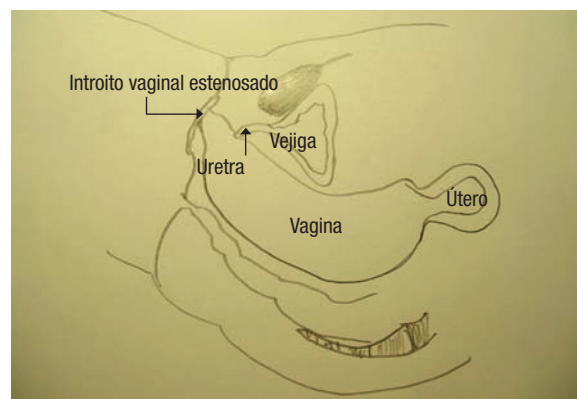


Imagen 1. Hallazgos endoscópicos: disposición del meato uretral dentro de la vagina dilatada y cérvix permeable.

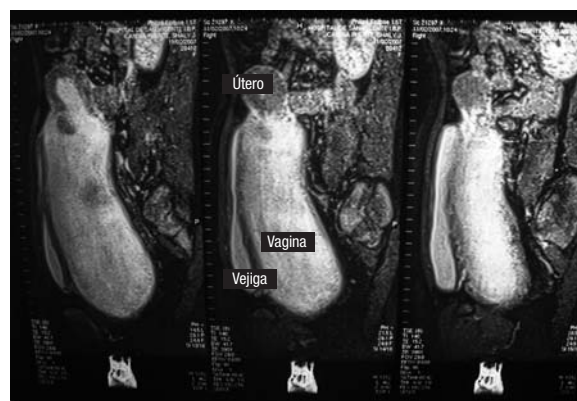

Imagen 2. La resonancia magnética reveló una vagina llena de orina y muy dilatada que ocupaba casi por completo la cavidad pélvica y rechazaba en sentido anterior a la vejiga.

y se realizó un procedimiento de tubulización con PDS 6-0 con férula 16 F (**Imagen 3**), previa preparación mecánica intestinal. Bajo anestesia general y en posición de navaja sevillana, se trazó una incisión en la línea media, inmediatamente anterior al recto hasta la comisura labial posterior y se profundizó conservando la línea media, hasta alcanzar la cara posterior de la vagina, que se disecó y aisló de forma circunferencial (**Imagen 4**); en seguida se separó la uretra de la pared vaginal anterior hasta el nivel del cuello vesical, se aisló el cabo uretral (**Imagen 5**) y se realizó la anastomosis de la uretra nativa con la neouretra de mucosa bucal de 3.5 cm de largo con PDS 6-0. Se dejó una sonda transuretral 16 F (**Imagen 6**) y se cubrió el injerto con tejido adyacente en la línea media; se efectuaron meatoplastia y vaginoplastia en el periné con monocryl 4-0 en forma radiada y se dejó una sonda de Nelaton 30 F colocada en la vagina. La herida se cerró en forma simétrica y central con monocryl 4-0.

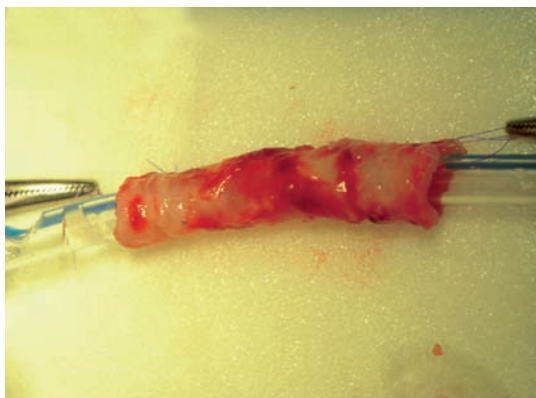


Imagen 3. Tubulización de la mucosa bucal con férula 16 F y PDS 6-0.

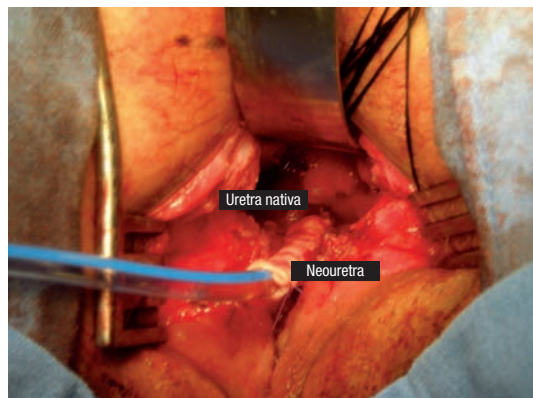


Imagen 6. Anastomosis de la neouretra de mucosa bucal con la uretra nativa.

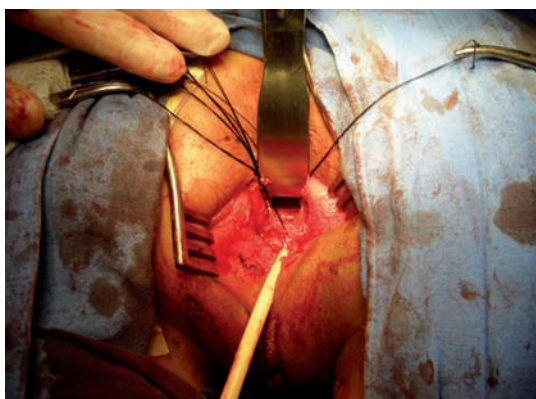


Imagen 4. Aislamiento circunferencial de la vagina.

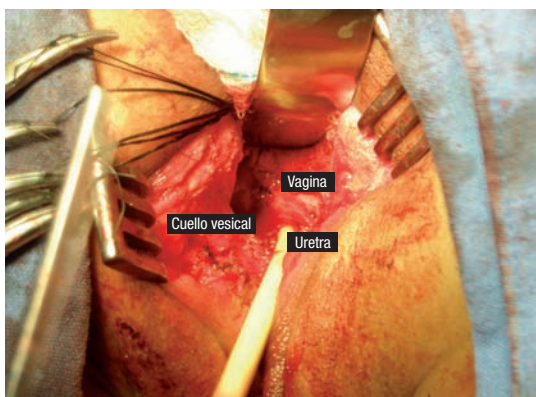


Imagen 5. Aislamiento de la uretra y vagina en el cuello vesical.

■ RESULTADOS

La paciente evolucionó de modo satisfactorio en el posoperatorio; se dejó la sonda transuretral por 21 días y se llevó a cabo una prueba miccional satisfactoria. La cistoscopia mostró una uretra permeable con integración viable de mucosa bucal y pared vaginal anterior íntegra. En la actualidad presenta micciones espontáneas normales a través del meato uretral.

■ COMENTARIOS Y CONCLUSIONES

El abordaje de la uretra posterior es todavía un reto para el cirujano urólogo, debido a la localización profunda en el periné por atrás del pubis, lo cual dificulta la exposición anatómica precisa. Se han descrito varios tipos de abordaje, entre ellos el suprapúbico con o sin pubectomía, y el perineal para solucionar este tipo de lesiones complejas, con resultados poco satisfactorios. El abordaje sagital posterior representa hoy día una alternativa ideal para la reconstrucción de la uretra posterior en sexo masculino y femenino, tanto en la población pediátrica como en la adulta. Esta técnica posibilita una exposición anatómica precisa, y por tanto una buena reconstrucción, con resultados funcionales favorables, sin alteración de la continencia urinaria, ya que la incisión y el cierre preservan la línea media sin alterar el diafragma muscular pélvico. El injerto de mucosa bucal es la alternativa ideal para reconstrucción de la uretra en casos complejos, como el de esta paciente femenina.

BIBLIOGRAFÍA

1. Peña A, Bonilla E, Mendez M, Sanchez L. The posterior sagittal approach: further pediatric applications. *Ped Surg Int* 1992;7:274-8.

2. Espinosa-Chávez G. Reconstrucción uretral por vía sagital posterior. *Rev Mex Urol* 1997;57(1):16-9.
3. Berglund RK, Vasavada S, Angermeier K. Buccal mucosa graft urethroplasty for recurrent stricture of female urethra. *Urology* 2006;67(5):1069-71.
4. Espinosa-Chávez G. *Plastia de uretra con injerto de mucosa oral*. *Rev Mex Urol* 2005;65(4):221-5.
5. Espinosa-Chávez G. *Plastia de uretra con injerto de mucosa oral*. *Rev Mex Urol* 1995;55(4):57-9.