



# Orquiectomía por torsión testicular aguda

Baeza-Herrera C,<sup>1</sup> Martínez-Rivera ML,<sup>2</sup> Cortés-García R,<sup>2</sup> García-Cabello LM,<sup>3</sup> López-Castellanos J.<sup>4</sup>



## ■ RESUMEN

**Introducción:** la torsión testicular es una complicación potencialmente desastrosa si no se corrige dentro de un tiempo breve y la estrategia que evita la pérdida de la gónada es la exploración quirúrgica inmediata del canal inguinal afectado.

**Material y métodos:** estudio retrospectivo de los expedientes de los niños que sufrieron torsión testicular en el periodo comprendido entre los años 2004 y 2008.

**Resultados:** de un total de 46 casos, predominó entre los 8 y 12 años de edad con 27 casos; sólo cuatro niños tuvieron 12 horas o menos de evolución y en 43 la torsión fue intravaginal. El lado izquierdo fue el más afectado con 32 casos y del total, 43 requirieron orquiectomía. La  $\chi^2$  sugiere que no existe asociación entre el color del escroto y el daño del testículo subyacente.

**Conclusiones:** Se insiste en que el diagnóstico temprano es el factor que más incide en la necesidad de extirpar la gónada.

**Palabras clave:** testículo, torsión testicular, síndrome escrotal agudo, orquiectomía, México.

## ■ ABSTRACT

**Introduction:** Testicular torsion is a potentially disastrous condition if it is not corrected within a reasonably short period of time. The strategy that prevents gonadal loss is immediate exploration of the affected inguinal canal.

**Materials and methods:** A retrospective study of case records from the years 2004-2008 of children with testicular torsion is presented.

**Results:** From a total of 46 cases, 27 cases were children between 8 and 12 years of age. Only 4 children had a progression of 12 hours or less and there was intravaginal torsion in 43 cases. The left side was affected in 32 patients and out of the total of 46 patients, 43 patients required orchiectomy. Chi-square test indicated there was no association between scrotal coloration and testicular damage.

**Conclusions:** Early diagnosis is the most important factor with respect to whether or not the gonad will need to be removed.

**Key words:** testicle, testicular torsion, acute scrotal syndrome, orchiectomy.

1 Jefe del Departamento de Cirugía, Hospital Pediátrico Moctezuma, Secretaría de Salud del Distrito Federal. 2 Residente de Cirugía. 3 Cirujano Adscrito. Profesor ayudante de Cirugía Pediátrica. 4 Jefe de la Unidad de Terapia Intensiva, Hospital Pediátrico Moctezuma. Secretaría de Salud del Distrito Federal.

Correspondencia: Dr. Carlos Baeza Herrera. Departamento de Cirugía, Hospital Pediátrico Moctezuma. Oriente 158, No. 189, Col. Moctezuma, 2a Sección, Deleg. Venustiano Carranza, C.P. 15500. México, D. F. Correo electrónico: dr.carlosbaeza@yahoo.com.mx

## ■ INTRODUCCIÓN

La afección que determina que el escroto cambie en su aspecto, se acompañe de dolor y que en la mayor parte de las ocasiones requiera para su curación una intervención quirúrgica se describe de manera genérica como síndrome escrotal agudo. Incluye también complicaciones como la infección de tejidos blandos y de estructuras paratesticulares como consecuencia de la persistencia del conducto peritoneovaginal asociada con peritonitis.<sup>1</sup> La causa puede ser la torsión de alguno de los apéndices que penden de testículo y epidídimo, la hernia inguinal estrangulada,<sup>2</sup> y con menor frecuencia la orquitis, el traumatismo escroto-testicular, el edema escrotal idiopático, la erisipela y el piocele, hidrocele, epididimitis y el tumor testicular.<sup>3</sup>

A excepción de la torsión, ninguna de las enfermedades mencionadas ocasiona isquemia y pérdida de la gónada por necrosis como consecuencia de la interrupción de la circulación arterial y en ninguna la identificación de las complicaciones y la exploración quirúrgica del conducto inguinal afectado son tan urgentes.

En reportes previos se insiste en que uno de los puntos pendientes por resolver es agilizar el reconocimiento de la complicación e idear la manera de justificar la intervención quirúrgica oportuna y con ello disminuir el número de testículos perdidos por necrosis irreversible, que sobre todo obedecen a la tardanza en identificar la complicación.

Para lograr esa meta, al exponer la experiencia de los autores, se pretende crear la necesidad del diagnóstico oportuno mediante la proposición de un modelo teórico de toma rápida de decisiones fundamentado en los hallazgos clínicos susceptibles de ser captados durante el examen físico y conocer, mediante un análisis estadístico adecuado, si existen variables que influyen sobre la instalación de la necrosis testicular y la necesidad de efectuar orquiectomía.

## ■ MATERIAL Y MÉTODOS

Se analizaron los expedientes clínicos etiquetados como síndrome escrotal agudo en el periodo comprendido entre los años 2004 y 2008, de los cuales sólo se incluyeron aquéllos cuyo diagnóstico fue torsión testicular. Para el cumplimiento de los objetivos, se estimó conveniente analizar las variables siguientes: edad, tiempo de evolución, ausencia o presencia del reflejo cremasteriano, lado afectado, gravedad de la isquemia, número de giros, sentido de los giros y procedimiento efectuado. Para su estudio, se emplearon rangos, promedios y porcentajes, y en relación con el análisis estadístico inferencial se utilizó el programa SPSS-15.0 y se aplicó la  $\chi^2$ , la correlación de Pearson y la *t* de Student.

## ■ RESULTADOS

En ese lapso fue posible encontrar 56 casos con la denominación "torsión testicular", pero de los mismos sólo fueron útiles 46 ya que los expedientes restantes estaban incompletos. Las edades fluctuaron entre 6 meses y 15 años, con una media de 9.8 años, y se distribuyeron por grupos de edad como se describe a continuación: menores de 1 año, tres pacientes (6.5%); entre 2 y 7 años, ocho (17.4%); entre 8 y 12 años, 27 niños (58.7%), y entre 13 y 15 años, solamente ocho enfermos (17.4%). La criptorquidia, traumatismo testicular, orquiepididimitis y hernia inguinal fueron los trastornos asociados o que aparecieron como condicionante o antecedente (8.6%). Respecto a las manifestaciones clínicas, todos tuvieron dolor y aumento de volumen del testículo afectado; flogosis y edema sólo se presentaron en ocho (17.3%). Hubo vómito en tres (6.5%) y fiebre en dos (4.3%). El reflejo cremasteriano estuvo ausente en todos los casos. El lado izquierdo se afectó en 32 casos (69.5%) y el giro sucedió en sentido horario en 34 (73.9%). El número de giros fue de uno en 32 niños (69.5%), dos en 10 (21.7%) y tres o más en el resto (8.8%), con una media de dos vueltas y media. En 43 (93.4%) casos la torsión fue intravaginal (**Imagen 1**). En 100% de los casos hubo isquemia grave, pero fue reversible en tres; en los restantes 43 hubo necrosis (**Imagen 2**), por lo que se requirió efectuar una orquiepididimectomía (93.4%). En todos se efectuó orquidopexia contralateral.

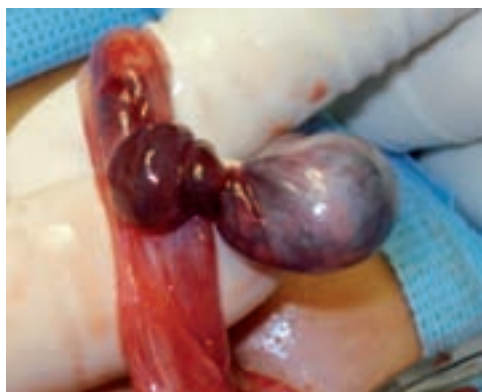En relación con los resultados de las pruebas estadísticas, se observó que al comparar si el cambio de coloración del escroto tenía que ver con el aspecto quirúrgico del testículo (daño testicular), utilizando la  $\chi^2$ , se encontró una  $p < 0.001$ , que significa que los cambios en la coloración del escroto no traducían daño testicular (**Tabla 1**).

De la misma manera, al aplicar la *t* de Student en las variables edad-tiempo transcurrido entre el tiempo de inicio de la enfermedad y la instalación de las medidas terapéuticas definitivas, se observó que los mayores de 10 años tuvieron más tiempo de evolución con una  $p < 0.001$  y, en la variable lado afectado-tiempo de evolución, los que sufrieron la torsión de lado izquierdo la toleraron mejor que los que la sufrieron del lado derecho, con una  $p < 0.04$ .

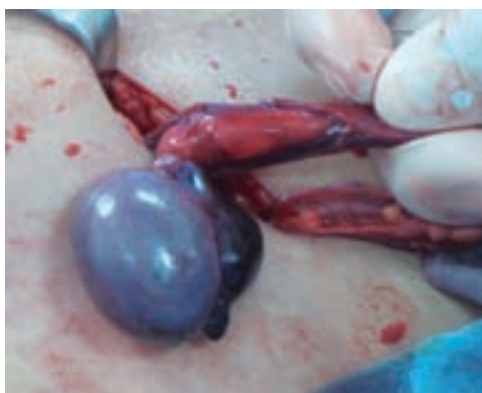No hubo correlación bajo ninguna de las pruebas (Pearson o Sperman) entre el daño testicular con el tiempo de evolución, el número de giros del testículo o la cifra de leucocitos.

## ■ DISCUSIÓN

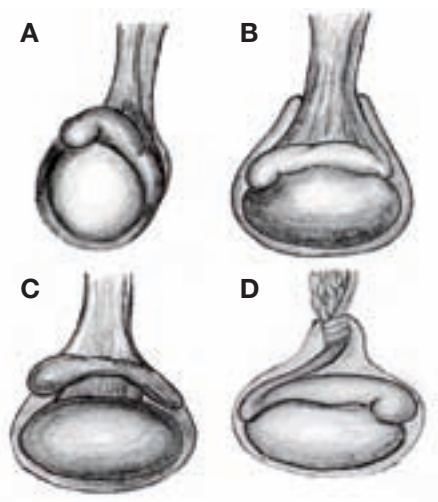
Dado que la torsión testicular es un evento de relativa frecuencia y que la explicación conocida en relación con la etiopatogenia y sus efectos ha sido argumentada



**Imagen 1.** La imagen muestra un momento transoperatorio en el que predomina el infarto hemorrágico del testículo como consecuencia del bloqueo de la circulación arterial.



**Imagen 2.** Transoperatorio en el que se aprecia necrosis epidídimo-testicular que requirió epididimoorquiectomía.



**Imagen 3.** El diagrama muestra en A, el aspecto normal; B, cuando la túnica vaginal se inserta demasiado alto sobre el cordón; C, se señala la malformación en "badajo de campana", y D, el testículo sufriendo la complicación.

**Tabla 1.** Relación del cambio de color de la piel escrotal con el daño testicular subyacente

	Cambio de coloración	Aspecto del testículo
$\chi^2$	20.445	40.091
Grado de libertad	1	1
Signología asintomática	$p < 0.001$	$p < 0.001$

bajo explicaciones demasiado rudimentarias, poco es lo que al respecto se ha investigado. La descripción de ese fenómeno se limita a mencionar que el bloqueo mecánico de la circulación arterial conduce, según el número de giros y el lapso transcurrido, a la isquemia irreversible.<sup>4</sup> Sin embargo, la nueva conceptualización de esta afección, sin ser contradictoria, se fundamenta en observaciones realizadas en tiempos recientes, como la de efectuar la medición, a pacientes que sufrieron la complicación, de la presión intratesticular durante la intervención quirúrgica. Como se encontraron tensiones elevadas, los autores elaboraron una tesis diferente a la conocida. En ella, demostraron que la hipertensión intratesticular determina que haya aumento del flujo venoso, lo que predispone a la obstrucción de la circulación arterial y a la instalación del fenómeno de lesión por isquemia-reperusión.<sup>5</sup> De acuerdo con esta afirmación, durante el fenómeno, en el interior de las células endoteliales del testículo se precipita la señalización mediante la cual se desencadena la cascada intracelular que resulta en aumento de la producción de radicales oxigenados nocivos y eventualmente en la apoptosis de las células germinales.<sup>6</sup>

Hunter la describió de manera original en 1776, aunque el crédito de haberla dado a conocer le corresponde a Delasiauve, un psiquiatra francés, quien en 1840 publicó la monografía. A casi 180 años de esa publicación, la torsión testicular continúa siendo un cuadro de difícil diagnóstico y al que en esa medida se tarda en reconocer, lo que se traduce en un elevado porcentaje de pérdidas del testículo afectado.<sup>1,7,8</sup>

Esta complicación aparece en todas las razas, a todas las edades y su frecuencia no está supeditada a ningún clima en particular.<sup>9</sup> Se observa un caso por cada 4 mil individuos de 25 años o menores,<sup>5</sup> equivale a una tercera parte del total de niños que sufren síndrome escrotal agudo<sup>10</sup> y, según otros autores, aparece en uno de cada 160 varones de menos de 25 años de edad.<sup>7</sup> Es más común en edades pediátricas, pero también puede aparecer en etapas posteriores de la vida.

Desde el punto de vista anatómico, la torsión puede ser total o segmentaria<sup>11</sup> y desde el punto de vista clínico puede dividirse en aguda o intermitente e intravaginal y extravaginal. De estas dos últimas variedades, la

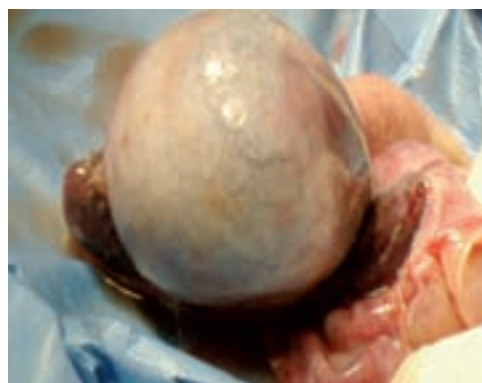primera predomina en niños mayores y la segunda es casi exclusiva del recién nacido.<sup>12</sup> Como es obvio, la forma unilateral y aguda son las más comunes, pero suele haber casos esporádicos de torsión bilateral sincrónica o asincrónica y la variedad que se tuerce y se destuerce de manera espontánea es la que conduce al denominado síndrome de torsión y detorsión testicular.<sup>4,13,14</sup>

La sintomatología es variable, pero casi siempre existe dolor. Respecto al diagnóstico, algunos de los testículos que sufren la complicación poseen una malformación denominada en "badajo de campana", que consiste en que la túnica vaginal se adhiere al cordón en un tramo muy elevado, por lo que la gónada puede quedar suspendida en disposición horizontal al estar pendiente del epidídimo a través de un mesorquio muy largo,<sup>2,13,15,16</sup> lo que determina que la base de sustentación sea pequeña y más susceptible de sufrir torsión, según se muestra en el diagrama (**Imagen 3**)

Los niños que la padecen refieren tener dolor de presentación súbita, seguido de náusea, vómito y fiebre poco elevada, y en el examen físico se encuentra posición en plano superior y localización transversa del testículo afectado, con rotación y ubicación anterior del epidídimo, lo que aunado a la pérdida ipsolateral del reflejo cremasteriano representa para algunos autores la seguridad casi absoluta de que el caso se trata de una torsión testicular aguda (**Imagen 4**).<sup>4,17</sup> A diferencia de la anterior, en la intermitente, el dolor suele ser gradual y con frecuencia se acompaña de fiebre, leucocitosis y piuria y es tal su movilidad que se refiere la historia de un médico, quien sufriendola, cada vez que sentía dolor, giraba tres veces y media de izquierda a derecha su testículo, con lo que desaparecía la molestia.<sup>13</sup>

En relación con el mismo tópico, no se entiende por lo contradictorio lo que refieren Ciftci y colaboradores,<sup>18</sup> quienes de manera literal advierten en sus comentarios que "el dolor severo, de principio repentino y ausencia de ataques previos son característicos de la torsión testicular" y "la presencia de náusea y vómito debe sugerir al cirujano la torsión testicular, pero la ausencia de esos síntomas no excluye la intervención quirúrgica, si está clínicamente indicada". Pero, como si fuera poco, se afirma que el signo de Prehn y la ausencia del reflejo cremasteriano, los que pueden contribuir para diferenciar la epididimitis de la torsión, son muy inespecíficos y no deben ponderarse en demasía.<sup>7,18</sup>

Lo trascendental es que al ser el diagnóstico clínico muy difícil, el ultrasonido Doppler ha llegado a ser de invaluable utilidad, ya que cuando el flujo intratesticular se visualiza sin dificultad en el testículo normal, pero está ausente o muy disminuido en el lado afectado se asegura el diagnóstico.<sup>20</sup> Existen otros medios como la gammagrafía y la resonancia magnética nuclear dinámica por sustracción magnificada con contraste,<sup>21</sup> que según la literatura son de extraordinaria utilidad, pero



**Imagen 4.** Es evidente que el aspecto del testículo muestra apariencia, color y textura que traducen irreversibilidad del órgano. En este caso, se efectuó una pequeña incisión en la albugínea y al no observar hemorragia fue menester la extirpación del testículo.

conllevan la desventaja de su poca disponibilidad y que los costos de ejecución son elevados.

En relación con a la corrección del problema, esta complicación es una emergencia quirúrgica por el alto riesgo de necrosis gonadal (**Imagen 4**) conforme el tiempo de evolución se prolonga.

Publicaciones nacionales recientes refieren<sup>22</sup> requerimiento de orquiectomía en 87.1% de los casos, lo que aunado al 93.4% de esta casuística traduce la necesidad de la exploración quirúrgica inmediata del canal inguinal. Como alternativa se ha propuesto la destorsión externa con o sin ultrasonido,<sup>23</sup> la que suele ser efectiva en los adultos debido a que el órgano es considerablemente más grande.

La intervención quirúrgica consiste en la visión directa del testículo afectado, girarlo hasta su estado normal y mantenerlo en reposo. Una vez que transcurra el tiempo suficiente, se debe efectuar una pequeña incisión sobre la túnica albugínea y si existe hemorragia, aunque sea venosa, debe conservarse la gónada, pero si no escurre sangre se debe extirpar. El testículo contralateral debe fijarse al escroto bajo el riesgo pocas veces observado de torsión bilateral asincrónica.

No obstante que algunos autores han encontrado viabilidad testicular aun 48 horas después de la torsión,<sup>20</sup> las series de los autores reciente y pasada establecen un alarmante porcentaje de necrosis.<sup>22</sup>

Finalmente, la impresión a pesar del resultado estadístico es que el factor que más influye para que se produzca gangrena gonadal es la tardanza en identificar el problema y la intervención quirúrgica a destiempo.<sup>10</sup> Por ello los autores consideran que todo paciente escolar o mayor portador de dolor testicular cuya gónada albergue las características mencionadas líneas atrás debe explorarse en forma quirúrgica bajo la tutela del diagrama de flujo anexo (**Imagen 5**),<sup>24</sup> a menos que



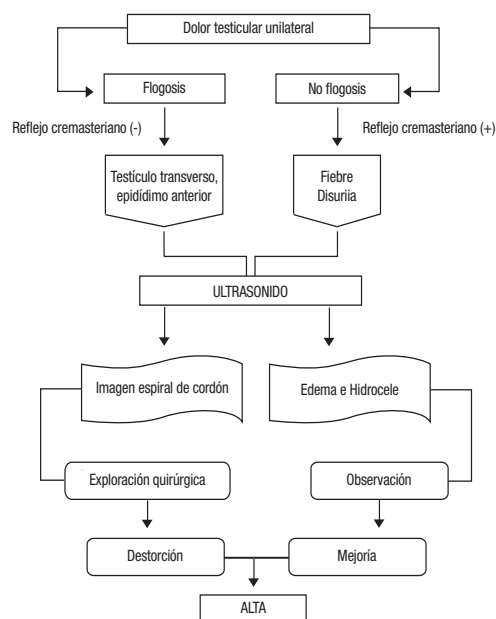


Imagen 5. Diagnóstico y tratamiento de torsión testicular.

haya evidencia incontrovertible de que el cuadro no corresponde a una torsión. Una premisa digna de asumir y que sustentaría la medida propuesta es que unidades como la autora de este trabajo, que son de segundo nivel de atención, pero que son quienes reciben este tipo de pacientes, aunque parezca paradójico carecen del ultrasonido Doppler; por el contrario, las instituciones de tercer nivel, que son las que poseen ese recurso, casi nunca operan a este tipo de enfermos.

Desde hace muchos años se supone que después de una torsión se genera un fenómeno de autosensibilización que puede influir en la capacidad de fertilización, teoría que en la actualidad no ha sido fehacientemente comprobada, así como tampoco descartada.<sup>25</sup>

## BIBLIOGRAFÍA

1. Baeza CH, Jiménez NG, Atzin JLF, Godoy AHE. Manifestaciones inguinales del abdomen agudo. *Cir Ciruj* 2004;72:99-103.
2. Patriquin HB, Yazbek S, Trinh B, Jequier S, et al. Testicular torsion in infants and children: with Doppler sonography. *Radiology* 1993;188(3):781-5.
3. Chiang MC, Chen HW, Fu RH, et al. Clinical features of testicular torsion and epididymo-orchitis in infants younger than 3 months. *J Pediatr Surg* 2007;42(9):1574-77.
4. Dogra VS, Bhatt S, Rubens DJ. Sonographic evaluation of testicular torsion. *Ultrasound Clin* 2006;1:55-66.
5. Kutikov A, Casale P, White MA. Testicular compartment syndrome: a new approach to conceptualizing and managing testicular torsion. *Urology* 2008;72(4):786-9.
6. Salmasi HA, Beheshtian A, Payabvash S. Effect of morphine on ischemia-reperfusion injury: experimental study in testicular torsion rat model. *Urology* 2005;66(6):1338-42.
7. Haynes BE, Bessen HA, Haynes VE. The diagnosis of testicular torsion. *JAMA* 1983;249(18):2522-7.
8. Noske HD, Kraus SW, Altinkilic BM. Historical milestones regarding torsion of the scrotal organs. *J Urol* 1998;159(1):13-6.
9. Williams CR, Heaven KJ, Joseph DB. Testicular torsion is there a seasonal predilection for occurrence?. *Urology* 2003;61(3):638-41.
10. Sessions AE, Rabinowitz R, Hulbert WC. Testicular torsion: direction, degree, duration and disinformation. *J Urol* 2003;169(2):663-5.
11. White WM, Brewer ME, Kim ED. Segmental ischemia of testis secondary to intermittent testicular torsion. *Urology* 2006;68(3):670-1.
12. Ahmed SJ, Kaplan GW, DeCambre ME. Perinatal testicular torsion: preoperative radiological findings and the argument for urgent surgical exploration. *J Pediatr Surg* 2008;43(8):1563-5.
13. Stillwell JT, Kramer AS. Intermittent testicular torsion. *Pediatrics* 1986;77(6):908-11.
14. Olguner M, Akgür FM, Aktug T. Bilateral asynchronous perinatal testicular torsion: a case report. *J Pediatr Surg* 2000;35(9):1348-9.
15. Steinbrecher AH, Nalone SP. Testicular problems in children. *Pediatr Child Health* 2008;18:264-67.
16. Angell JC. Torsion of the testicle. A plea for diagnosis. *Lancet* 1963;1(7271):19-21.
17. Rabinowitz R. The importance of the cremasteric reflex in acute scrotal swelling in children. *J Urol* 198;132(1):89-90.
18. Ciftci AO, Şenocak ME, Tanyel FC. Clinical predictors for differential diagnosis of acute scrotum. *Eur J Pediatr Surg* 2004;14:333-8.
19. Nelson CP, Williams JF, Bloom DA. The cremasteric reflex: a useful but imperfect sign in testicular torsion. *J Pediatr Surg* 2003;38(8):1248-9.
20. Baud C, Vayrac C, Couture A. Spiral twist of the spermatic cord a reliable sign of testicular torsion. *Pediatr Radiol* 1998;28(12):950-4.
21. Terai A, Yoshimura K, Ichioka K. Dynamic contrast-enhanced subtraction magnetic resonance imaging in diagnostics of testicular torsion. *Urology* 2006;67(6):1278-82.
22. Baeza HC, García CL, Nájera GH. Necrosis testicular por torsión en niños. Perspectiva de un hospital de segundo nivel. *Gac Med Mex* 2003;139(4):347-52.
23. Betts JM, Norris M, Cromie WJ. Testicular detorsion using Doppler ultrasound monitoring. *J Pediatr Surg* 1983;18(5):607-9.
24. Schalamon J, Ainoedhofer H, Schleef J. Management of acute scrotum in children- the impact of Doppler ultrasound. *J Pediatr Surg* 2006;41(8):1377-80.
25. Puri P, Barton D, O'Donnell B. Prepubertal testicular torsion: subsequent fertility. *J Pediatr Surg* 1985;20(6):598-601.