



Fístula renocólica secundaria a adenocarcinoma de colon

Manzanilla-García HA,¹ Sánchez-Alvarado JP,² Rosas-Nava JE,² Soto-Abraham V.³



■ RESUMEN

Introducción: El desarrollo de una fístula renocólica es un evento infrecuente. Se han informado poco más de 100 casos en la bibliografía. La sintomatología no es específica, sino insidiosa. El diagnóstico se realiza con estudios radiológicos y el manejo por lo general es quirúrgico.

Objetivo: Presentar un caso de fístula renocólica secundaria a un adenocarcinoma de colon, ya que es de muy rara presentación, así como realizar revisión de la bibliografía mundial.

Conclusiones: La fístula renocólica es una entidad que se presenta muy raramente, sin embargo es importante conocer el cuadro clínico que puede presentar, para con ello tener una sospecha diagnóstica y poder realizar un abordaje diagnóstico y terapéutico adecuados. El pronóstico dependerá de la enfermedad que dio origen a la fístula.

Palabras clave: Fístula renocólica, adenocarcinoma, colon, México.

■ ABSTRACT

Introduction: Renocolic fistula development is rare. A little more than 100 cases have been reported in the literature. Symptomatology is insidious rather than specific. Diagnosis is made through radiological studies and management is generally surgical.

Objective: To present a rare case of renocolic fistula secondary to colon adenocarcinoma and to provide a review of the international literature.

Conclusions: Renocolic fistula is a rare entity. However, it is important to be familiar with its clinical symptoms so that diagnosis can be suspected and adequate diagnostic and therapeutic approaches can be carried out. Prognosis is dependent on the disease causing the fistula.

Key words: renocolic fistula, adenocarcinoma, colon, Mexico.



■ INTRODUCCIÓN

El desarrollo de una fístula renocólica es un evento infrecuente. Se han reportado un poco más de 100 casos en la literatura.¹⁻⁴ Se encuentra más afectado el colon ascendente y descendente. El mayor número de informes

refieren el lado izquierdo como el más afectado.^{1,5-10} En 10% de los casos, se extiende a nivel cutáneo.¹¹⁻¹⁷ El diagnóstico se realiza con estudios radiológicos y el manejo por lo general es quirúrgico.^{4,6}

1Jefe del Servicio de Urología.

2Médico Residente del Servicio de Urología.

3Médico Adscrito del Servicio de Anatomía Patológica.

Hospital General de México, O.D. SSA.

Correspondencia: Dr. Hugo Arturo Manzanilla García. Querétaro No. 147-401, Colonia Roma. México, D. F. Teléfono: 5584 9000. Correo electrónico: hamanzanilla@gmail.com

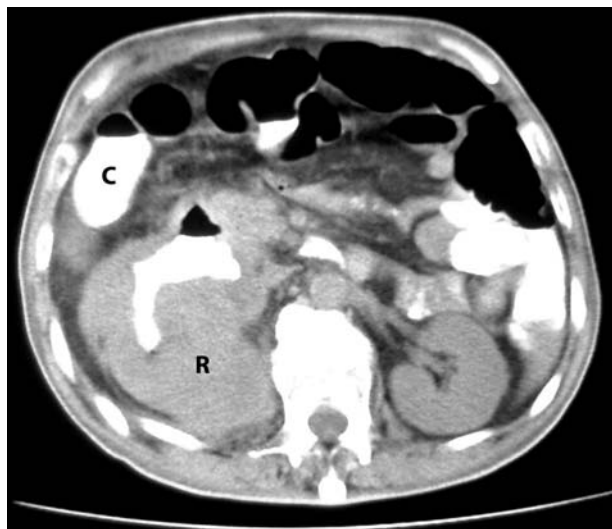


Imagen 1. Tomografía de Abdomen con contraste oral. Paso de medio de contraste a cavidades renales y nivel hidroaéreo en colon.

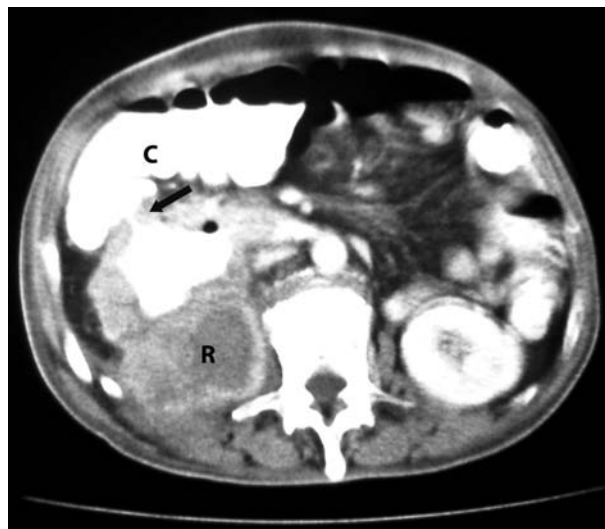


Imagen 2. Tomografía de Abdomen con contraste oral y endovenoso con trayecto fistuloso evidente.

■ PRESENTACIÓN DEL CASO CLÍNICO

Varón de 50 años de edad, con antecedente de tabaquismo cinco cigarrillos diarios por 25 años, sin otros antecedentes. Inició su padecimiento nueve meses antes de su ingreso, caracterizado por astenia, adinamia, hiporexia; dos meses después presentó tos húmeda, no cianozante, en accesos, con expectoración amarilla, dolor torácico y fiebre, por lo que fue ingresado en otra institución pública, donde recibió tratamiento por cuadro de neumonía. Durante su estancia hospitalaria, se detectó una tumoración en región lumbar derecha, que presentó aumento paulatino de tamaño hasta alcanzar 12 cm por 10 cm, por debajo del reborde costal en referencia con la línea medio clavicular y la línea axilar anterior, con bordes mal delimitados, dolorosa a la palpación y con emisión de exudado amarillo fétido por orificio fistuloso en región lumbar derecha, con cierre espontáneo posterior. Se trató en forma ambulatoria y con medicamentos orales. Mostró deterioro paulatino del estado general y con recidiva del orificio fistuloso. Cinco meses después, inició con evacuaciones líquidas, en número de 10 a 12 en 24 horas, no fétidas, sin presencia de moco, ni sangre, así como pérdida de peso de 25 kilos desde el inicio de su padecimiento. Una semana antes de su ingreso presentó agudización de su cuadro agregándose náusea y vómito así como sintomatología urinaria de almacenamiento. Acudió al servicio de urgencias de nuestra institución encontrándose a la exploración conciente, deshidratado, caquético, abdomen en batea, con aumento en la frecuencia de ruidos peristálticos, se palpaba masa en

flanco e hipocondrio derechos de aproximadamente 10 cm por 10 cm, por debajo del reborde costal, dura, no dolorosa, fija, sin cambios de coloración en piel. Exámenes de laboratorio con cuenta leucocitaria de 6900, hemoglobina de 6.8, hematocrito de 22%, plaquetas de 196 000, glucosa 116, nitrógeno ureico 7.3, creatinina 1.02, Urea 32, Na 135, K 1.67, Cl 109, Ca 6.6, proteínas 4.72, albúmina 1.39, BT 1.1, AST 29, ALT 26, FA 404, DHL 533, TP 20 segundos, TPT 35 segundos, Ac. Anti HIV 1 y 2 negativos. EGO pH 5.0, densidad 1.010, leucocitos uno por campo, levaduras escasas, no proteinuria, nitratos, eritrocitos. Tomografía helicoidal de abdomen en fase de contraste oral mostró la presencia del paso de medio de contraste a cavidades renales superiores con nivel hidroaéreo evidente (**Imagen 1**), confirmándose el orificio fistuloso de colon a riñón en la fase de contraste endovenoso (**Imagen 2**). Colonoscopia con la presencia de tejido de neoformación en la unión del colon ascendente con el transversal, irregular, exofítica, con múltiples áreas de necrosis. El estudio histopatológico de la biopsia informó: *Adenocarcinoma moderadamente diferenciado de colon*. El paciente presentó durante su estancia hospitalaria deterioro de su estado general, y falleció antes de instalar el tratamiento definitivo. En la autopsia se confirmó el diagnóstico clínico-radiológico, evidenciándose la presencia de trayecto fistuloso entre colon y riñón derecho (**Imágenes 3 y 3A**). A la revisión microscópica de la pieza, se observó la presencia de adenocarcinoma originado en el epitelio de la mucosa de colon con invasión del parénquima renal (**Imágenes 4 y 5**).

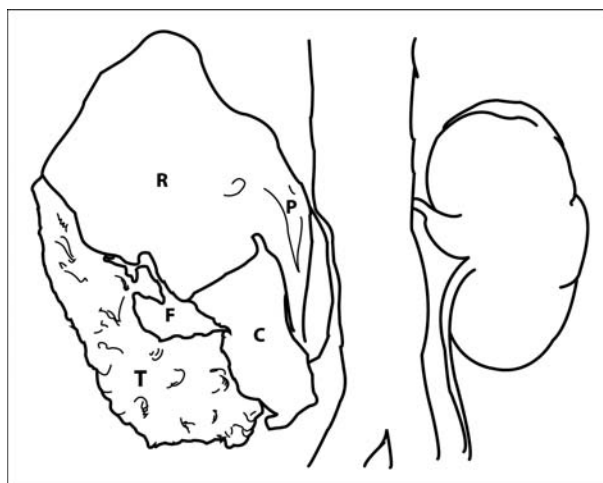
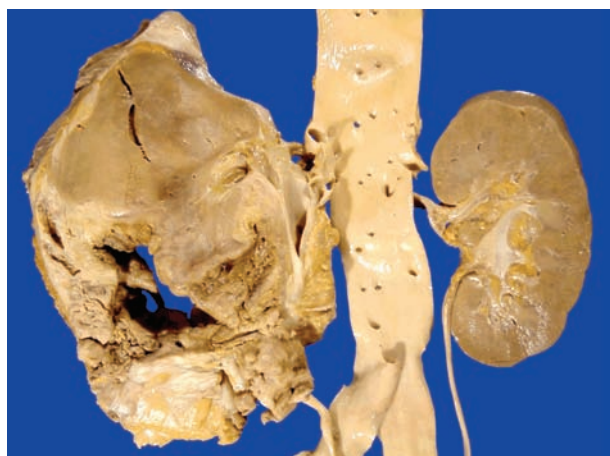


Imagen 3. Superficie de corte de pieza de autopsia. Neoplasia que ocupa la luz del colon, adherida y abierta a parénquima y cavidades de riñón derecho. **A.** Esquema de la superficie de corte de autopsia. R = Riñón, C = Colon, P = Pelvis renal, T = Tumor y F = Fístula renocólica.

■ DISCUSIÓN

La comunicación fistulosa entre el aparato urinario y el tracto gastrointestinal, se puede presentar en diferentes sitios anatómicos del aparato urinario desde riñón hasta uretra, incluyendo la pelvis renal, uréter y vejiga.^{18,19} Las fistulas renocólicas fueron descritas desde 1960 por Hobson, quien informó sobre el primer caso del aparato urinario a tracto intestinal secundaria a tuberculosis.¹² Las fistulas se pueden clasificar en traumáticas y espontáneas. Los casos de origen traumático son invariablemente iatrogénicos, secundarios a procedimientos abiertos o percutáneos. Las espontáneas se presentan habitualmente como consecuencia de un proceso inflamatorio infeccioso o secundario a neoplasias. Las entidades patológicas que dan origen más frecuentemente a este tipo de fistulas son la tuberculosis genitourinaria y la pionefrosis con cálculos.^{7, 9,10} El origen en el tracto gastrointestinal es menos frecuente que en el aparato urinario, informándose involucramiento del intestino delgado, colon ascendente, transverso, descendente y recto sigmoides.¹⁰ Las enfermedades que dan origen a este tipo de fistula son de origen neoplásico y por enfermedad diverticular de colon.¹⁵ Brust, en 1974, comunicó un caso cuyo origen fue una neoplasia de colon, igual que el caso que se comunica en esta ocasión.²¹⁻²³ La secuencia fisiopatológica para la formación de la fistula es con base al desarrollo de un proceso inflamatorio agudo con formación de absceso que drena de manera espontánea al órgano vecino; regularmente infiltrado con el proceso inflamatorio. La relación anatómica natural entre el tracto urinario y el colon favorece que la presentación de los trayectos fistulosos sea más frecuente

en el colon ascendente y descendente, cuando la comunicación con el aparato urinario involucra a las vías urinarias superiores. En lo que respecta a la frecuencia con la que se afecta el lado izquierdo o derecho de una fistula reno cólica, los informes señalan al lado izquierdo como el más afectado, debido a la distribución anatómica natural de los focos primarios del cáncer de colon en este lado. En nuestro caso se presentó en el colon ascendente. La enfermedad diverticular en sigmoides con comunicación a vejiga, es la razón más común de esta patología.^{1,5,10,22} La presentación clínica de las fistulas reno cólicas puede ser muy variable, desde síntomas generales como pérdida de peso progresiva, astenia, adinamia, hiporexia, deshidratación; síntomas gastrointestinales como despeños diarreicos persistentes, dolor y distensión abdominal, aumento en la frecuencia de las evacuaciones, tenesmo rectal, en raras ocasiones pueden debutar como abdomen agudo, secundario a obstrucción intestinal,³ así como sintomatología urinaria como neumatúria y fecaluria, en 10% de los casos se presenta con apertura y cierre espontáneos de la fistula a piel.^{1,2,6,14,19} En la serie presentada por Vidal en 1995, informó que la presencia de enfermedad neoplásica, puede interferir con el diagnóstico,¹⁹ En el caso que presentamos, de identificó una masa en la región lumbar derecha, con datos de neumonía y diarrea crónica, lo que nos hizo sospechar de que fuera portador del HIV el cual se descartó con las pruebas apropiadas. El diagnóstico se realiza por medio de estudios de imagen, siendo útiles el colon por enema y pielografía retrograda en las cuales se evidencia paso de medio de contraste entre cavidades y el colon, aunque en algunas ocasiones no se logra observar:^{4,8,24} la tomografía

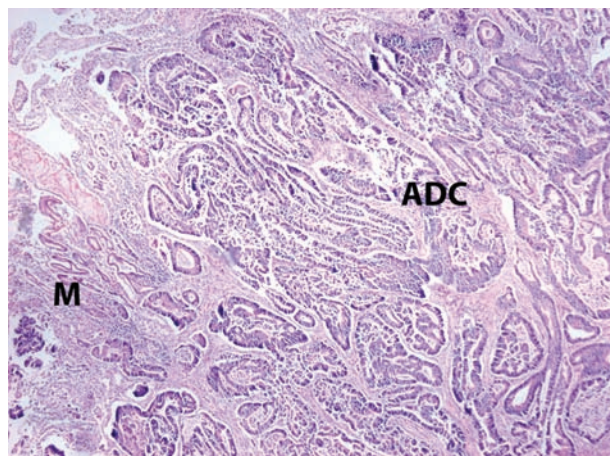


Imagen 4. Fotomicrografía a 4X de un corte histológico teñido con H-E donde se observa la mucosa del colon (M), con adenocarcinoma moderadamente diferenciado (ADC).

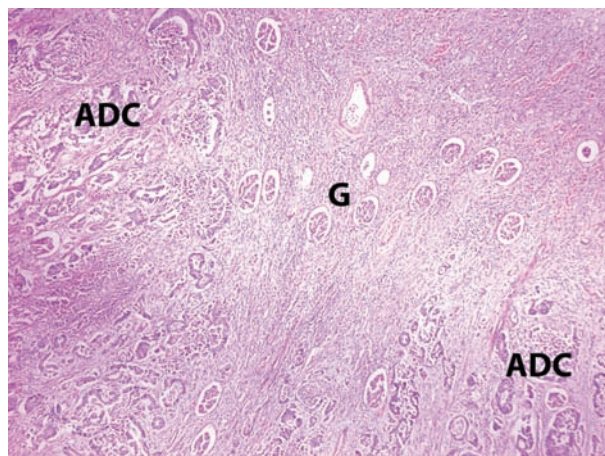


Imagen 5. Fotomicrografía a 4X de un corte histológico teñido con H-E del parénquima renal con glomerulos (G) infiltrados por el adenocarcinoma de colon (ADC).

computarizada es un estudio de gran definición, como lo reportó Blatstein y Parvey podemos apreciar la fistula, el paso de medio de contraste de colon a cavidades renales y niveles hidroaéreos, así como inflamación peri nefrítica que se extiende hasta el colon, lo cual se puede apreciar en nuestro caso;^{2,4} cuando se presenta extensión a piel, la fistulografía es una excelente herramienta.^{1-4,6,8,16,17,21} El manejo de los casos originados por instrumentación generalmente es conservador; sin embargo en el resto de los casos el manejo siempre es quirúrgico, debiéndose realizar la nefrectomía y resección intestinal con anastomosis primaria. En nuestro caso debido a las malas condiciones en las que se encontraba el paciente no se le pudo llevar a quirófano y realizar la cirugía ya comentada. En el caso de pacientes con tuberculosis se debe manejar con tratamiento específico.^{1-3,5-8,10-12,14,16,17,20,21,25} Se ha informado sobre el manejo laparoscópico con base en nefrectomía y cierre de la fistula.¹⁸ El pronóstico depende de la etiología, la duración de la enfermedad, el grado de deterioro renal y las condiciones generales del paciente.¹

■ CONCLUSIÓN

La fistula renocólica es una entidad que se presenta muy raramente. Es importante conocer el cuadro clínico que puede presentar, para con ello tener una sospecha diagnóstica y poder realizar un abordaje diagnóstico y terapéutico adecuado. Debemos recordar que el pronóstico dependerá de la enfermedad que dio origen a la fistula.

BIBLIOGRAFÍA

- Mander BJ, Menzies D, Motson RW. Reno-colic fistula. *J R Soc Med* 1993;86(10):601-602.
- Blatstein LM, Ginsberg PC. Spontaneous renocolic fistula: a rare associated with renal cell carcinoma. *J Am Osteopath Assoc* 1996;96(1):57-59.
- Alster C, Zantut LF, Lorenzi F. An unusual case of pneumoperitoneum: nephrocolic fistula due to a giant renal staghorn calculus. *Br J Radiol* 2007;80(949):e1-3.
- Parvey HR, Cochran ST, Payan J. Renocolic fistulas: complementary roles of computed tomography and direct pyelography. *Abdom Imaging* 1997;22(1):96-99.
- Davillas N, Panayotidis N, Thanos A. Spontaneous renocolic fistula from lithiasic pyonephrosis. *J Urol (Paris)* 1981;87(5):269-272.
- Cohen EL, Greenstein AJ, Katz SE. Nephro colo cutaneous fistula: use of CT scan to aid diagnosis. *Comput Radiol* 1983;7(5):291-294.
- Morozumi M, Ogawa Y, Fukushima T. Renocolic fistula complicated by a renal stone: report of two cases. *Hinyokika Kiyo* 1986;32(4):581-585.
- Bretagne MC, Bernard C, Canel MA. Renocolonic fistula complicating vesicorenal reflux and xanthogranulomatous pyelonephritis in a 20-month-old child. *J Radiol* 1989;70(8-9):483-486.
- Connor JP, Schwartz M, Lehrhoff B. Nephrocolic fistula in association with a staghorn calculus discovered intraoperatively. *Int Urol Nephrol* 1991;23(2):113-116.
- el Otmány A, Hamada H, Hachi H. Reno-sigmoid fistula in a tuberculous pelvic ectopic kidney. *Prog Urol* 1999;9(1):122-124.
- Benchekroun A, Nouini Y, Zannoud M. Cutaneo-reno-colonic fistula in tubercular kidney with staghorn calculus: report of a case. *Ann Urol (Paris)* 2002;36(6):361-364.
- Hobson S, Munyan E. Renocolic fistula: report of a case due to tuberculosis. *J La State Med Soc* 1960;112:350-353.
- Brown RB. Spontaneous nephrocolic fistula. *Br J Urol* 1996;38(5):488-491.
- Gibbons RP, Schmidt JD. Reno-colic and reno-colic-cutaneous fistula: report of 3 cases. *J Urol* 1965;94(5):520-527.
- Gimenez E, Raman JD, Lieberman M. Cutaneous renocolic fistula associated with diverticulitis. *Can J Urol* 2008;15(4):4191-4193.
- Hemal AK, Gupta NP, Wadhwa SN. Primary repair of colorenocolic fistula in patients with genitourinary tuberculosis. *Urol Int* 1994;52(1):41-44.
- van Wessem KJ, van Brummelen NH, Lange JF. Cutaneous nephrocolic fistula as a consequence of a kidney stone. *South Med J* 2000;93(9):933-935.

18. Bachelier MN, Carteron M, Gazaigne J. A case of renocolic fistula complicating xanthogranulomatous pyelonephritis treated by laparoscopy. *Prog Urol* 2004;14(1):67-69.
19. Vidal Sans J, Reig Ruiz C. Urodigestive fistulae: the diagnosis and treatment of 76 cases. *Arch Esp Urol* 1995;48(3):241-246.
20. Tsujimoto Y, Oka T, Arai H. Renocolic fistula: a case report. *Hinyokika Kyo* 2000;46(6):409-412.
21. Fariña L, Pesqueira D, Alvarez C. Pielonefritis Xantogranulomatosa difusa con fistula renocólica inadvertida durante más de dos años. *Act Urol Esp* 2004; 28(7):553-555.
22. Swersie AK, Bukanz SL. A case of right reno-colic fistula. *J Urol* 1965;93:336-337.
23. Brust RW Jr, Morgan AL. Renocolic fistula secondary to carcinoma of the colon. *J Urol* 1974;111(4):439-440.
24. Tundidor Bermúdez AM. A renocolic fistula diagnosed by retrograde pyelography. *Arch Esp Urol* 1999;52(7):788-790.
25. Tsuchiya T, Yoh M, Ito Y. Primary adenocarcinoma of the renal pelvis with a pyeloduodenal fistula: a case report. *Hinyokika Kyo* 2001;47(6):421-423.