



Doble sistema colector bilateral izquierdo incompleto y derecho completo con hipoplasia renal del polo superior derecho y ureterocele derecho

López-Trapero Israel A,¹ Reyes-García Ivan,² Torres-Medina Eduardo,³ Zapata-González Antonio,³ Muñoz-Islas Edgar⁴

RESUMEN

Se presenta el caso de una paciente de un año y cinco meses de edad, enviada al servicio de urología del Centro Médico Nacional del Noreste en Monterrey, Nuevo León por hidronefrosis derecha.

Los antecedentes de importancia con los que cuenta son: hidronefrosis derecha detectada a las 27 semanas de gestación por ultrasonografía. Persistieron estos datos a las 31 semanas de gestación, y aún a los 14 días de vida extrauterina: hidronefrosis derecha y dilatación del uréter ipsilateral con ureterocele izquierdo. A los seis meses de edad, se mantiene con los hallazgos mencionados.

La hidronefrosis prenatal es la anomalía prenatal genitourinaria más comúnmente detectada. El diagnóstico diferencial puede establecerse contra una gama de situaciones que van de una condición autolimitada, sin significancia clínica (hidronefrosis fisiológica con una ultrasonografía postnatal normal) a situaciones que requieren intervención quirúrgica o que provoca destrucción renal.

Palabras clave: Hidronefrosis, ureterocele, doble sistema colector, México.

ABSTRACT

The case of a seventeen-month-old female patient sent to the urology service of the Centro Médico Nacional del Noreste in Monterrey, Nuevo León, Mexico, for right hydronephrosis is presented.

There was important medical history of right hydronephrosis detected by ultrasound at 27 weeks of gestation that persisted at 31 weeks seen in repeat ultrasound. A third ultrasound image was taken at 14 days of extrauterine life, showing right hydronephrosis and ipsilateral ureter dilatation with left ureterocele. At 6 months of age another ultrasound study revealed the same findings.

Prenatal hydronephrosis is the most commonly detected prenatal genitourinary abnormality. Differential diagnosis can range from a self-limited condition with no clinical significance (physiological hydronephrosis with normal postnatal ultrasound) to conditions that require surgery or that cause renal destruction.

Key words: Hydronephrosis, ureterocele, double collecting system, Mexico.

1Residente de 1^{er} año de Urología

2Médico Urólogo Adscrito, Servicio de Urología

3Residentes de 5^o año de Urología

4Residente de 4^o año de Urología

Unidad Médica de Alta Especialidad N° 25, IMSS. Monterrey, N. L. México.

Correspondencia: Dr. Israel A. López Trapero. Avenida Las Palmas N° 5021-6, Colonia Condocasas Cumbres, Monterrey, NL, México. Teléfono: (81) 8300-4520. Correo electrónico: ialt17@hotmail.com

■ INTRODUCCIÓN

El desarrollo del tracto urinario surge del mesodermo intermedio. El pronefros un tejido no funcional se forma entre la 3ª y 5ª semana de gestación (SDG). Es seguido de la formación del mesonefros el cual produce una pequeña cantidad de orina entre la 5ª y la 11ª SDG. Después de la regresión del mesonefros, el brote ureteral, el cual aparece durante la 4ª SDG induce la formación del metanefros que formará el riñón definitivo. Los sistemas colectores, cálices, pelvis renal y uréter surgen del brote ureteral de origen mesonéfrico, mientras que las nefronas y túbulos surgen del blastema metanéfrico.¹⁻⁴

El primer dato de función tubular renal sucede en el riñón metanéfrico, entre la 9ª y 12ª SDG. Por la 14ª SDG, el asa de Henle llega a ser funcional y ocurre la reabsorción tubular. En el feto humano se forman nuevas nefronas después de la 36ª SDG. La nefrogénesis se completa al nacimiento en niños de término pero la formación de nefronas continua después del nacimiento en niños pre-término.⁴

El diagnóstico y tratamiento de la hidronefrosis en los recién nacidos y pre-adolescentes, siguen siendo un tema polémico entre los urólogos, radiólogos, pediatras y nefrólogos. En los últimos 20 años se han diagnosticado numerosos casos de hidronefrosis fetal, gracias a la ecografía obstétrica (aproximadamente 1.4% a 4.5% de todos los exámenes).¹

■ PRESENTACIÓN DEL CASO

Mujer de un año y cinco meses de edad, enviada al servicio de urología del Centro Médico Nacional del Noroeste por hidronefrosis. Antecedentes de hidronefrosis derecha detectada a las 27 semanas de gestación por ultrasonografía. Inició su padecimiento actual desde el periodo prenatal, detectándosele hidronefrosis derecha por ultrasonido de control, en el que se identificó pielocaliectasia derecha. Este hecho se mantuvo a las 31 semanas de gestación, evidente con un nuevo ultrasonido.

A los 14 días de vida extrauterina, con un nuevo estudio de US, se informó de hidronefrosis derecha y dilatación ureteral del mismo lado, con ureteroceles izquierdo. A los seis meses de edad, persistía con los hallazgos previamente mencionados. A su exploración física no se evidenciaron datos de importancia. Se le realizó gammagrama renal que informó retención en sistemas pielo-caliceales, dilatados de predominio izquierdo y paso de orina marcada a vejiga llamando la atención la dilatación importante del uréter izquierdo. El cálculo de filtrado glomerular total de 118 mL/min; el riñón derecho con 38% de contribución y riñón izquierdo con 62% de contribución (**Imagen 1**).

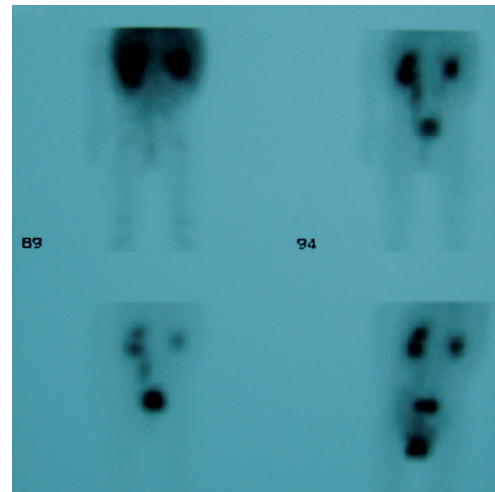


Imagen 1. Gammagrama renal con retención en sistemas pielo-caliceales dilatado predominio izquierdo y paso de orina marcada a vejiga; llama la atención la dilatación importante de uréter izquierdo. El cálculo de filtrado glomerular total resultó de 118 mL/7 minutos. El riñón derecho con 38% de contribución y riñón izquierdo con 62% de contribución.

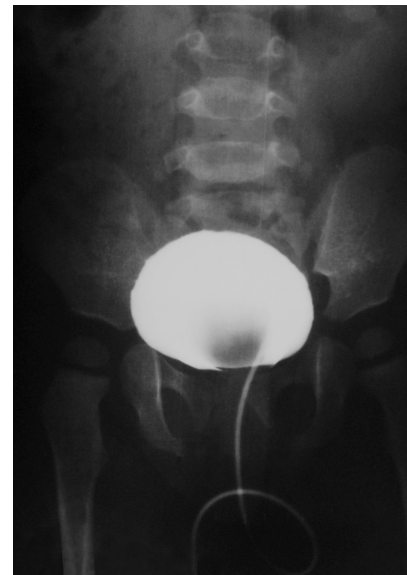

Imagen 2. Cistograma miccional. Fase de llenado, con defecto de llenado en parte central de la vejiga.

Otros estudios:

Ultrasonografía renal en la que se observó dilatación piélica bilateral.

Cistograma miccional con defecto de llenado en parte media de la vejiga sin datos de reflujo (**Imágenes 2 y 3**).

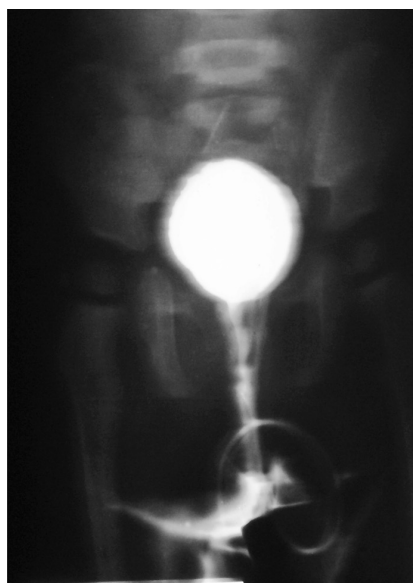


Imagen 3. Cistograma en fase miccional, sin datos de reflujo vesicoureteral.

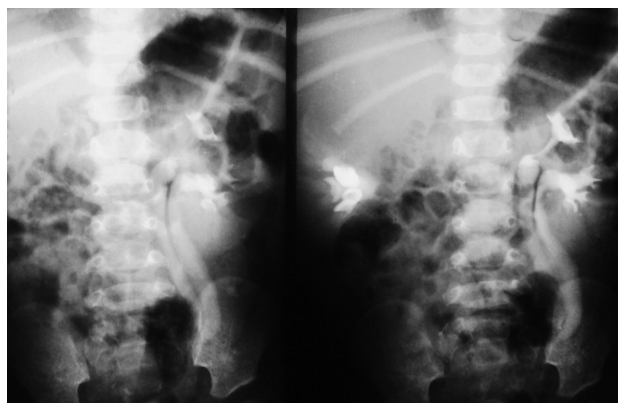


Imagen 4. Urografía excretora, en la que se observa doble sistema colector izquierdo, sin evidencia de doble sistema colector derecho.

Urografía excretora: Retraso en la captación y eliminación del material de contraste en la unidad renal derecha con uretero-pielocaliectasia leve y doble sistema colector incompleto; el izquierdo con megauréter de sistema colector inferior izquierdo con gran defecto de llenado a nivel vesical (**Imágenes 4 y 5**).

Tomografía computarizada abdomino-pélvica en fase nefrográfica cortical difusa, con disminución de la captación del medio de contraste en polo superior de riñón derecho e imagen de doble sistema colector en riñón izquierdo (**Imagen 6**).

Se le realizó uretrocistoscopia: *evidencia de ureterocele derecho, meato izquierdo en herradura en posición B, drenando orina clara complaciente al cistoscopia pediátrico de 7 French, observándose la unión del doble sistema colector izquierdo a 2 cm del meato*. Posteriormente se le realizó intervención quirúrgica encontrando doble sistema colector derecho completo con displasia renal del polo superior y ureterocele con sistema inferior íntegro, realizando polectomía superior, ureterectomía superior con desinserción de ureterocele más colocación de catéter doble j en sistema inferior

El resultado histopatológico informó: Ureteritis crónica folicular, remanente de pelvis renal con escaso parénquima renal consistente con displasia quística renal.

■ DISCUSIÓN

La duplicidad ureteropielica es la anomalía más frecuente del tracto urinario superior, afectando a 0.8% de la población o a uno de cada 125 estudios de autopsia. Tiene una incidencia dos veces superior en el sexo femenino, afectando de igual manera al lado izquierdo que derecho, siendo seis veces más frecuente los casos unilaterales que bilaterales. Hay una predisposición genética, y su incidencia es hasta ocho veces superior entre los padres y hermanos del paciente afectado.⁵ Embriológicamente se originan por una duplicación completa o incompleta de la yema ureteral o divertículo metanéfrico en la 8ª SDG. La persistencia de una duplicidad ureteral determina la llegada de dos uréteres a nivel inferior. La apertura de los orificios ureterales en la vejiga, sigue un patrón -ley de Weigert-Myer- según la cual, el uréter que drena el polo superior siempre es medial y caudal en relación al orificio del uréter del polo inferior. Por esta razón, el uréter del polo inferior que es más lateral y craneal, tendrá un soporte muscular de la pared vesical más pobre y por tanto un túnel submucoso más corto y con mayor posibilidad de presentar reflujo vesicoureteral. Fehrenbaker (1972), describió la presencia de reflujo en más de dos tercios de infantes que presentaban infección urinaria y eran portadores de un doble sistema pieloureteral completo.⁵ Los sistemas con dobles colectores pueden incluir

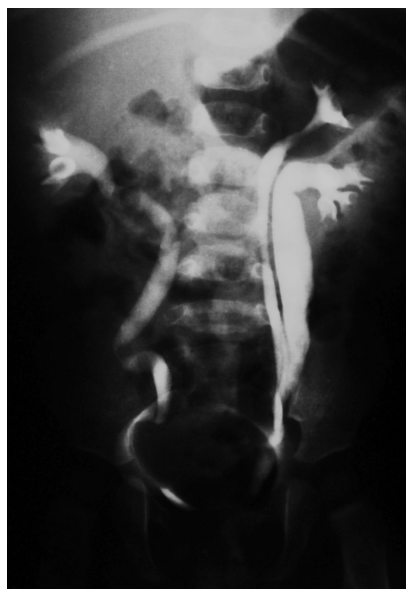

Imagen 5. Urografía excretora: Se observa doble sistema colector izquierdo incompleto, con megauréter del sistema inferior izquierdo, ureteropielocaliectasia bilateral y un gran defecto de llenado en vejiga.

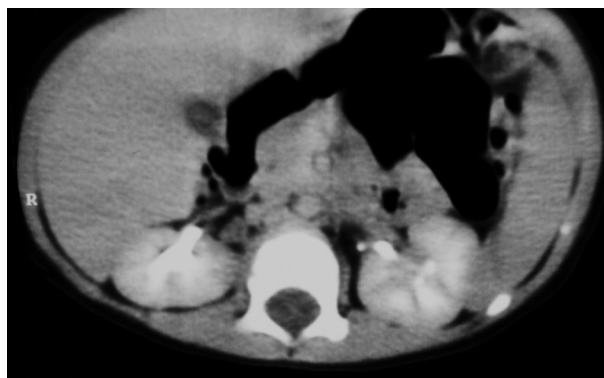

Imagen 6. Tomografía computarizada abdomino-pélvica en fase nefrográfica cortical difusa, con disminución de la captación del medio de contraste en polo superior de riñón derecho e imagen de doble sistema colector en riñón izquierdo.

una porción displásica multiquistica, generalmente del polo superior y rara vez del inferior.⁶

El uréter que drena el polo superior de un sistema duplicado, tiene una mayor posibilidad de desembocar en forma anómala a nivel vesical; ya sea abriéndose en posición más caudal, constituyendo un uréter ectópico, o en forma de una dilatación quística del extremo distal del uréter en su porción submucosa o intramural, formando un ureteroceles.

El ultrasonido prenatal, usualmente realizado entre las 16 y 20 semanas de gestación, ha revelado muchos casos de hidronefrosis en útero. La hidronefrosis prenatal es la anomalía prenatal genitourinaria más comúnmente detectada. El diagnóstico diferencial puede establecerse desde una condición autolimitada y sin significancia clínica (hidronefrosis fisiológica con un ultrasonograma postnatal normal) hasta condiciones que requieren intervención quirúrgica o que provocan destrucción renal.²

En la evaluación de la hidronefrosis, deben considerarse diferentes factores, entre los que se incluyen el bienestar del producto, la edad gestacional, si la condición es unilateral o bilateral así como el volumen de líquido amniótico. Dentro de los diagnósticos diferenciales de la hidronefrosis están:²

Obstrucción de la unión pieloureteral

Reflujo vesicoureteral

Megaureter primario no refluente

Ureteroceles

Obstrucción de la unión ureterovesical

Uréter ectópico

Valvas uretrales posteriores

Displasia renal multiquistica

Poliquistosis renal autosómica recesiva

Extrofia

Síndrome de Prune Belly

La hidronefrosis se presenta en 0.25% de todos los embarazos. La Sociedad Americana de Medicina Fetal ha formulado una escala para evaluar las dilataciones basadas en los hallazgos ecográficos del útero:

Diámetro antero-posterior de la pelvis renal (APDP) entre 3 mm a 5 mm se considera leve

APDP entre 6 mm y 9 mm, moderada

APDP mayor de 10 mm (en la 30ª semana de gestación) o 15 mm (en la 33ª), se considera dilatación grave, por lo que se denominan dilataciones obstructivas

Las dos últimas requieren renograma isotópico post-natal, con objeto de determinar el tratamiento óptimo. Los estudios muestran recuperación espontánea en 50% de las dilataciones leves, 15% de las moderadas y ninguno de los graves.¹

El volumen total de líquido amniótico que va de 500 a 2000 ml es un factor importante en el feto con hidronefrosis. En la gestación temprana, la fuente de líquido amniótico es un trasudado del plasma materno. A las 16 semanas de gestación, la mayoría del líquido amniótico es orina fetal. El volumen se incrementa hasta el final del segundo trimestre de manera constante en donde se mantiene y posteriormente disminuye lentamente antes del término de la gestación. El oligohidramnios (cantidad disminuida de líquido amniótico), da como resultado la afectación del desarrollo pulmonar.²

La hidronefrosis prenatal puede tener causas obstructivas y no obstructivas. Cuando existe oligohidramnios y aumento de la ecogenicidad renal, prácticamente establecen una etiología obstructiva: sensibilidad de 100% y especificidad de 93%. Esto tiene implicaciones para el manejo pre y postnatal, ya que el feto con una etiología obstructiva, puede ser candidato a intervención prenatal.

Las anomalías fetales del tracto urinario son un hallazgo relativamente frecuente; ocurren entre 0.2% a 1.5% de todos los embarazos. La hidronefrosis es la anomalía más común encontrada en la ultrasonografía prenatal; no es un diagnóstico, es un signo que orienta hacia la causa de la hidronefrosis. Los niños con esta condición en el periodo prenatal, tienen aproximadamente 12 veces más riesgo de tener pielonefritis, misma que requiere hospitalización durante el primer

año de vida. Es una condición que se asocia más con el sexo femenino.³

El tratamiento quirúrgico a utilizar deberá ser planificado con base en distintos parámetros: Diagnóstico, edad del paciente, estado general, patologías asociadas, función renal global y del segmento afectado.

■ CONCLUSIONES

Las técnicas quirúrgicas reparadoras, tanto a nivel alto, anastomosis urétero-piélicas o urétero-ureterales o a nivel bajo, como el neoinplante ureterovesical con o sin modelaje ureteral y la ureteroelectomía más neoinplante ureteral, tienen un alto porcentaje de éxito. Aún cuando se produzcan complicaciones, ya sea por falla de la técnica utilizada, daño anatómico o funcional o recidiva de la patología, éstas son aceptadas basado en el principio de la preservación de la máxima función renal posible. Sin embargo, cuando no existe función o ésta es mínima, el mantener el segmento renal afectado no tiene justificación, máxime si al tratar de repararlo, existe la posibilidad que se comprometa el segmento sano o funcionalmente viable. Así, la heminefrectomía, es el procedimiento quirúrgico de elección cuando el polo afectado es no funcionante.⁵

BIBLIOGRAFÍA

1. Gugliotta A, Reis LO, Alpendre C. Postnatally hydronephrosis (HN) in children with antenatally diagnosed hydronephrosis: surgery or medical treatment. *Actas Urol Esp* 2008;32:1031-1034.
2. Hubert KC, Palmer JS. Current diagnosis and management of fetal genitourinary abnormalities. *Urol Clin North Am* 2007;34:89-101.
3. Walsh TJ, Hsieh S, Grady R. Antenatal hydronephrosis and the risk of pyelonephritis hospitalization during the first year of life. *Urology* 2007;69:970-974.
4. Toiviainen-Salo S, Garell L, Grignon A. Fetal hydronephrosis: is there hope for consensus? *Pediatr Radiol* 2004;34:519-29.
5. Field AM. Manejo de la patología en doble sistema renal mediante nefrectomía parcial. *Revista Chilena de Urología* 2003;68:111-1118.
6. Walsh, Retik, Vaughan, Wein. *Campbell Urología*. 9ª edición. Ed Panamericana. México. 2007.