



# Leiomioma vesical

Aguado-López Humberto,<sup>1</sup> Cantú-Salinas Noe,<sup>2</sup> Muñoz-Islas Edgar,<sup>1</sup> López-Alarcón Alejandro,<sup>1</sup> Lara-Miranda Sandra.<sup>3</sup>



## ■ RESUMEN

Se presenta caso de femenina de 61 años de edad, sin antecedentes personales de importancia, solamente posoperada cistopexia tipo Burch tres años previos a su ingreso actual. La paciente cursó tres meses de evolución con sintomatología irritativa urinaria baja, hematuria leve ocasional sin formación de coágulos. A la exploración física sin alteraciones en general. Los estudios de laboratorio sólo con eritrocituria en el examen general de orina. Ecografía renovesical con imagen hiperecoica intravesical de aproximadamente 2 cm, que proyecta sombra acústica posterior. Se programó con diagnóstico de litiasis vesical para cistoscopia, litotricia y litolapaxia vesical, encontrando en la endoscopia un tumor sólido, de aproximadamente 2 cm, en cara lateral derecha con aspecto polipoide y sin evidencia de litiasis, el cual se resecta con equipo monopolar. Por histología, el resultado fue de leiomioma vesical. Actualmente la paciente está asintomática y fue dada de alta de nuestro servicio. El leiomioma vesical es un tumor mesenquimatoso, benigno derivado de las fibras del músculo liso, diagnóstico definitivo por estudio histológico. El tratamiento será siempre quirúrgico y, si su resección fue completa, cuenta con pronóstico excelente.

**Palabras clave:** Leiomioma vesical, tumor mesenquimatoso, México.

## ■ ABSTRACT

*Patient is a sixty-one-year-old woman with no past medical history of importance except for Burch-type postoperative cystopexy three years prior to her present hospital admittance. Patient presented with lower urinary irritative symptomatology of three-month progression and occasional mild hematuria with no clot formation. Physical examination revealed no alterations in general. Laboratory studies reported erythrocyturia in urinalysis. Bladder and kidney ultrasound showed intravesical hypoechoic image of approximately 2 cm that projected a posterior acoustic shadow.*

*Bladder lithiasis was diagnosed and patient was programmed for cystoscopy, lithotripsy, and bladder litholapaxy. Endoscopy revealed an approximately 2 cm right lateral solid tumor with polypoid aspect and no evidence of lithiasis. Tumor was resected with monopolar equipment. Histopathological result was bladder leiomyoma. Patient is presently asymptomatic and has been released from the authors' department. Bladder leiomyoma is a benign mesenchymatous tumor derived from smooth muscle fibers. Definitive diagnosis is made through histological study. Treatment is always surgical and if tumor is completely resected prognosis is excellent.*

**Keywords:** Bladder leiomyoma, mesenchymatous tumor, Mexico.

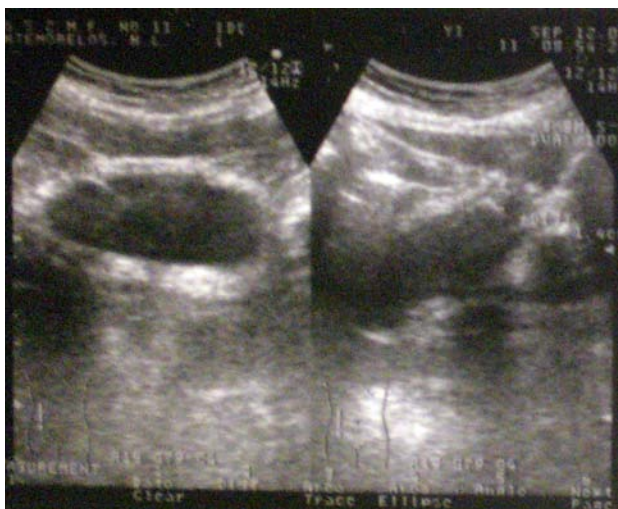<sup>1</sup> Residentes de cuarto año de Urología. UMAE N° 25, IMSS. Monterrey, N. L. México

<sup>2</sup> Médico Urólogo Adscrito

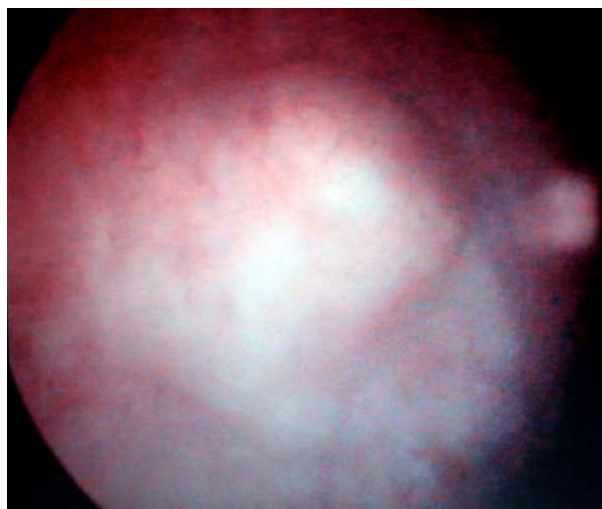
<sup>3</sup> Anatómo-Patóloga

Hospital General de Zona N° 33, IMSS. Monterrey, N.L. México

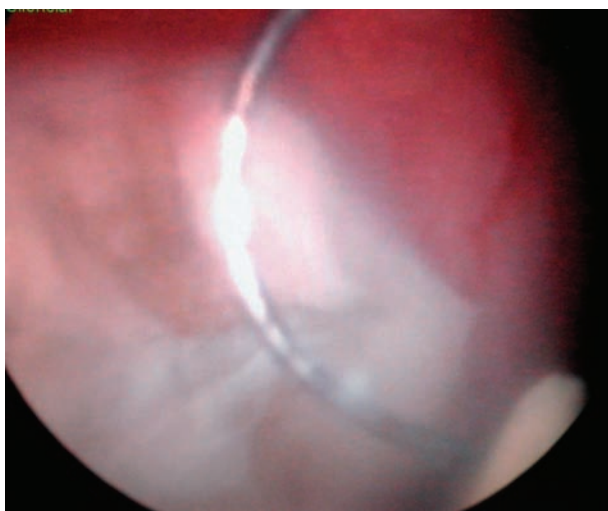
*Correspondencia:* Dr. Humberto Aguado López. Lincoln esq. Fidel Velásquez s/n. Colonia Mitras Norte, Monterrey, N. L. Teléfono: (81) 8882-7885. Correo electrónico: dr\_aguadol@hotmail.com



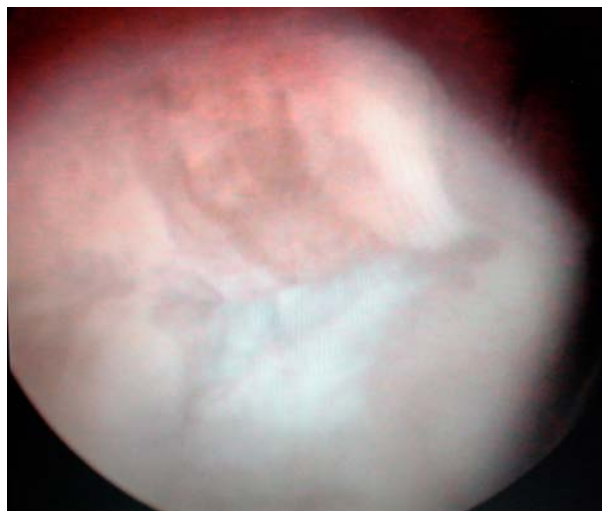
**Imagén 1.** Ecografía vesical, en la cual se aprecia en la imagen derecha una masa intravesical hiperecogénica, que proyecta sombra acústica posterior.



**Imagén 2.** Imagen cistoscópica, que muestra masa polipoide en cara lateral derecha.



**Imagén 3.** Imagen que al corte con relector monopolar no se aprecia sangrado activo.



**Imagén 4.** Superficie de corte, que muestra tejido sólido no característico de tumor vesical, y sin evidencia de sangrado activo.

## ■ PRESENTACIÓN DEL CASO

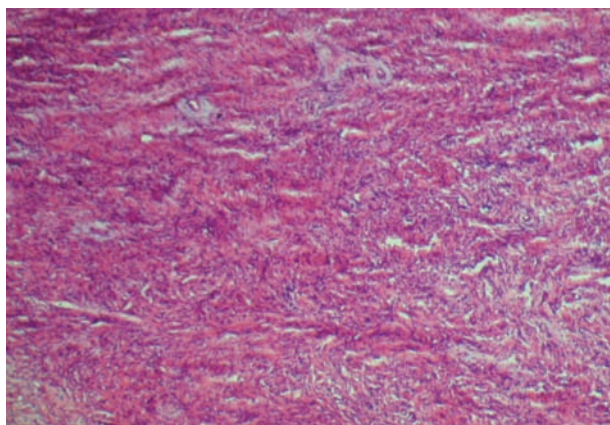
El presente caso es una mujer de 61 años de edad, con diagnóstico clínico de litiasis vesical. Niega tabaquismo, alcoholismo y otras toxicomanías. Se le realizó cistopexia tipo Burch por el servicio de ginecología tres años antes. Inició su padecimiento actual tres meses previos a su ingreso, con dolor en hipogastrio, disuria, urgencia y tenesmo miccional; nicturia de dos y hematuria ocasional, la cual era leve y sin formación de coágulos.

A la exploración física sin signos relevantes, genitales sin alteraciones. Acudió a nuestro servicio

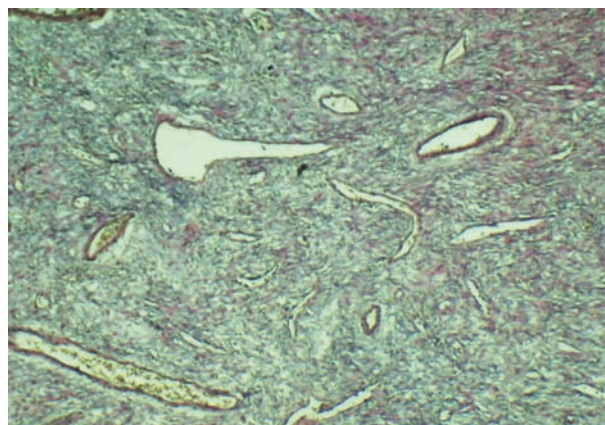
con una biometría hemática que mostró: leucocitos 13 800, hemoglobina 13.9 g/dL, plaquetas 211 mil/mm<sup>3</sup>. Glucosa 128 mg/dL, creatinina 0.8 mg/dL, sodio 142 mEq/L, cloro 103 mEq/L, potasio 3.7 mEq/L. Examen general de orina con pH 6, densidad 1.017, eritrocitos seis por campo; el resto sin alteraciones.

Un ecosonograma renovesical mostró una imagen hiperecólica con sombra acústica posterior en el interior vesical, el resto normal (**Imagén 1**).

Con una valoración prequirúrgica ASA II, se programó con diagnóstico de litiasis vesical, para cistoscopia



**Imagen 5.** Microfotografía que muestra haces entrecruzados de músculo liso sin alteraciones de maduración, ni degeneración maligna.



**Imagen 6.** Microfotografía con tinción inmunohistoquímica de actina, que demuestra positividad difusa para dicha tinción por el músculo liso.

y cistolitotricia; en la cistoscopia se encontró la vejiga sin litos en su interior, con mucosa levemente trabeculada, con meatos ureterales en forma de herradura en posición A; con una masa de base ancha en cara lateral derecha, de aproximadamente 2 cm por 1.5 cm (**Imagen 2**), la cual se resecó sin evidencia de sangrado (**Imagen 3**) y con características de tejidos blandos, dura a la resección con energía monopolar (**Imagen 4**).

El resultado histopatológico señaló: *neoplasia mesenquimatosa benigna, consistente en leiomioma intramural, con degeneración hialina y cistitis aguda con cambios reactivos, sin evidenciarse alteraciones neoplásicas* (**Imagen 5**); el estudio inmunohistoquímico presentó positividad difusa para actina de músculo liso (**Imagen 6**).

## ■ DISCUSIÓN

Los tumores mesenquimatosos son muy poco frecuentes; representan de 1% a 5% de las neoplasias vesicales; una mínima parte de ellos son benignos. Los leiomiomas son los más frecuentes (46.6%), seguidos por los hemangiomas (26.4%) y otros tumores entre los que se incluyen fibromas, fibromixomas, mixomas, neurofibromas, rhabdomiomas, xantomas, dermoides, osteomas y mioblastomas de células granulosas.<sup>1</sup> Fue descrito por primera vez por Jackson (1870), Grussenbauer (1875) y Volkman (1876). Clínicamente pueden cursar de manera asintomática o bien con la aparición de síntomas urinarios irritativos (polaquiuria, urgencia, dolor suprapúbico) u obstructivos (disuria, disminución calibre miccional). La hematuria está presente en 20% de los casos, por lo

que se le considera como un hallazgo incidental en el curso de alguna exploración, cirugía o necropsia.<sup>2</sup>

Sus características macroscópicas incluyen el ser tumores esféricos u ovalados, de un tamaño entre 1 cm a 10 cm, de consistencia elástica, superficie irregular y con la mucosa vesical no adherida.

Existen varias teorías etiológicas, como las inflamatorias, endocrina, metaplasia perivascular, disontogénica (considerándose restos de conductos de Müller o Wolff).<sup>3</sup>

La mejor técnica diagnóstica es la ecografía, que muestra habitualmente una lesión sólida, esférica, bien delimitada, sin corrección parietal y con un refuerzo previo hiperecogénico que corresponde a la mucosa vesical intacta.<sup>4</sup>

A la cistoscopia, son lesiones parietales sobre-elevadas, lisas, bien delimitadas con mucosa de aspecto normal.

Su tratamiento depende de la localización y tamaño. Cuando son pequeños, la resección transuretral (RTU) es suficiente, especialmente en los leiomiomas submucosos. Para los leiomiomas mayores y en los leiomiomas extramurales, se obtienen mejores resultados con la cirugía abierta; cuando existe buen plano de clivaje, la enucleación del leiomioma o bien realizando una cistectomía parcial. El abordaje puede hacerse transvaginal o transabdominal.<sup>5</sup>

No se ha demostrado su malignización y raramente recidivan como resultado de una excéresis incompleta. En el estudio histopatológico la lesión está constituida por una proliferación de células musculares lisas con núcleos pequeños, escasa mitosis y sin atipia.<sup>5</sup>

El leiomioma vesical es un tumor de incidencia muy baja 1%; la mayoría de los casos son descritos como hallazgos, más en mujeres entre 40 a 60 años. Clínicamente puede presentarse con síntomas de tipo irritativo u obstructivos. A la cistoscopia se evidencia un urotelio sin alteraciones. De acuerdo a su localización, pueden ser endovesicales, intramurales o extravesicales, los más frecuentes son los endovesicales (70%). El diagnóstico definitivo se realiza por análisis anatómo-patológico, caracterizado por la proliferación de músculo liso, núcleo pequeño, sin atipia; el urotelio puede estar ulcerado. La inmunohistoquímica es positiva a tejido muscular (desmina, actina, act HHF-35). El tratamiento es quirúrgico y con excelente resultados.

## ■ CONCLUSIÓN

El leiomioma vesical es un tumor mesenquimatoso benigno, derivado de las fibras del músculo liso. Su diagnóstico definitivo se establece por estudio histológico. Es una entidad patológica rara, su tratamiento será siempre quirúrgico y si su resección fue completa, cuenta con un pronóstico excelente.

## BIBLIOGRAFÍA

1. Walsh, Retik, Vaughan, Wein, Campbell. Urología. 9ª edición. Ed Panamericana, México. 2007.
2. Abengoza A, Murillo J, Cuervo C. Leiomioma vesical: revisión de la literatura y presentación de tres casos clínicos. Act Urol Esp 1998;22:702-6.
3. Blasco FJ, Sacristan J, et al. Characteristics of bladder leiomyoma in our setting. Arch Esp Urol 1995;48:987-90.
4. Cervell Ferrón JM, Asensio Egea L, Moreno Avilés J. Leiomyoma of the bladder. Arch Esp Urol. 2000;53:943-6
5. Gomez A, Silmi A, Fernández C. Leiomiomas del tracto urinario inferior. Arch. Esp. Urol. 1991;44:795.