



Adenocarcinoma renal atípico en paciente adolescente; informe de un caso y revisión de la bibliografía

Landa-Soler Martín, Figueroa-Zarza Moisés, Cruz-García Villa Patricio



■ RESUMEN

Introducción: Los tumores renales se presentan con mayor frecuencia en pacientes adultos, siendo el más frecuente el adenocarcinoma de células claras. El cuadro clínico se manifiesta por dolor, hematuria y masa palpable hasta en un 15% de los casos.

Objetivo: Presentación de un tumor renal en paciente adolescente y de estirpe histológica poco frecuente.

Métodos: Presentamos el caso de un paciente masculino de 17 años quien presentaba dolor en ángulo costo vertebral izquierdo y hematuria macroscópica. A la exploración física, se encontró Giordano izquierdo positivo. Se realizó ultrasonido renal y tomografía axial computarizada realizándose el diagnóstico.

Resultados: Se realizó nefrectomía radical izquierda. El reporte histopatológico reportó adenocarcinoma renal papilar con componente microscópico de células claras con márgenes libres de neoplasia.

Discusión: Los tumores renales papilares son tumores poco frecuentes en pacientes en edad adolescente. La tomografía axial computarizada y los exámenes de gabinete permitieron en este caso determinar la presencia de tumor renal en el cual estaba indicada la nefrectomía radical.

Conclusión: Los tumores renales son poco frecuentes en pacientes adolescentes. Es importante realizar un

■ ABSTRACT

Introduction: Renal tumors present more frequently in adult patients and clear cell adenocarcinoma is the most frequent. Symptoms include pain, hematuria, and palpable mass in up to fifteen per cent of cases.

Objective: To present the case of an adolescent patient with histologically rare renal tumor.

Methods: Patient is a seventeen-year-old young man who presented with pain in left costovertebral angle and macroscopic hematuria. Physical examination revealed positive left costovertebral angle percussion. Diagnosis was made with kidney ultrasound and computed axial tomography.

Results: Left radical nephrectomy was performed. Histopathological study reported papillary adenocarcinoma of the kidney with microscopic clear cell component and tumor-free margins.

Discussion: Papillary kidney tumors are rare in the adolescent. In the present case computed axial tomography and radiological studies revealed the presence of kidney tumor, and radical nephrectomy was indicated.

Conclusions: Kidney tumors do not present frequently in adolescence. It is important to carry out adequate study protocol in order to make opportune diagnosis and thus determine adequate treatment for these patients.

División de Urología, Hospital Regional Lic. Adolfo López Mateos, ISSSTE. México, D. F.

Correspondencia: Dr. Martín Landa Soler. Avenida Universidad N°1321, Delegación Álvaro Obregón, 01030. México, D. F. Teléfono: 5322 2300, extensiones 89186 y 89273. Correo electrónico: martin_landa@infosel.net.mx

adecuado protocolo de estudio para poder llegar al diagnóstico oportunamente y así determinar el tratamiento más adecuado en estos pacientes.

Palabras clave: Tumor renal, adenocarcinoma renal papilar, México.

Keywords: *Kidney tumor, papillary renal adenocarcinoma, Mexico.*



■ INTRODUCCIÓN

El cáncer de células renales (CCR) representa de 2% a 5% de los tumores renales pediátricos. De todos los cánceres de células renales, 0.5% a 2% ocurren antes de los 21 años de edad, siendo la media de edad de presentación del CCR entre los nueve y los 15 años.^{1,2}

La mayoría de los pacientes se presentan con hematuria macroscópica, dolor lumbar o masa renal a la palpación, aunque 25% de los pacientes son asintomáticos y el tumor se diagnostica con estudios de imagen.³ De los casos de CCR, al momento del diagnóstico se identifican metástasis en 20%: a pulmón, hueso, hígado o al SNC. Existen casos de bilateralidad en los que puede asociarse con condiciones subyacentes, como enfermedad de von Hippel-Lindau principalmente.⁴

El CCR papilar tiene la arquitectura histológica clásica de su contraparte en adultos. Esta variedad es frecuente y en diversas series representa entre 20% a 50% de los CCR pediátricos, una incidencia que es más alta que en la población adulta.⁵⁻⁷

Se han intentado establecer factores pronósticos individuales para el caso del CCR. Eun-Jung y colaboradores en una revisión de 619 pacientes, divididos en mayores y menores de 55 años, determinaron que los del último grupo presentaban un menor estadio, menor grado nuclear y menor tamaño que los que se presentaban en mayores de esa edad años. De igual modo, McClellan y colaboradores, tras evaluar a 52 pacientes con enfermedad de von Hippel-Lindau que presentaban tumores menores de 3 cm, concluyeron que ninguno de éstos presentó enfermedad metastásica con un seguimiento de 60 meses, posterior a la resección tumoral.^{8,9}

■ PRESENTACIÓN DEL CASO

Hombre de 17 años de edad, con antecedente de síndrome de CHARGE en tres familiares directos; estudiante, con adecuados hábitos higiénico dietéticos, tabaquismo ocasional positivo de un año y antecedente de apendicectomía a los 13 años de edad, sin complicaciones. Se

presentó al servicio de urgencias por dolor de 12 horas de evolución, localizado en ángulo costo-vertebral izquierdo, acompañado de hematuria macroscópica total sin presencia de coágulos, acompañado de disuria, frecuencia y polaquiuria. Negó cuadro de hematuria previo. A la exploración física se encontró con signos vitales dentro de parámetros normales, con adecuada coloración e hidratación de tegumentos, sin datos de compromiso cardiopulmonar, con signo de Giordano izquierdo, sin palpase masas o visceromegalias, sin datos de irritación peritoneal o presencia de puntos ureterales. Genitales de aspecto masculino con pene y ambos testículos de características normales. El resto de la exploración sin datos anormales. Se solicitaron estudios de laboratorio los cuales reportaron los siguientes valores: Hb 10.5 g/dL, Hto 30%, TP 16 segundos, TPT 45.8 segundos, INR 1.3, creatinina 1.0 mg/dL, Urea 23.5 mg/dL, BUN 11 mg/dL, Na 145 mmol/L, K 4.5 mmol/L, Cl 112 mmol/L, Calcio 8.4 mg/dL, Fosfatasa alcalina 120 U/L, Bilirrubina total 1.4 mg/dL, Velocidad de sedimentación globular 25 mm/hora.

Examen General de Orina: color paja, claro, densidad 1000, pH 5.0, Hb +++, leucocitos cinco a 10 por campo, eritrocitos incontables y escasas bacterias. Se solicitaron exámenes de gabinete que incluyeron tele de tórax, placa simple de abdomen y tomografía axial computarizada de abdomen y pelvis en la cual fue posible observar la presencia de una imagen lobulada dependiente de riñón izquierdo de 10 cm por 8.5 cm, que mostraba reforzamiento parcial a la aplicación del medio de contraste intravenoso (**Imagen 1**). Con este hallazgo, se hizo el diagnóstico de tumor renal izquierdo. Fue hospitalizado para completar el protocolo de estudio y decidir su tratamiento. El gammagrama renal con DTPA-Tc 99 m reportó exclusión renal funcional izquierda con filtración glomerular total de 62.18 mL/minuto (15.88 mL/minuto y 46.3 mL/minuto para el riñón izquierdo y derecho respectivamente). Con el resultado anterior, se tomó la decisión de realizar una pielografía ascendente izquierda en la que se observó comunicación del medio de contraste del sistema colector izquierdo a la masa tumoral (**Imagen 2**). Con base

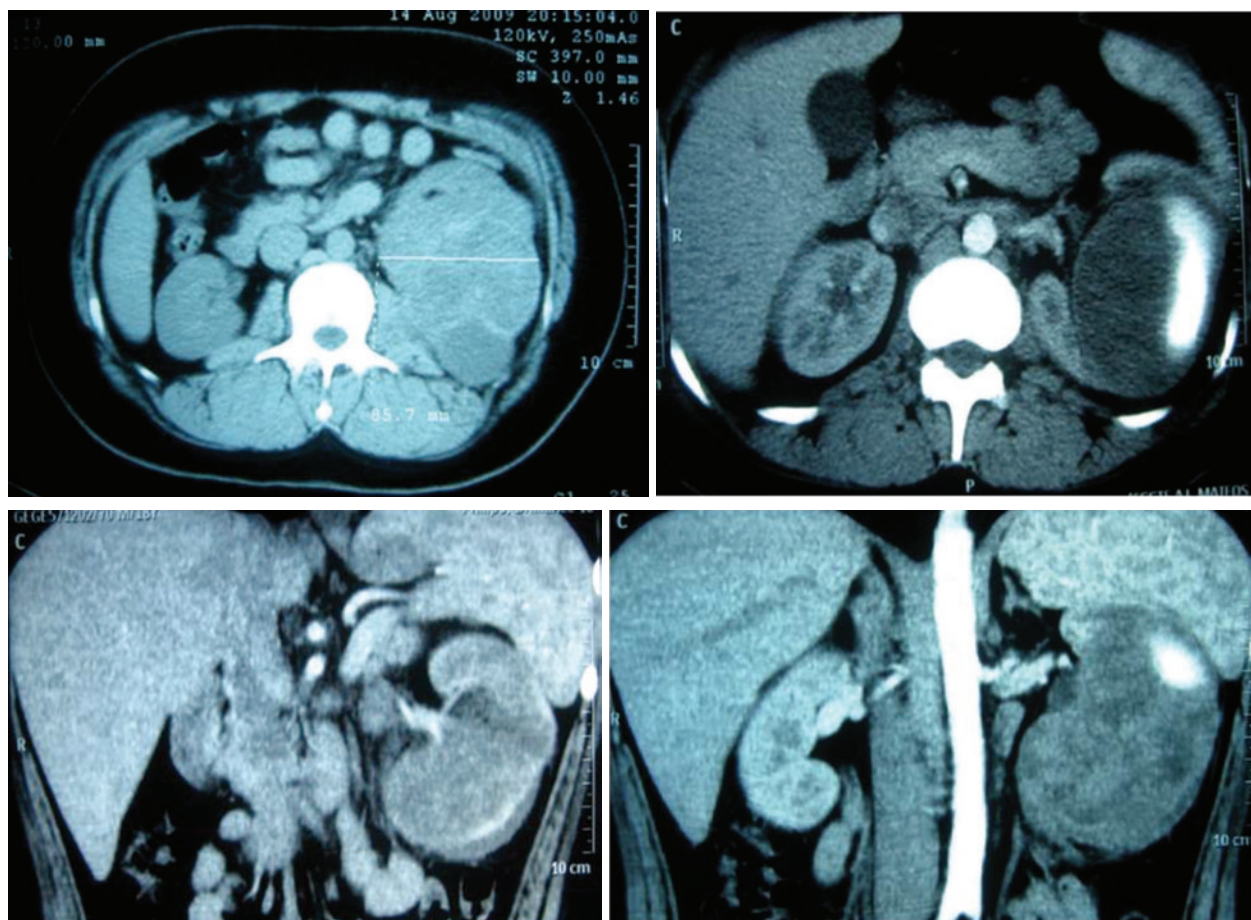


Imagen 1. Tomografía computarizada que muestra una tumoración renal izquierda de 10 cm por 8.5 cm con reforzamiento a la aplicación del medio de contraste.

en la información colectada, se decidió realizar una nefrectomía radical izquierda, que se llevó a cabo sin complicaciones trans o posquirúrgicas. El informe de histopatología arrojó como resultado un adenocarcinoma renal de tipo papilar, extensamente necrótico, con componente microscópico de adenocarcinoma de células claras de patrón papilar, grado tres de Fuhrman, sin invasión vascular, capsular o al sistema pielocalicial (**Imagen 3**) y con márgenes negativos. La glándula suprarrenal se señaló libre de tumor y la grasa hiliar libre de ganglios metastásicos. El paciente presentó buena evolución posquirúrgica y se egresó para continuar en vigilancia por consulta ambulatoria.

■ DISCUSIÓN

El cáncer de células renales representa un proceso oncológico que es infrecuente en pacientes pediátricos.

Una vez que se realiza el hallazgo de tumoración renal es difícil, y en algunos casos imposible, diferenciar el cáncer de células renales de otros tumores sólidos, ya sea de tumor de Wilms u otros. A pesar de esto, se sabe que existe mayor incidencia de cáncer de células renales de tipo papilar en niños, incluso observando patrones genéticos y familiares en muchos de éstos casos.⁷

La resección del tumor es el factor más importante en el pronóstico y supervivencia de los pacientes con cáncer de células renales, y al igual que en adultos, no ha presentado una respuesta favorable a la quimioterapia o radioterapia.⁸

Existen diversos estudios que tratan de establecer factores pronósticos para este tipo de pacientes que puedan influir en la supervivencia, aunque en la mayoría de los casos los pacientes acceden en búsqueda de atención cuando la sintomatología es múltiple y los tumores de mayor tamaño.¹⁰

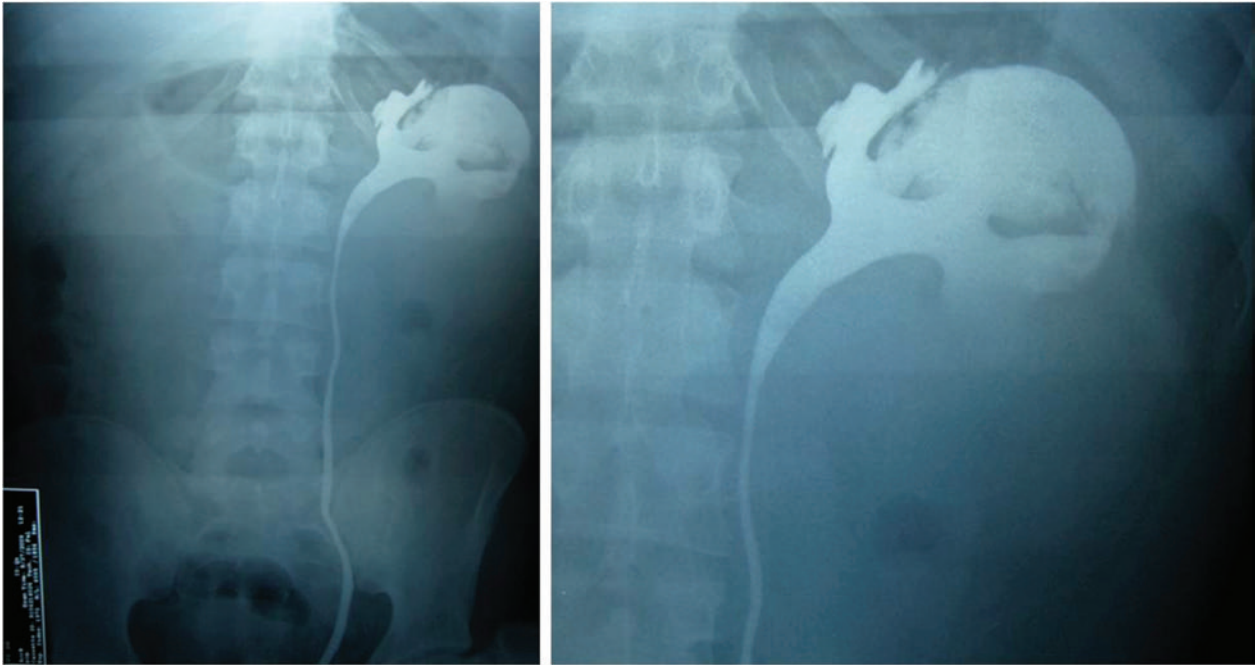


Imagen 2. Pielografía ascendente izquierda que muestra comunicación del medio de contraste del sistema colector a la tumoración.

En este informe, el paciente presentó un cuadro de dolor en ángulo costovertebral, acompañado de hematuria macroscópica por lo que se inició el abordaje diagnóstico. Se realizó TAC abdominopélvica y posteriormente gammagrama renal y pielografía

ascendente con la intención de realizar un procedimiento lo más conservador posible. Sin embargo con los hallazgos de los estudios de gabinete y los hallazgos trans-quirúrgicos no fue posible realizar una nefrectomía parcial.

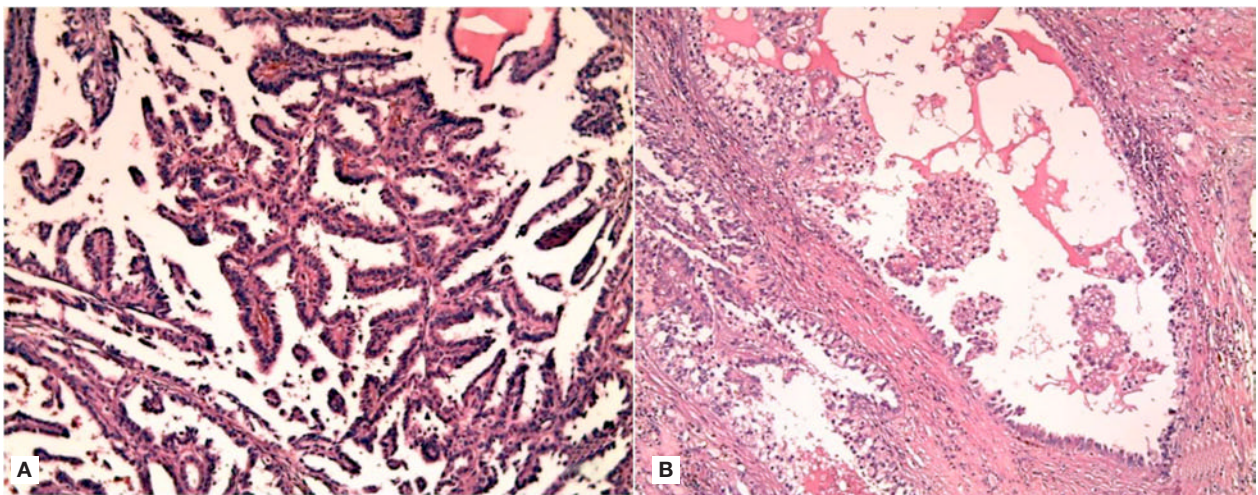


Imagen 3. Carcinoma de células renales mixto, predominantemente papilar. El componente papilar se observó en la mayoría de los campos. **(A)** Carcinoma de células renales mixto. El componente de células claras se muestra en esta imagen y **(B)** se informó como grado III de la clasificación de Fuhrman.

■ CONCLUSIÓN

El cáncer de células renales representa una neoplasia infrecuente en la segunda década de la vida, comparado con la edad adulta, con un abordaje diagnóstico y terapéutico que comparte similitudes al CCR del adulto, con particular frecuencia la variedad papilar, incluso con patrones hereditarios. Deberá tenerse en cuenta en pacientes que presenten hematuria macroscópica para ofrecerles una resección quirúrgica temprana, lo cual representa la mayor posibilidad terapéutica para este tipo de casos.

BIBLIOGRAFÍA

1. Uddin Ahmed H, Arya M, et al. Part 1: Primary malignant non-Wilms' renal tumours in children. *Lancet Oncol* 2007;8:730-7.
2. Magnani C, Gatta G, Corazziari I, et al. Childhood malignancies in the EUROcare study: the database and the methods of survival analysis. *Eur J Cancer* 2001;37:678-86.
3. Ornstein D, Lubensky I, et al. Prevalence of microscopic tumors in normal appearing renal parenchyma of patients with hereditary papillary renal cancer. *J Urol* 2000;163:431-3.
4. Zbar B, Glenn G, Lubensky I, et al. Hereditary papillary renal cell carcinoma: clinical studies in 10 families. *J Urol* 1995;153(3 Pt 2):907-12.
5. Zbar B, Tory K, Merino M, et al. Hereditary papillary renal cell carcinoma. *J Urol* 1994;151:561-6.
6. McClellan W, Choyke P, et al. Renal cancer in families with hereditary renal cancer: prospective analysis of a tumor size threshold for renal parenchymal sparing surgery. *J Urol* 1999;161:1475-9.
7. Eun-Jung J, Ju Lee H, et al. Young age is independent prognostic factor for cancer-specific survival of low-stage clear cell renal cell carcinoma. *Urology* 2009;73:137-41.
8. Gillett MD, Cheville JC, et al. Comparison of presentation and outcome for patients 18 to 40 and 60 to 70 years old with solid renal masses. *J Urol* 2005;173:1893-6.
9. Schiff M, Herter G, Lytton B. Renal adenocarcinoma in young adults. *Urology* 1985;25:357-9.
10. Solomon D, Schwartz A. Renal pathology in von Hippel-Lindau disease. *Hum Pathol* 1988;19:1072-9.