



Comparación de efectividad entre dos técnicas de anestesia local para biopsia transrectal de próstata guiada por ultrasonido: inyección simple apical e inyección basal bilateral

Robles-Scott Marco A, Venegas-Ocampo Pablo J, Castillo-de Lira Hervey H, Gutiérrez-Ochoa José, Landa-Soler Martín



■ RESUMEN

Objetivo: Demostrar que la punción simple apical es más efectiva en conseguir la anestesia en comparación a la técnica basal bilateral en la toma de biopsia prostática transrectal guiada por ultrasonido.

Métodos: Se incluyeron 60 pacientes sometidos a biopsia transrectal de próstata guiada por ultrasonido en un periodo del uno de febrero al 30 de mayo de 2009, divididos aleatoriamente en dos grupos. En el grupo A (n = 24) se utilizó la técnica de bloqueo simple apical, utilizando 5 mL de lidocaína a 2% en aplicación única y en el grupo B (n = 27) se utilizó la técnica de bloqueo basal bilateral previo a la toma de biopsias con 10 mL de lidocaína a 2%, en aplicación bilateral. Se comparó el dolor presentado a la introducción del transductor, la aplicación del anestésico y la toma de biopsias.

Resultados: Ambas técnicas mostraron eficacia en la mejora del dolor al momento de la realización de la biopsia prostática, presentando para la introducción del transductor una media de 2.29 ± 0.85 y 2.33 ± 0.87 en

■ ABSTRACT

Objective: To demonstrate that simple apical injection is more effective in achieving anesthesia compared with bilateral basal technique in ultrasound-guided transrectal biopsy of the prostate.

Methods: The present study included sixty patients having undergone ultrasound-guided transrectal biopsy of the prostate in the time frame of February 1st to May 30th, 2009. Patients were randomly divided into two groups. Group A (n = 24) underwent biopsy after receiving simple apical block using 5 mL of lidocaine at 2% (single application) and Group B (n = 27) after receiving bilateral basal block using 10 mL of lidocaine at 2% (bilateral application). Pain was compared at transducer insertion, anesthetic application, and when biopsy samples were taken.

Results: Both techniques were effective in reducing pain at the moment of prostate biopsy. Mean pain at transducer insertion was $2.29 + 0.85$ in Group A and $2.33 + 0.87$ Group B, mean pain at anesthetic application was $1.67 + 0.63$ in Group A and $1.89 + 0.69$ in Group B, and mean pain at

el grupo A y B, respectivamente. La media de dolor presentado a la aplicación del anestésico es de 1.67 ± 0.63 y 1.89 ± 0.69 para el grupo A y el grupo B, respectivamente y la media de dolor para la toma de fragmentos es de 1.71 ± 0.62 , y 2.07 ± 1.03 respectivamente.

Conclusiones: Ambas técnicas no presentan diferencia estadística significativa; sin embargo, la técnica de bloqueo simple apical muestra ser más efectiva como anestésico para la realización de la biopsia prostática transrectal guiada por ultrasonido.

Palabras Clave: Biopsia transrectal de próstata, bloqueo simple apical, bloqueo basal bilateral, ultrasonido transrectal, México.

sample collection was $1.71 + 0.62$ in Group A and $2.07 + 1.03$ in Group B.

Conclusions: *There was no statistically significant difference between the two techniques. However, simple apical block technique was more effective as an anesthetic for carrying out ultrasound-guided transrectal biopsy of the prostate.*

Keywords: *Transrectal biopsy of the prostate, simple apical block, bilateral basal block, transrectal ultrasound, Mexico.*



■ INTRODUCCIÓN

La biopsia prostática transrectal guiada por ultrasonido es el procedimiento de elección para evaluar a los pacientes con sospecha de cáncer de próstata, ya sea por elevación de la cifra del antígeno prostático específico, por examen rectal digital anormal o ambos.¹⁻³

Aunque por algunos pacientes es tolerado dicho procedimiento sin la utilización de anestesia, algunos pueden presentar molestias leves, dolor moderado o dolor intenso al momento de llevar a cabo el procedimiento. El bloqueo con anestesia local es un procedimiento relativamente fácil de realizar, la cual no se relaciona con un incremento en la morbilidad, por lo que se le ha considerado una técnica de rutina al momento de realización de la biopsia.^{4,5}

Desde 1996, Nash describió la técnica de bloqueo periprostático basal bilateral, la cual consiste en administrar 5 mL de lidocaína a ambos lados de la próstata a nivel basal, entre la unión de la próstata y la vesícula seminal.⁶ Posteriormente, Soloway y colaboradores publicaron una modificación a la técnica en la cual se llevó a cabo la anestesia con cuatro aplicaciones, las cuales se administran a nivel apical y en el punto medio del ápex y la base de ambos lados.⁷⁻⁹ Más recientemente se describió la utilización de gel de lidocaína a 2% transrectal, en conjunto con antiinflamatorios no esteroideos para conseguir la anestesia.^{10,11} También se han publicado técnicas como la aplicación de anestésico local directamente en el tejido prostático logrando resultados similares a técnicas de bloqueo de haces nerviosos.³⁻¹²

La técnica de bloqueo apical simple se fundamenta en el hecho de que se logra una adecuada anestesia al realizar un bloqueo apical unilateral, debido a la infiltración del líquido en la fascia periprostática alcanzando los haces nerviosos de ambos lados.¹³⁻¹⁶

Se realizó un estudio clínico prospectivo, comparativo para investigar la efectividad de la inyección simple apical en comparación a la técnica basal bilateral usado como estándar en la toma de biopsia para controlar el dolor.

■ MÉTODOS

Grupo de estudio: Se incluyeron 60 pacientes sometidos a biopsia transrectal de próstata en el servicio de Urología del Hospital Regional Lic. Adolfo López Mateos, en un periodo comprendido del uno de febrero al 30 de mayo de 2009. Las indicaciones para biopsia transrectal fueron: antígeno prostático elevado total superior a 4 ng/dL y examen rectal digital anormal. Se dividieron aleatoriamente los pacientes en dos grupos. En el grupo A se utilizó el bloqueo apical simple como técnica de anestesia local. En el grupo B se utilizó el bloqueo basal bilateral.

Previa autorización de los pacientes, se explicó ampliamente la finalidad y la metodología de cómo se llevará a cabo el procedimiento y se elaboró una hoja de consentimiento informado. Todos los pacientes tuvieron preparación intestinal previa al procedimiento con ciprofloxacino 500 mg cada 12 hrs, con inicio un día antes del procedimiento y enemas con fosfato 12 horas y tres horas previos al procedimiento.

La posición del paciente en la que se llevó a cabo la toma de biopsia es en decúbito lateral izquierdo, con ambas piernas y caderas flexionadas. La inyección del anestésico local y la toma de fragmentos para biopsia se llevó a cabo con un equipo ultrasonográfico Mylab 50Xvision, marca Esaote, con un transductor intracavitario de 6.5 MHz. La administración de lidocaína a 2% se llevó a cabo con una aguja de Chiba N° 22 guiada por ultrasonido.

Se administraron 10 ml de lidocaína a 2% en la técnica de bloqueo basal bilateral y 5 mL en la técnica de inyección apical simple. Se tomaron 12 fragmentos para biopsia con una pistola automática para biopsia marca Bard, modelo Magnum, con golpe de 22 mm, con aguja tipo Trucut No 18G. Se obtuvieron seis fragmentos de la zona periférica de ambos lóbulos de la próstata.

Se llevó a cabo un cuestionario a los cinco minutos de terminado el evento en donde se evaluó el dolor por la introducción del transductor, la administración del anestésico y la toma de fragmentos mediante una Escala Visual Análoga (EVA), con una puntuación de cero a 10, en donde cero es sin molestia alguna y 10 es el dolor más fuerte imaginado.

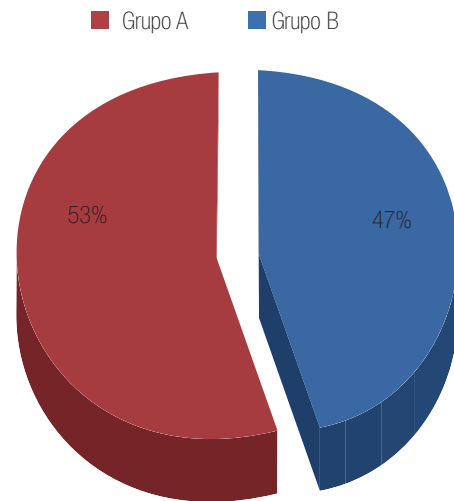
Se compararon ambos grupos por edad, volumen prostático y valor del antígeno prostático con *t* de Student. Se utilizó la prueba de U de Mann Whitney para comparar el dolor presentado en la Escala Visual Análoga en ambos grupos. Se llevó a cabo un análisis estadístico con el programa SPSS-15, ($p < 0.05$ se consideró nivel significativo).

■ RESULTADOS

Se incluyeron 60 pacientes sometidos a biopsia transrectal de próstata en un periodo comprendido del uno de febrero al 30 de mayo del 2009. Se distribuyeron aleatoriamente en dos grupos. En el grupo A, se incluyeron 24 pacientes a quienes se realizó la toma de biopsia transrectal de próstata con técnica anestésica de bloqueo apical simple. En el grupo B se incluyeron 27 pacientes en quienes se utilizó la técnica anestésica de bloqueo basal bilateral. Se excluyeron nueve pacientes; cinco de ellos por no presentar una adecuada preparación previa al estudio, y cuatro de ellos por ser diabéticos (Figura 1).

Estadísticamente ambos grupos no presentan diferencias significativas, referente a edad ($p = 0.52$), valor de APE ($p = 0.60$) y volumen prostático ($p = 0.185$) (Tabla 1).

En cuanto a la distribución de variables por grupo tenemos que se presenta en el grupo A una edad media de 66.04 ± 7.28 años, en el grupo B una edad media de 67.30 ± 6.70 años. El antígeno prostático específico presentó una media de 13.85 ± 24.45 ng/ml en el grupo A, mientras que en el grupo B presentó una media de



Fuente: Servicio de Urología, Hospital Regional "Lic. Adolfo López Mateos". ISSSTE

Imagen 1. Distribución de pacientes entre ambos grupos.

Tabla 1. CPrueba de Levene para la igualdad de varianzas.

	F	P
Edad	0.416	0.522
APE	0.279	0.600
Volumen Prostático	0.185	0.669

Fuente: Servicio de Urología, Hospital Regional "Lic. Adolfo López Mateos". ISSSTE

21.09 ± 32.70 ng/ml. Referente al volumen prostático se encontró una media de 43.39 ± 12.5 ml y de 44.97 ± 15.3 respectivamente (Tabla 2).

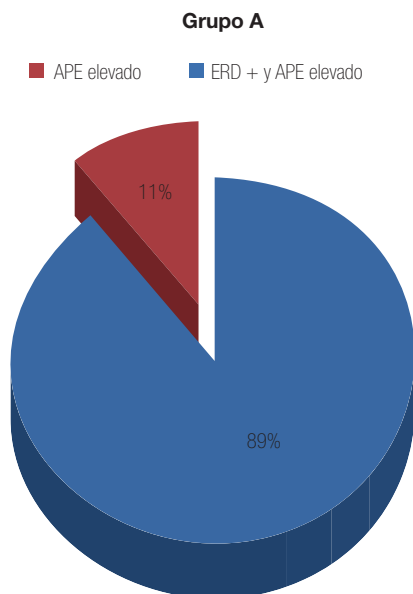
En cuanto a la indicación para la realización de biopsia transrectal de próstata tenemos que para el grupo A 100% ($n = 24$) tuvieron elevación del APE, presentando 12.5% ($n = 3$) examen rectal digital positivo (Figura 2). En el grupo B se presentó elevación del APE en 100% ($n = 27$) y de éstos 14.8% ($n = 4$) presentó examen rectal digital positivo (Figura 3).

Comparando el dolor presentado en la EVA a la introducción del transductor en el grupo A, tenemos que

Tabla 2. Estadísticos de grupo.

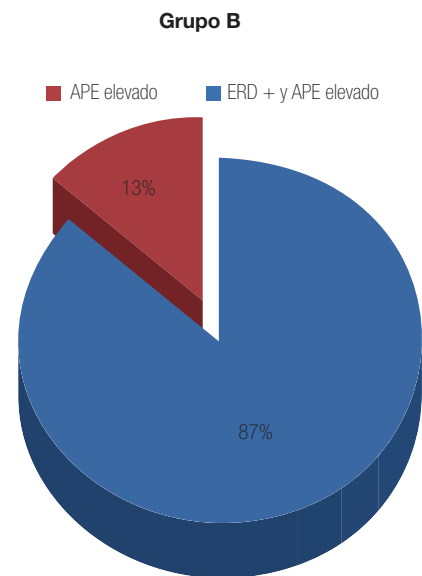
	Grupo	N	Media	Desviación estandar
Edad	Bloqueo apical	24	66.04	7.286
	Bloqueo basal bilateral	27	67.30	6.707
APE	Bloqueo apical	24	13.85	24.452
	Bloqueo basal bilateral	27	21.09	32.708
Volumen prostático	Bloqueo apical	24	43.39	12.512
	Bloqueo basal bilateral	27	44.97	15.346

Fuente: Servicio de Urología, Hospital Regional "Lic. Adolfo López Mateos". ISSSTE.



Fuente: Servicio de Urología, Hospital Regional "Lic. Adolfo López Mateos". ISSSTE

Imagen 2. Distribución de pacientes del Grupo A por indicación de biopsia transrectal de próstata).



Fuente: Servicio de Urología, Hospital Regional "Lic. Adolfo López Mateos". ISSSTE

Imagen 3. Distribución de pacientes del Grupo B por indicación de biopsia transrectal de próstata.

se tuvo una media de 2.29 ± 0.85 y en el grupo B una media de 2.33 ± 0.87 , ambos con un rango de uno a cinco en EVA ($p = 0.25$). El dolor presentado al momento de realizar el bloqueo anestésico en el grupo A se tiene una media de 1.67 ± 0.63 , y una media de 1.89 ± 0.69 para el grupo B, ambos grupos con un rango entre uno a tres ($p = 0.62$). En EVA del dolor referido al momento de tomar los fragmentos de biopsia se tuvo una media

de 1.71 ± 0.62 , con un rango de uno a tres en el grupo A, mientras que en el grupo B se tuvo una media de 2.07 ± 1.03 con un rango de uno a cinco ($p = 0.24$, **Figura 4**).

■ DISCUSIÓN

Los estudios realizados a nivel mundial sobre anestesia previo a la toma de fragmentos de biopsia prostática

Tabla 3. Comparación del dolor en EVA entre ambos grupos.

	Grupo A	Grupo B	P
EVA en la Introducción del transductor	2.29 + 0.85	2.33 + 0.87	0.25
EVA en el bloqueo anestésico	1.67 + 0.63	1.89 + 0.69	0.62
EVA en la toma de fragmentos de biopsia	1.71 + 0.62	2.07 + 1.03	0.24

Fuente: Servicio de Urología, Hospital Regional "Lic. Adolfo López Mateos". ISSSTE.

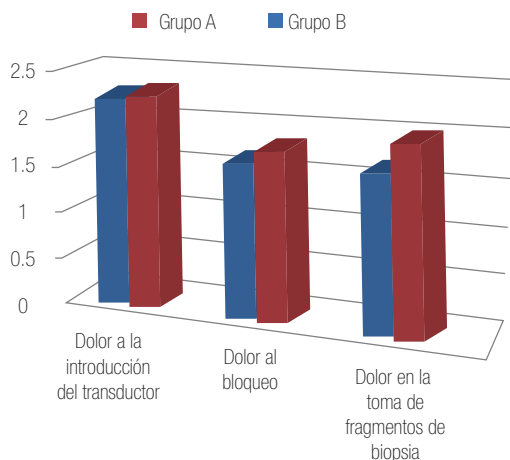


Imagen 4. Comparación del dolor en ambos grupos.

guiada por ultrasonido han revelado la simplicidad y disponibilidad de su realización en la mayor parte de los centros. Dentro de todas las técnicas, la de bloqueo basal bilateral se le ha considerado como el procedimiento estándar por lo que se ha tomado como procedimiento de rutina para conseguir la anestesia.

Posterior al estudio realizado por Nash,⁶ se han publicado diferentes modificaciones a la técnica de anestesia local, algunos de ellos haciendo referencia de conseguir una adecuada anestesia con la inyección simple apical. Esto se fundamenta en que los haces nerviosos pasan posterolateral a la próstata entre la cápsula y la fascia de Denonvilliers.¹³ Seymour, describió la

propagación del anestésico en la superficie posterior de la próstata por la fascia de Denonvilliers al administrar el medicamento en dos puntos a nivel apical, ya que no existe un límite anatómico entre el lado izquierdo y derecho en la fascia de Denonvilliers.¹⁶

Se han analizado diferentes técnicas de anestesia comparando el bloqueo simple vs. el bloqueo basal bilateral y ambas técnicas, encontrando resultados similares y hasta superioridad en la producción de mejoría del dolor con la técnica de aplicación apical simple.^{16,17}

Podemos mencionar las ventajas observadas en esta técnica de anestesia en comparación a otras, fundamentada en el hecho de menor tiempo de realización, menor dosis de aplicación (la mayor parte de los centros utilizan 10 mL de anestésico),³ simplicidad en la técnica y disminución en el número de inyecciones que hacen en conjunto una técnica más efectiva en comparación con otras.

CONCLUSIONES

El actual estudio, así como otros previos, demuestran similar eficacia en las dos técnicas en conseguir la anestesia local para la toma de biopsia transrectal de próstata guiada por ultrasonido.

BIBLIOGRAFÍA

- Soloway MS. Do unto others why I would want anesthesia for my prostate biopsy? *Urology* 2003;62:973-5.
- Andriole GL, Bullock TL, Belani JS. Is there a better way to biopsy the prostate? Prospects for a novel transrectal systematic biopsy approach. *Urology* 2007;70(6 Suppl):22-6.
- Hergan L, Kashefi C, Parsons JK. Local anesthetic reduces pain associated with transrectal ultrasound guided prostate biopsy: a meta-analysis. *Urology* 2007;69:520-5.
- Richman JM, Carter HB, Hanna MN. Efficacy of periprostatic local anesthetic for prostate biopsy analgesia: a meta-analysis. *Urology* 2006;67:1224-8.

5. Aronowitz J, Follette J, Moran MJ. Does anesthesia method affect implant- induced prostate swelling? *Urology* 2005;65:513-6.
6. Nash PA, Bruce JE, Indudhara R. Transrectal ultrasound guided prostatic nerve blockade eases systematic needle biopsy of the prostate. *J Urol* 1996;155:607-9.
7. Leibovici D, Zisman A, Siegel YI. Local anesthesia for prostate biopsy by periprostatic lidocaine injection: a double- blind placebo controlled study. *J Urol* 2002;167(Pt1):563-5.
8. Soloway MS, Obek C. Periprostatic local anesthesia before ultrasound guided prostate biopsy. *J Urol*. 2000;163:172-3.
9. Kravchick S, Peled R, Ben-Dor D. Comparison of different local anesthesia techniques during TRUS-guided biopsies: a prospective pilot study. *Urology* 2005;65:109-13.
10. Kravchick S, Yoffe B, Cytron S. Modified perianal/pericapsular anesthesia for transrectal biopsy of prostate in patients with anal rectal problems. *Urology* 2007;69:139-4.
11. İrer B, Gulcu A, Aslan G, Goktay Y. Diclofenac suppository administration in conjunction with lidocaine gel during transrectal ultrasound-guided prostate biopsy: prospective, randomized, placebo- controlled study. *Urology* 2005;66:799-802.
12. Hollingsworth JM, Miller DC, Wei JT. Local anesthesia in transrectal prostate biopsy. *Urology* 2006;67:1283-4.
13. Akan H, Yildiz O, Dalva I, Yücesoy C. Comparison of two periprostatic nerve blockade techniques for transrectal ultrasound-guided prostate biopsy: bilateral basal injection and single apical injection. *Urology* 2009;73:23-6.
14. Horinaga M, Nakashima J, Nakanoma T. Efficacy compared between caudal block and periprostatic local anesthesia for transrectal ultrasound-guided prostate needle biopsy. *Urology* 2006;68:348-51.
15. Taverna G, Maffezzini M, Benetti A. A single injection of lidocaine as local anesthesia for ultrasound guided needle biopsy of the prostate. *J Urol* 2002;167:222-3.
16. Nguyen CT, Jones JS. Comparison of traditional basal and apical periprostatic block: Impact on injection pain and biopsy pain. *BJU Int* 2007;99:575-8.
17. Seymour H, Perry MJ, Lee-Elliot C. Pain after transrectal ultrasonography-guided prostate biopsy: The advantages of periprostatic local anaesthesia. *BJU Int* 2001;88:540-4.