



Reconstrucción total de uretra en masculino con duplicación uretral

Espinosa-Chávez Giordano B,¹ Torres-Medina Eduardo,² Muñoz-Islas Edgar I,² Vilchis-Cardenas Marco,² Acosta-Garduño Jorge²

RESUMEN

Introducción: La duplicación de uretra es una anomalía congénita muy rara; su presentación clínica varía de acuerdo a su anatomía variante, pudiéndose localizar desde el cuello vesical hasta la parte distal de la uretra, puede ser completa e incompleta y es más común en el plano sagital con una uretra ventral y dorsal, siendo más funcional la parte ventral. Generalmente el manejo es complejo y dependerá del tipo de duplicación uretral. Se presenta el caso de un niño con duplicación uretral tipo II-AY según la clasificación de Effmann.

Objetivo: Demostrar la reconstrucción total de uretra en pacientes con duplicación uretral como método definitivo en estos tipos de pacientes con injerto de mucosa oral y toma de colgajo dorsal transverso preputial; técnica de Duckett.

Caso clínico: Se operó por dos vías en el mismo acto quirúrgico, por vía sagital anterior para abordaje y disección de la uretra a nivel de la uretra prostática aislando la uretra ventral o funcional y anastomosando un injerto tubular de mucosa oral de seis centímetros de largo hasta la base del pene en la línea media distalmente, acto seguido abordaje en posición decúbiteo supino, degloviendo el prepucio y exponiendo el eje del pene hasta su base y mediante colgajo dorsal transverso

ABSTRACT

Introduction: Urethral duplication is a very rare congenital abnormality. Its clinical presentation varies according to its anatomical variant. It can be localized from the bladder neck to the distal part of the urethra and it can be complete or incomplete. It is most common at the sagittal plane with a ventral and dorsal urethra, the ventral urethra being the more functional. Management is generally complex and will depend on the type of urethral duplication. The case of a boy with Effmann classification Type II-AY urethral duplication is presented here.

Objective: To demonstrate total reconstruction of the urethra with oral mucosa graft and transverse dorsal preputial flap (Duckett technique) as definitive treatment method in patients with urethral duplication.

Clinical case: In a single surgical operation two approaches were carried out. First, anterior sagittal approach was used to dissect the urethra at the level of the prostatic urethra, isolating the ventral, or functional, urethra and anastomosing a six centimeter tubular oral mucosa graft up to the base of the penis distally at the midline. This was then followed by supine decubitus approach, degloving the prepuce and exposing the axis of the penis at its base. A seven centimeter tubular transverse dorsal preputial flap was proximally anastomosed to the oral mucosa graft up to the

¹Urólogo adscrito al Servicio de Urología Pediátrica. Hospital General de Zona N°33, IMSS.

²Médicos residentes de Urología. Hospital de Especialidades del Centro Médico del Noreste. Unidad Médica de Alta Especialidad N°25, IMSS. Monterrey, Nuevo León.

Correspondencia: Giordano B. Espinosa Chávez. Edificio Médico de Especialistas. Hidalgo 2532 Pte. Consultorio N° 409. Colonia Obis-pado, Monterrey, Nuevo León, 64060. Teléfono: (81) 8333 4429; Fax: (81) 8347 4803. *Correo electrónico:* giordano@intercable.net

del prepucio configurado tubular de siete centímetros de largo anastomosado al injerto de mucosa oral proximalmente hasta el neomeato uretral externo en la punta del glande, se dejó férula uretral Fr 12 por 21 días.

La férula uretral se retiró a los 21 días del postoperatorio efectuando prueba miccional satisfactoria, se dejó cistotomía, retirándose a los seis meses. Actualmente sin sonda de cistotomía, con micciones transuretrales y el reflujo vésico-ureteral corregido, continúa en control en consulta externa.

Palabras clave: Reconstrucción total de uretra, duplicación uretral, México

external urethral neomeatus at the tip of the glans. A 12 Fr urethral splint was left in place for twenty-one days.

The urethral splint was removed on the twenty-first post-operative day, and micturition test was satisfactory. Cystotomy was left in place and removed after six months. Patient presently is without cystotomy catheter and has transurethral micturition. Vesicoureteral reflux was corrected and he continues to be under out-patient surveillance.

Keywords: Total reconstruction of the urethra, urethral duplication, Mexico.



■ INTRODUCCIÓN

La duplicación uretral es una alteración congénita muy rara y sus anomalías son muy complejas, las variaciones con la cual se presenta se cree que se deben a diversas causas embriológicas y de etiología incierta, su manejo no siempre requiere tratamiento quirúrgico, en los casos que se requiere cirugía se puede realizar logrando un avance de la uretra ventral dentro del periné, seguido de una uretroplastía;^{1,2} se han informado alrededor de 188 casos en la bibliografía y suele ser más frecuente en hombres.³

Casselman y Williams propusieron que dentro de la causa embriológica, la duplicación uretral se deba a una falla parcial o irregularidad de la penetración del mesodermo lateral sobre las capas del ectodermo y endodermo de la membrana cloacal en la línea media, con un canal epispádico dorsal;⁴ por su parte, Das y Brosman señalan una terminación anormal del conducto mülleriano como la responsable de la duplicación uretral;⁵ Rice sugiere asimetría en el cierre del septum urorectal, con lo que resulta una fístula uretroperineal.⁶ Effman clasifica la duplicación uretral en tres tipos:

Tipo I: Duplicación uretral incompleta (A distal / B proximal),

Tipo II: Duplicación uretral completa (A1. dos diferentes uretras que no se comunican al salir de vejiga, desembocando en dos meatos uretrales / A2 sale una segunda uretra la cual deriva del primer canal uretral con un meato uretral diferente / A2-Y, dos desembocaduras de meato uretral cursando de manera diferente, B1 dos uretras

salen de vejiga, uniéndose en la uretra posterior y salen en un solo meato uretral),

Tipo III: Duplicación uretral con un componente parcial o duplicación caudal completa.⁷

Se presenta el caso de un niño de 11 años con duplicación uretral tipo II – AY con reflujo vesicoureteral grado III bilateral, realizándose colocación de injerto de mucosa oral, con ⁸ anastomosis de su porción proximal con la uretra prostática y su porción distal con el extremo proximal de la toma del colgajo dorsal prepucial hasta el glande en el mismo tiempo quirúrgico, así como reimplante bilateral tipo Hendren tres meses posterior a la cirugía.

■ PRESENTACIÓN DEL CASO

Niño de 11 años de edad sin antecedentes de relevancia, con múltiples cirugías de hipospadias y derivado con cistotomía desde los tres meses de edad, clínicamente presentaba micciones a través del perineo, por un meato perineal en la línea media y adelante del recto (**Figura 1**). Su evaluación incluyó cistouretrográfico miccional, que mostró doble uretra en plano sagital divididas en la uretra prostática, la dorsal con extensión distal hasta el meato uretral externo con hipoplasia; la ventral desde la uretra prostática hacia abajo en el periné y delante del recto, siendo ésta la funcional, además de la presencia reflujo vesicoureteral grado III bilateral (**Figuras 2 y 3**).

Cistoscopia: Uretra ventral del periné permeable hasta la uretra prostática y continuidad hasta el cuello vesical y vejiga. La uretra dorsal hipoplásica sin paso de la camisa del cistoscopio 8 Fr.

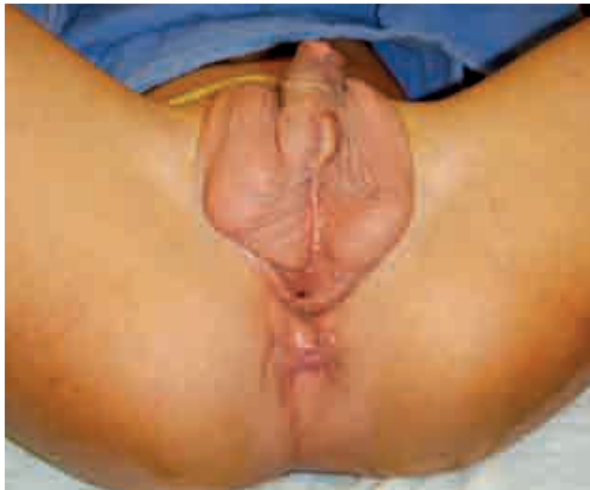

Imagen 1. Áreas de cicatrización y deformidad genital por múltiples cirugías realizadas, así como la presencia del orificio perineal funcional.

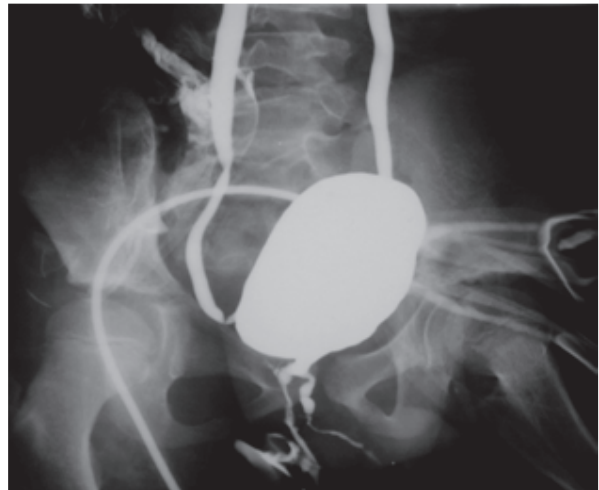


Imagen 2. Presencia de reflujo vésico-ureteral bilateral, vejiga con distensión adecuada; imagen de duplicación uretral, la ventral hacia periné, la dorsal termina estenosada.

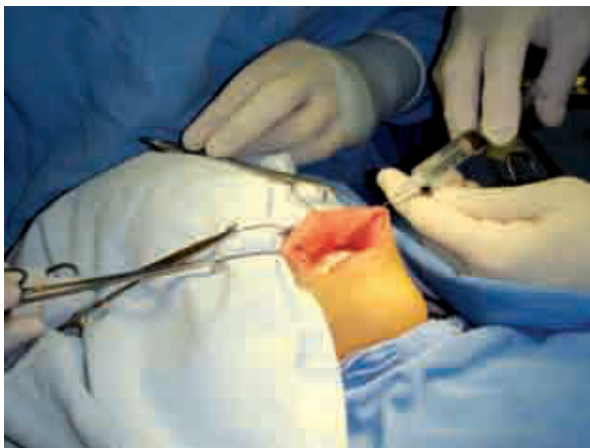


Imagen 3. Toma de injerto de mucosa oral del labio superior.

Urografía excretora: Dilatación moderada del sistema pielocalicial bilateral.

Exámenes de laboratorio: Biometría hemática con Hb 12.3 m/dL, Hto 34.2%, leucocitos 6250/mL, plaquetas 320 mil/mL. Química Sanguínea: glucosa 70 mg/dL, creatinina 0.8 mg/dL, urea 30.2 mg/dL. Sodio: 142 meq/mL, Potasio: 3.5 mEq/mL.

Cistografía Miccional: Mostró doble uretra en plano sagital, divididas en la uretra prostática: la dorsal con extensión distal hasta el meato uretral externo con

hipoplasia y la ventral desde la uretra prostática hacia abajo en el periné y delante del recto; siendo ésta la funcional, además de la presencia reflujo vesicoureteral grado III bilateral, sin alteraciones óseas aparentes en sacro.

Secuencia del tratamiento: Se tomó injerto libre de mucosa oral, obteniendo hasta seis centímetros del mismo y se realizó tubulización del injerto, para dejarlo preparado para su anastomosis (**Figuras 3 y 4**). Colocando el paciente en posición de navaja sevillana se realizó la anastomosis del injerto en uretra prostática, agregándose un colgajo pediculado trasverso de prepucio para completar la neouretra (**Figuras 5 y 6**). Posteriormente a las tres semanas de la cirugía y sin sonda trasuretral se aprecia un flujo trasuretral adecuado (**Figura 7**).

■ CONCLUSIÓN

La duplicación de uretra es una anomalía compleja muy rara y representa un gran desafío en su manejo quirúrgico por la complejidad anatómica que existe, presentamos el caso de un niño con una duplicación uretral tipo II A-Y, con una uretra ventral con extensión desde la uretra prostática hasta el periné, que fue corregida con reconstrucción de la uretra total con injerto de mucosa oral (6 cm) y con colgajo prepucial distalmente de siete centímetros de largo con resultado exitoso. El presente caso complejo, representa un caso muy raro, que fue manejado exitosamente con el uso de injerto de mucosa oral, que es una alternativa ideal en estos casos.

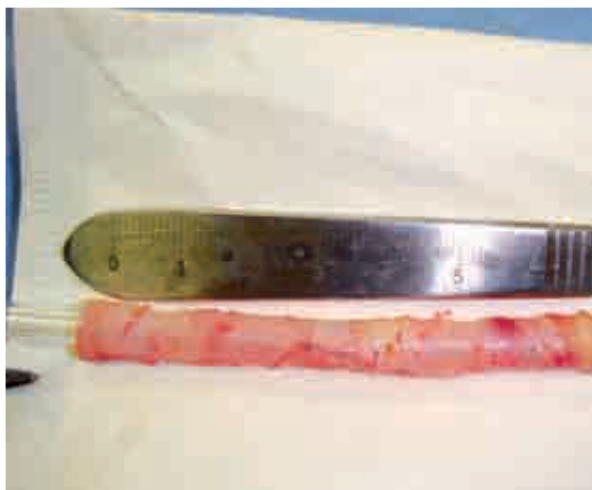

Imagen 4. Se obtienen 6 cm de injerto de mucosa oral, ya tubularizada a sonda de alimentación de 12 Fr; anastomosis realizada con PDS 6-0.

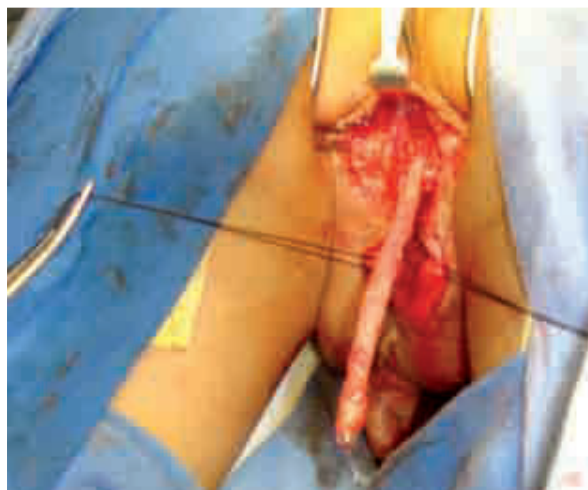


Imagen 5. Anastomosis de la porción proximal de la mucosa oral a la uretra prostática.

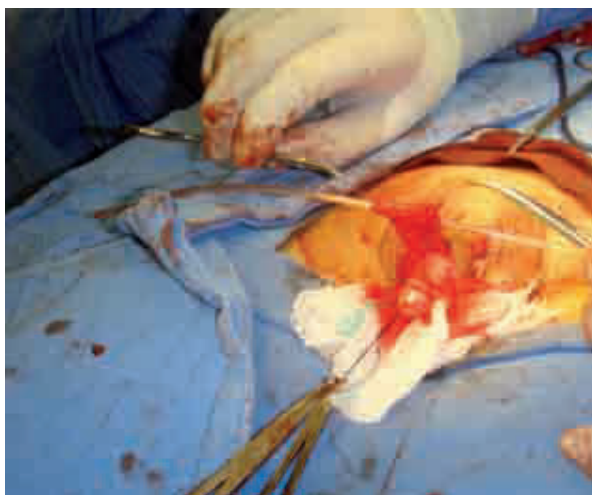

Imagen 6. Realización del colgajo dorsal prepucial (Duckett) de 7 cm con sonda de alimentación de 12 Fr.

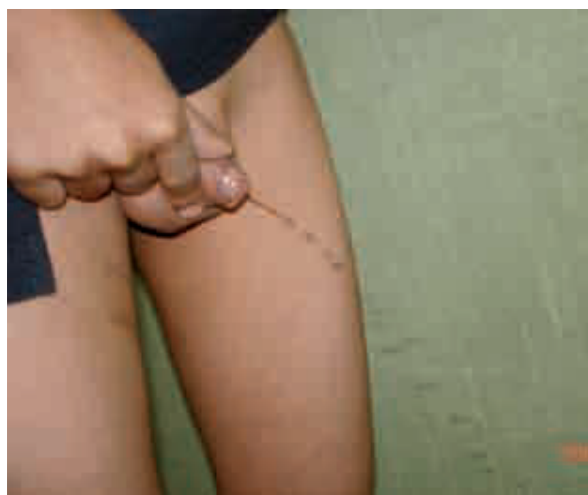

Imagen 7. Micción transuretral por neomeato uretral con calibre y fuerza adecuada.

BIBLIOGRAFÍA

1. Wein, Kavoussi, Novick, Partin, Peters. Campbell Urology. Panamericana. 9th Edition. 2008.
2. Wein, Kavoussi, Novick, Partin, Peters. Urología de Campbell. Panamericana. 8a Edición. 2002. pp:2426-2427.
3. Salle JL, Sibai H, Rosenstein D. Urethral duplication in the male, review 16 cases. J Urol 2000;163:1936-40.
4. Casselman J, Williams DI. Duplication of urethra. Acta Urol Belg 1996;34:535-41.
5. Das S, Brosman SA. Duplication of the male urethra. J Urol 1977;117:452-4.
6. Rice PE, Holder TM, Ashcraft KW. Congenital posterior urethral perineal fistula: a case report. J Urol 1978;119:416-7.
7. Effman EL, Lewobitz RL, Colodyn AH. Duplication of the urethra. Radiology 1976;119:179-85.
8. Espinoza CG. Plastia de uretra con injerto de mucosa oral. Rev Mex Urol 2005;65:221-25.