

# Resección orgánica múltiple en cáncer renal

Castellanos-Hernández Hilbert,<sup>1</sup> Solares-Sánchez Mario Emanuel,<sup>2</sup> Sánchez-Turati José Gustavo,<sup>1</sup> Martínez-Cervera Pedro Fernando,<sup>2</sup> Chanona-Vilchis Gregorio,<sup>3</sup> Pérez-Montiel Delia,<sup>3</sup> Jiménez-Ríos Miguel Ángel.<sup>4</sup>



## ■ RESUMEN

La invasión más allá de la fascia de Gerota dentro de órganos adyacentes, sin enfermedad metastásica concomitante es inusual. Se reporta una incidencia del 5% al 15% de carcinoma de células renales (CCR), estadio pT4. A pesar de no evidenciarse enfermedad metastásica, los pacientes con sospecha de CCR a menudo son etiquetados como “irreseccables” e “incurables”, y se les ofrece tratamiento paliativo.

Se presenta el caso de un paciente masculino de 58 años, con tumor renal izquierdo que infiltra a bazo. Se realizó nefrectomía radical izquierda con resección multiorgánica (esplenectomía y pancreatectomía distal).

También se expone el caso de un paciente masculino de 63 años, con dolor lumbar izquierdo. Se realizó tomografía axial computada (TAC) abdominopélvica encontrando tumor renal izquierdo de 8.3 cm, con múltiples adenopatías retroperitoneales. Los estudios de extensión fueron negativos para enfermedad metastásica. El paciente presentó sangrado de tubo digestivo bajo, y se determinó segundo primario sincrónico de colon.

## ■ ABSTRACT

*Invasion beyond Gerota's fascia into adjacent organs, without concomitant metastatic disease, is unusual. A 5 to 15% incidence of stage pT4 renal cell carcinoma (RCC) has been reported. Despite the lack of evidence of metastatic disease, patients suspected of having RCC are often labeled “unresectable” and “incurable” and are given palliative treatment.*

*The case is presented of a 58-year-old man with a left renal tumor that invaded the spleen. Left radical nephrectomy was performed with multiorgan resection (splenectomy and hemipancreatectomy).*

*The case is also presented of a 63-year-old man with left lumbar pain. Abdominopelvic computed axial tomography scan showed an 8.3 cm left renal tumor with multiple retroperitoneal adenopathies. Extension studies were negative for metastatic disease. The patient presented with bleeding of the lower digestive tract and synchronous second primary cancer of the colon was determined. Surgery revealed a renal tumor that involved the Gerota's capsule and infiltrated the left colonic mesentery, as well as a*

1 Cirujano Urólogo, Residente del Curso de Alta Especialidad en Urología Oncológica, Instituto Nacional de Cancerología. México D.F., México.

2 Cirujano Urólogo, Médico Adscrito al Departamento de Urología Oncológica, Instituto Nacional de Cancerología. México D.F., México.

3 Médico Anatomopatólogo, Adscrito al Departamento de Anatomía Patológica, Instituto Nacional de Cancerología. México D.F., México.

4 Cirujano Urólogo, Jefe del Departamento de Urología y Profesor Adjunto del Curso de Alta Especialidad de Urología Oncológica, Instituto Nacional de Cancerología. México D.F., México.

Correspondencia: Dr. Hilbert Castellanos Hernández. Av. San Fernando No. 22, Colonia Sección XVI, Delegación Tlalpan. C.P. 14080. México D.F., México. Teléfono: (52) 5628 0400. Fax: 5573 4651. Correo electrónico: hibertfuzz@hotmail.com

Se realizó cirugía encontrando tumor renal que involucraba la cápsula de Gerota e infiltraba el mesenterio del colon izquierdo, así como un tumor de colon izquierdo en el ángulo esplénico y conglomerado ganglionar retroperitoneal. Se practicó resección en bloque oncológica (hemicolecotomía izquierda, nefrectomía radical izquierda). El involucro de órganos adyacentes por CCR sin evidencia clínica de metástasis sistémicas es raro (1%). Los pacientes frecuentemente se presentan con tumores grandes, pobremente diferenciados y tienen una alta probabilidad de metástasis ganglionares, trombo tumoral e involucro adrenal.

En lo que respecta al estadio patológico, la aceptable morbilidad y la duradera sobrevida libre de enfermedad, es esperada en una proporción de pacientes después de nefrectomía radical con resección en bloque de órganos involucrados.

**Palabras clave:** Resección, orgánica múltiple, cáncer renal, México.

*tumor in the left colon at the splenic angle and a retroperitoneal nodal conglomerate. Oncologic en bloc resection was performed (left hemicolectomy, left radical nephrectomy). Renal cell carcinoma involvement of adjacent organs with no clinical evidence of systemic metastases is rare (1%). Patients frequently present with large, poorly differentiated tumors and have a high probability of lymph node metastases, tumor thrombus, and adrenal gland involvement.*

*In regard to pathologic stage, acceptable morbidity and lasting disease-free survival are expected in a portion of patients after radical nephrectomy with en bloc resection of the involved organs.*

**Keywords:** Resection, multiple organ, renal cancer, Mexico.



## ■ INTRODUCCIÓN

El cáncer renal es la tercera neoplasia urinaria más comúnmente diagnosticada, siendo este el 3% de todos los casos de cáncer.<sup>1</sup>

Históricamente, casi el 80% de los tumores renales han presentado con dolor y/o hematuria, y del 30% a 40% de los pacientes se han presentado con enfermedad localmente avanzada o metastásico.<sup>2</sup>

Desde la introducción de los estudios de imagen abdominales no invasivos, como la tomografía axial computada (TAC) en 1980, la mayoría de los tumores renales ha sido incidentalmente diagnosticada. Se han encontrado asintomáticos en el diagnóstico, pequeños y en un estadio temprano.<sup>3</sup>

La invasión del tumor más allá de la fascia de Gerota dentro de los órganos adyacentes, sin enfermedad metastásica concomitante, es relativamente inusual. Las series retrospectivas reportan un 5% a 15% de incidencia de carcinoma de células renales (CCR), estadio pT4.<sup>4</sup>

A pesar de no evidenciarse enfermedad metastásica, los pacientes con sospecha de CCR a menudo son etiquetados como "irreseccables" e "incurables", y se les ofrece tratamiento paliativo.<sup>5</sup>

Está bien establecido que la resección quirúrgica del tumor primario continua siendo el pilar del tratamiento

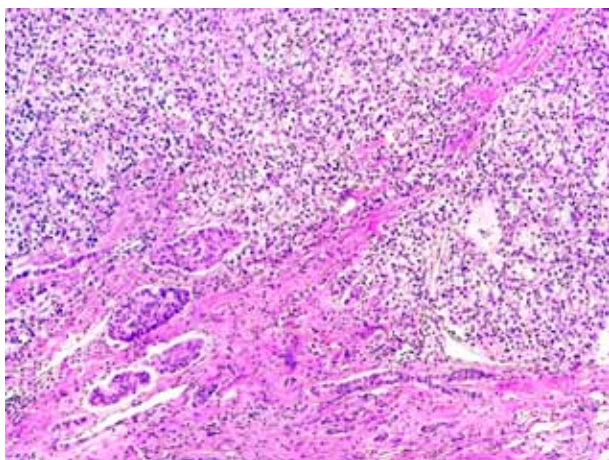
para CCR localizado y avanzado, asimismo es una parte fundamental para un plan de tratamiento multimodal integral, para pacientes con CCR metastásico.<sup>6-8</sup>

Por otro lado, la estadificación clínica de las lesiones renales es imprecisa, y la subestadificación es frecuentemente observada en el resultado patológico definitivo.<sup>9</sup>

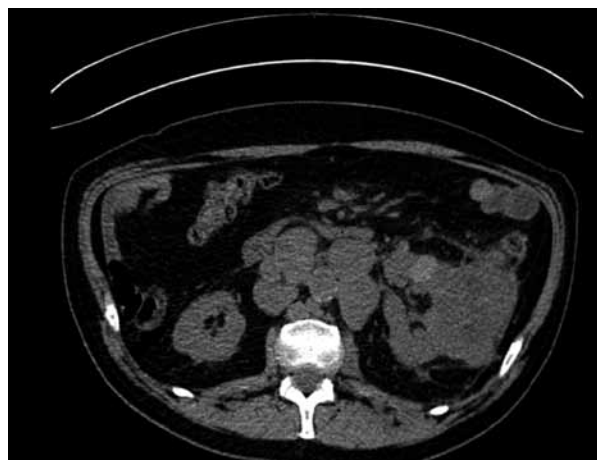## ■ PRESENTACIÓN DEL CASO

### CASO UNO

Paciente masculino de 58 años de edad, con antecedentes de tabaquismo positivo desde los 20 años, consumiendo cuatro cigarrillos al mes, suspendido hace dos años. Su padecimiento actual comienza un mes previo a su consulta, consistente en hematuria macroscópica total intermitente. Se le realizó TAC con reporte de tumor renal izquierdo de 12 x 7 cm, que reforzaba con el medio de contraste, encontrándose adherido al bazo. A la exploración física presentaba un estado funcional con Karnofsky de 100%, ECOG 0, en abdomen se encontraba una masa palpable en hipocondrio y flanco izquierdo. Los estudios de extensión no mostraron metástasis. Se programó nefrectomía radical izquierda, teniendo como hallazgos transoperatorios un tumor renal izquierdo de 15 cm, con múltiples vasos de neoformación e infiltración del hilio esplénico, así como cuerpo y cola del



**Figura 1.** Infiltración a páncreas por carcinoma renal de células claras (100X).



**Figura 2.** Imagen de tomografía axial computada donde se observa tumor a expensas de riñón izquierdo, así como adenopatías retroperitoneales.

páncreas. Motivo por el cual se realizó nefrectomía radical izquierda con resección multiorgánica (esplenectomía y pancreatectomía distal), y empaquetamiento por sangrado. Siendo desempaquetado a las 72 horas, sin evidencia de sangrado residual o fuga pancreática. El reporte histopatológico fue de carcinoma renal convencional de células claras, Fuhrman 4, con invasión al seno renal, grasa peri-renal, cápsula esplénica y estroma pancreático (**Figura 1**). El tamaño del tumor era de 15.3 cm localizado en el polo superior y medio, el margen quirúrgico (uréter, arteria y vena renal) fue negativo, el margen quirúrgico del páncreas fue de células neoplásicas en el borde, bazo y glándula suprarrenal izquierda sin alteraciones histológicas.

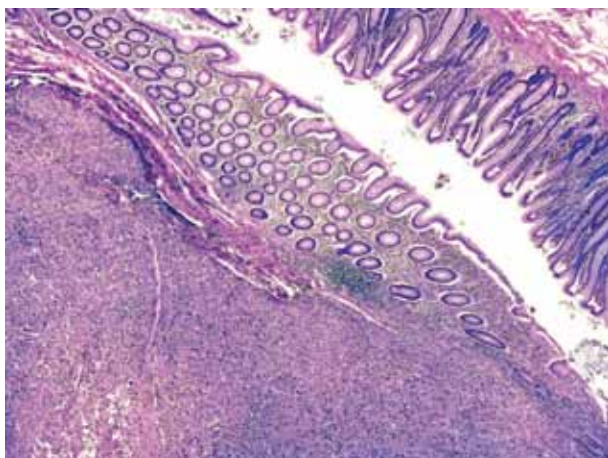
#### CASO DOS

Paciente masculino de 63 años de edad, con antecedente de tabaquismo desde hace 40 años, consumiendo 10 cigarros al día que actualmente suspendió, infarto agudo al miocardio en abril del 2009, hipertensión arterial, prótesis de cadera y rodilla izquierda hace 18 meses. Inició su padecimiento dos meses previos con dolor lumbar izquierdo, tratado con antiinflamatorios no esteroideos presentando remisión parcial del mismo. Se le realizó TAC abdominopélvica que evidenció tumor dependiente del polo superior y porción media del riñón izquierdo de 8.3 x 7 x 8.3 cm, con extensa necrosis central que se extendía más allá de la fascia de Gerota, con múltiples adenopatías retroperitoneales de localización intercavaoártico, paracaval, paraaórtica y adyacentes al nacimiento del tronco celiaco (**Figura 2**). A la exploración física se encontró masa palpable en flanco

izquierdo de consistencia aumentada, fija a planos profundos. Los estudios de extensión fueron negativos para metástasis a distancia. Ante los crecimientos ganglionares se pensó en linfoma, por lo cual se tomó biopsia guiada por TAC, con reporte de carcinoma renal de tipo convencional (celular claras), grado de Fuhrman no valorable. Tres semanas después, el paciente ingresó al Servicio de Urgencias por presentar síndrome anémico, con cifras de hemoglobina en 6.7 g/dL y sangrado de tubo digestivo. Se le realizó panendoscopia con hallazgos de gastropatía no erosiva y hernia hiatal tipo I, asimismo colonoscopia encontrando telangiectasias y a los 30 cm del borde anal, una lesión exofítica hemicircunferencial de aproximadamente 5 cm de longitud. Se tomó biopsia diagnosticándose adenocarcinoma poco diferenciado, con células en anillo de sello. Fue valorado por Servicio de Gastroenterología, considerándolo como segundo primario sincrónico de colon T3NXM0. Se programó nefrectomía izquierda y sigmoidectomía, teniendo como hallazgos tumor renal de 30 x 30 cm, que involucraba la cápsula de Gerota e infiltraba el mesenterio del colon izquierdo, así como un tumor de colon izquierdo en el ángulo esplénico de 2 x 2 cm, y en sigmoideas de 4 x 4 cm, y conglomerado ganglionar retroperitoneal de 7 x 7 cm.

Se realizó resección en bloque oncológica (hemicolectomía izquierda con colostomía terminal, cierre de muñón distal tipo Hartmann, así como nefrectomía radical izquierda). El reporte histopatológico mostró riñón izquierdo con carcinoma de células claras, Fuhrman 4, con diferenciación rabdiomioblástica, que medía 10 cm de eje mayor, con invasión panmural de colon (**Figura 3**), a seno renal, tejidos blandos perirrenales, perineural,





**Figura 3.** Infiltración panmural de la pared intestinal por carcinoma renal de células claras (40x).

linfática y venosa extensa, metástasis en 25 de 49 ganglios linfáticos pericolónicos, márgenes de resección libres de neoplasia. El estadio final fue pT4, pN1, pM1 R2. Se realizó PET-CT, encontrando enfermedad medible en cuello, mediastino, lecho quirúrgico de riñón izquierdo, retroperitoneo e hígado. Por lo cual, se inició tratamiento con sunitinib 50 mg/día por cuatro semanas y dos semanas de descanso.

## ■ DISCUSIÓN

El involucro de órganos adyacentes por CCR, sin evidencia clínica de metástasis sistémicas es raro (1%). Los pacientes frecuentemente se presentan con tumores grandes, pobremente diferenciados y tienen una alta probabilidad de metástasis ganglionares, trombo tumoral e involucro adrenal. La mayoría se presenta con síntomas locales y/o sistémicos. Sin embargo, tienen un estado funcional ECOG de 0 a 1.<sup>5</sup> La tendencia de los CCR a crecer inicialmente a nivel local y a parasitar los vasos, puede explicar el caso de los pacientes con tumores primarios grandes que invaden vísceras adyacentes.<sup>9,10</sup>

Teóricamente, debido a la localización central retroperitoneal y la natural barrera protectora de la fascia de Gerota, es mucho más frecuente que las masas renales compriman a los órganos adyacentes en lugar de infiltrarse directamente.<sup>11</sup>

Por otro lado, los tumores renales grandes frecuentemente inducen una significativa cantidad de desmoplasia reactiva, obliterando el tejido de los planos quirúrgicos e imitan una enfermedad pT4.<sup>12</sup>

Se ha confirmado que la mayoría de los pacientes (60%), quienes clínicamente se creían que tenían invasión de los órganos adyacentes fueron subestadificados en la evaluación patológica definitiva.<sup>5</sup>

La nefrectomía radical con resección de órganos adyacentes para CCR localmente avanzado es una intervención rara (1.5% de todas las nefrectomías radicales). Muchos de estos pacientes tienen una muy pobre supervivencia.

La decisión de operar un tumor grande localmente avanzado es a menudo difícil y controversial, dado el pobre pronóstico a largo plazo. Algunos creen que el riesgo de una nefrectomía radical con una resección compleja de órganos adyacentes, no justifica el poco beneficio potencial.<sup>13</sup>

No obstante, la morbilidad es aceptable y el periodo de supervivencia libre de enfermedad tiene una duración considerable en una significativa proporción de pacientes, después de la nefrectomía radical con resección en bloque de órganos adyacentes involucrados.<sup>5</sup>

Se puede afirmar, que la resección en bloque del tumor con los órganos adyacentes involucrados es el procedimiento de elección en el manejo de CCR, con involucro de órganos adyacentes. En la serie de De Kemion, 12% de los pacientes que fueron sometidos a excisión incompleta por enfermedad localmente avanzada tuvieron un pronóstico más pobre, incluso que aquellos con metástasis a distancia y un buen control local.<sup>14</sup>

La cirugía no debe ser excluida en pacientes con CCR localmente avanzado, especialmente en presencia de síntomas. Muchos pacientes experimentan significativa y duradera mejoría de los síntomas después del tratamiento quirúrgico. La cirugía es el único tratamiento que ofrece la posibilidad de supervivencia a largo plazo, a pesar de que la proporción de pacientes supervivientes a largo plazo es pequeña.<sup>15</sup>

## ■ CONCLUSIONES

El tratamiento quirúrgico continúa siendo la piedra angular en el manejo del CCR, la presencia de enfermedad localmente avanzada sin metástasis a distancia es rara, y por lo tanto, se debe ofrecer esta terapia a los pacientes que se encuentran en este escenario. Este procedimiento representa un reto quirúrgico para el cirujano, no obstante, la aceptable morbilidad y la duradera sobrevida libre de enfermedad es esperada en una proporción de pacientes, después de nefrectomía radical con resección en bloque de órganos involucrados. Este procedimiento debe ofrecerse a pacientes con un buen estado funcional.

## REFERENCIAS

- Greenlee RT, Hill-Harmon MB, Murray T, et al. Cancer Statistics, 2001. *CA Cancer J Clin* 2001;51(1):15-36.
- Hock LM, Lynch J, Balaji KC. Increasing Incidence of all Stages of Kidney Cancer in the Last 2 Decades in the United States: an Analysis of Surveillance, Epidemiology and end Results Program Data. *J Urol* 2002;167(1):57-60.
- Porena M, Vespasiani G, Rosi P, et al. Incidentally Detected Renal Cell Carcinoma: Role of Ultrasonography. *J Clin Ultrasound* 1992;20(6):395-400.
- Lam JS, Belldgrun AS, Pantuck AJ. Long-term Outcomes of the Surgical Management of Renal Cell Carcinoma. *World J Urol* 2006;24(3):255-266.
- Margulis V, Sánchez-Ortiz RF, Tamboli P, et al. Renal Cell Carcinoma Clinically Involving Adjacent Organs. Experience with Aggressive Surgical Management. *Cancer* 2007;109(10):2025-2030.
- Skinner DG, Vermillion CD, Colvin RB. The Surgical Management of Renal Cell Carcinoma. *J Urol* 1972;107(5):705-710.
- Jacobsohn KM, Wood CG. Adjuvant Therapy for Renal Cell Carcinoma. *Semin Oncol* 2006;33(5):576-582.
- Bellmunt J, Montagut C, Albiol S, et al. Present Strategies in the Treatment of Metastatic Renal Cell Carcinoma: An Update on Molecular Targeting Agents. *BJU Int* 2007;99(2):274-280.
- Svatek RS, Lotan Y, Hermann M, et al. The Influence of Clinical and Pathological Stage Discrepancy on Cancer Specific Survival in Patients Treated for Renal Cell Carcinoma. *J Urol* 2006;176(4 Pt 1):1321-1325.
- Nativ O, Sabo E, Reiss A, et al. Clinical Significance of Tumor Angiogenesis in Patients with Localized Renal Cell Carcinoma. *Urology* 1998;51(5):693-696.
- Bechtold RE, Dyer RB, Zagoria RJ, et al. The Perirenal Space: Relationship of Pathologic Processes to Normal Retroperitoneal Anatomy. *Radiographics* 1996;16(4):841-854.
- Connolly J, Eisner D, Goldman S, et al. Benign Retroperitoneal Fibrosis and Renal Cell Carcinoma. *J Urol* 1993;149(6):1535-1537.
- Karellas ME, Jang TL, Kagiwada MA. Advanced Stage Renal Cell Carcinoma Treated by Radical Nephrectomy and Adjacent Organ or Structure Resection. *BJU Int* 2009;103(2):160-164.
- De Kemion JB, Ramming KP, Smith RB. The Natural History of Metastatic Renal Cell Carcinoma: A Computer Analysis. *J Urol* 1978;120(2):148-152.
- Manjunath S, Rachamandra C, Murthy V, et al. Surgical Resection for Locally Renal Cell Carcinoma: Is it Worthwhile? *Indian J Urol* 2007;23(3):246-249.