

Leiomiiosarcoma renal

Zamora-Varela Francisco René,¹ Ponce-de León Ballesteros Fernando.²



■ RESUMEN

El leiomiiosarcoma renal es una patología rara y agresiva, constituyendo el 2% de los tumores renales del adulto, presentándose en la quinta y sexta década de la vida. Se diagnostican mediante tomografía axial computarizada (TAC) abdominal o resonancia magnética (RM). La nefrectomía radical es el tratamiento de elección y tienen un pronóstico adverso.

Paciente masculino de 32 años de edad, con dolor en fosa renal izquierda, hematuria macroscópica, pérdida de peso y masa palpable abdominal. La TAC evidenció un tumor renal izquierdo, por lo que se realizó nefrectomía radical. El resultado histopatológico reportó leiomiiosarcoma poco diferenciado con alto grado de malignidad. El tratamiento fue exitoso a base de quimioterapia y radioterapia.

Los leiomiiosarcomas son tumores con evolución agresiva. La nefrectomía radical, el tratamiento de elección más quimioterapia y radioterapia adyuvante, constituyen la opción terapéutica.

Palabras clave: Carcinoma de células renales, leiomiiosarcoma renal, tumor mesenquimatoso, México.

■ ABSTRACT

Renal leiomyosarcoma is a rare and aggressive pathology that makes up 2% of renal tumors in the adult, presenting in the fifth and sixth decades of life. Diagnosis is made through abdominal computerized tomography (CAT) or magnetic resonance imaging (MRI). Radical nephrectomy is the treatment of choice and outcome is poor.

A 32-year-old man presented with pain in the left renal fossa, gross hematuria, weight loss, and a palpable abdominal mass. CAT scan revealed a left renal tumor for which radical nephrectomy was performed. The histopathologic study reported poorly differentiated leiomyosarcoma with a high grade of malignancy. Treatment based on chemotherapy and radiotherapy was successful.

Leiomyosarcomas are tumors of aggressive progression. Radical nephrectomy, which is the treatment of choice, plus adjuvant chemotherapy and radiotherapy is a therapeutic option.

Keywords: Renal cell carcinoma, renal leiomyosarcoma, mesenchymatous tumor, Mexico.



¹ Médico Residente de 4to año de la Especialidad de Urología, Hospital Regional "Dr. Valentín Gómez Farías", ISSSTE, Zapopan, Jal, México.

² Urólogo Adscrito al Hospital Civil "Dr. Miguel Silva", Morelia, Mich, México.

Correspondencia: Dr. Fernando Ponce de León Ballesteros. Virrey de Mendoza 1998 222 (Félix Ireta), C.P. 58070, Morelia, Mich, México. Teléfono: 443 299 4400. Correo electrónico: fplb@yahoo.com

■ INTRODUCCIÓN

El carcinoma de células renales constituye el 3% de los tumores sólidos del adulto, siendo el subtipo histológico, el carcinoma de células claras, el más frecuente (75% al 80%) seguido del papilar (15%). Los leiomiomasarcomas renales son tumores raros que representan únicamente el 1% y 2% de todos los tumores renales en adultos, no hay diferencia entre género, con una edad media de diagnóstico hacia la sexta década de la vida, con una gran tendencia hacia la recurrencia local y a distancia.¹ Los signos y síntomas son similares a los observados en el carcinoma de células renales, tales como: masa palpable, dolor abdominal y hematuria. Los leiomiomasarcomas son los tumores mesenquimatosos más comunes, representan del 50% al 60%, sin embargo pocos casos han sido referidos en la literatura médica nacional como internacional. Los estudios de radiodiagnóstico de elección son la tomografía axial computarizada (TAC) y la resonancia magnética (RM), no obstante, para la diferenciación con otras neoplasias renales se requiere del examen histopatológico y pruebas de inmunohistoquímica para precisar el diagnóstico.

A pesar del mal pronóstico, la opción terapéutica de primera instancia es la nefrectomía radical que puede ser complementada con radioterapia y quimioterapia.

■ PRESENTACIÓN DEL CASO

Paciente masculino de 32 años de edad, sin historia familiar de cáncer. Inició su padecimiento con dolor en fosa lumbar izquierda irradiado a fosa ilíaca ipsilateral,

así como disuria, polaquiuria y hematuria macroscópica, agregándose también aumento de volumen abdominal y pérdida de peso de 8 Kg de tres meses de evolución. A la exploración física se palpó tumor en hipocondrio y fosa ilíaca izquierda. Se realizó biometría hemática en la cual se observó únicamente leucocitosis de 15 000, química sanguínea con creatinina de 1.4 y urea de 33 mg, examen general de orina con eritrocituria +++, bacteriuria; en radiografía simple de abdomen se aprecia calcificación renal sugestiva de litiasis (**Figura 1**). En el ultrasonido renal se observó el riñón derecho de características normales, el riñón izquierdo se apreciaba con pérdida de la relación corteza-médula, así como hidronefrosis severa (**Figura 2**). En la TAC se observaba una gran masa tumoral a expensas de riñón izquierdo que desplazaba al mismo, de bordes irregulares y heterogéneos con microcalcificaciones (**Figura 3**), así como metástasis hepáticas. Fue sometido a nefrectomía radical izquierda sin complicaciones. El resultado histopatológico demostró un leiomiomasarcoma poco diferenciado con alto grado de malignidad (**Figura 4**), infiltración del seno renal y presencia de neoplasia en tejido perivascular del hilio renal de 16 x 15 cm (**Figura 5**). Dada la evidencia de metástasis, se solicitó valoración al Servicio de Oncología, el cual dio tratamiento con quimioterapia a base de ciclofosfamida, adriamicina, vincristina y actinomicina D, además de radioterapia en 16 sesiones hacia fosa renal y área linfática regional, con TAC abdomino-pélvica de control cada cuatro meses. El paciente tuvo una sobrevida de tres años siete meses, falleciendo con metástasis a hígado, pulmón y cerebro.

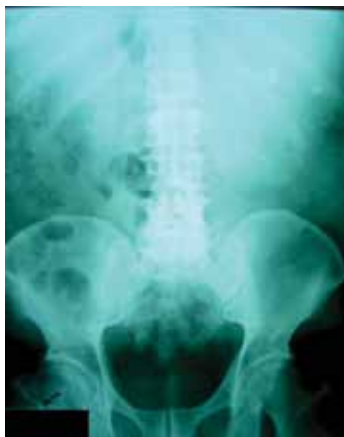

Figura 1. Radiografía simple de abdomen, en donde se observa silueta renal izquierda aumentada de tamaño, así como imágenes radiopacas sugestivas de litiasis renal.

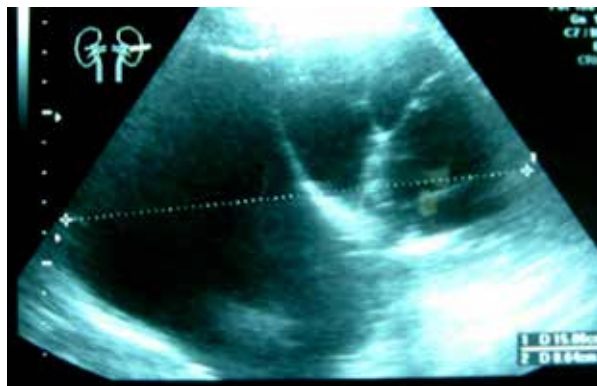


Figura 2. Ultrasonido renal izquierdo mostrando hidronefrosis izquierda severa.

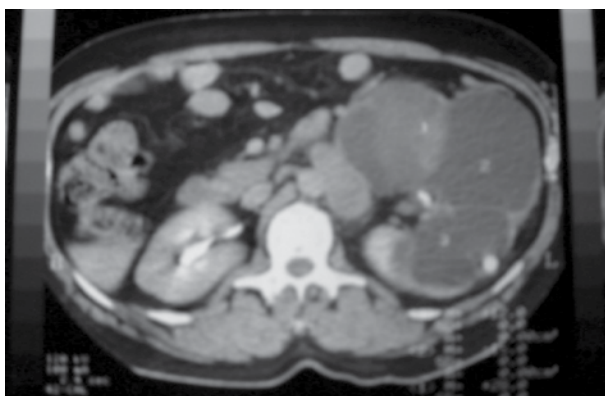


Figura 3. Tomografía evidenciando lesión de 16 x 15 cm, sólida, heterogénea, en polo inferior del riñón izquierdo.

■ DISCUSIÓN

Más del 80% de los cánceres renales asientan en el parénquima. Entre ellos, la variedad histológica más frecuente en adultos es el adenocarcinoma renal o carcinoma de células renales, que constituye aproximadamente el 80%.^{2,3}

Los leiomiomasarcomas primarios son tumores raros que representan del 1% a 2% de los tumores renales malignos. Este tipo de neoplasias pueden aparecer a nivel de la cápsula renal, músculo liso de la vasculatura o pelvis renal; siendo factible que los tumores puedan originarse desde cualquiera de estos tejidos.⁴⁻⁸ La edad media de presentación es entre los 50 a 60 años.

El signo de presentación más común es la masa abdominal con o sin dolor, y hematuria.^{6,7} Los estudios radiográficos de elección son la TAC y la RM.⁹⁻¹¹

La nefrectomía radical es el tratamiento de elección. Sin embargo, la quimioterapia y radioterapia están recomendadas dependiendo de la agresividad y el comportamiento del tumor.⁶

Macroscópicamente, los tumores asemejan a los leiomiomas con sus márgenes bien circunscritos, sin embargo en la contraparte se aprecian con áreas de necrosis, hemorragia y degeneración quística. Los leiomiomasarcomas raramente metastatizan al riñón. En caso de metástasis, aparece una lesión intraparenquimatosa.

Microscópicamente, muestran características de tumor de músculo liso con células en forma de huso, romas, sin núcleo aparente y moderado citoplasma eosinofílico. Los indicadores de malignidad son necrosis, así como pleomorfismo nuclear e índice mitótico elevado.^{4,5,9,10}

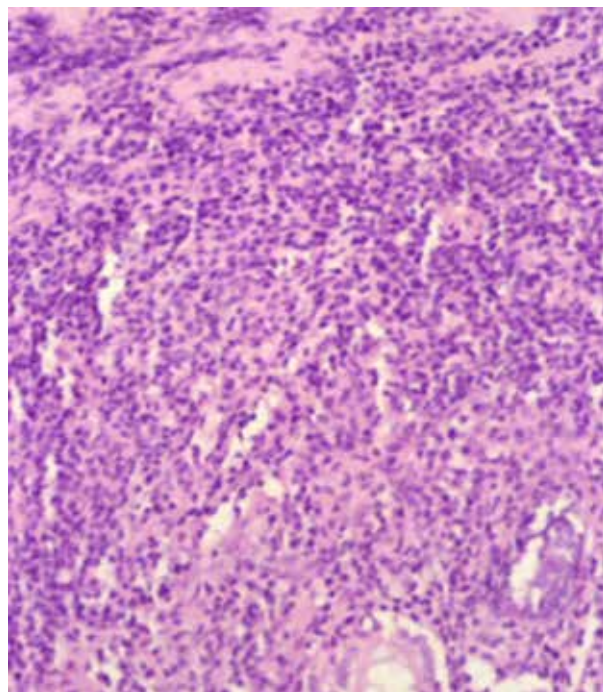


Figura 4. Microfotografía hematoxilina & eosina de alta potencia del leiomiomasarcoma, exhibiendo haces irregulares de células fusiformes.

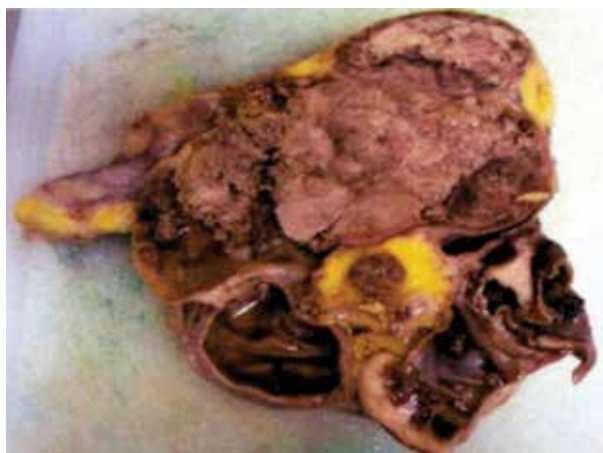


Figura 5. Leiomiomasarcoma renal, imagen macroscópica.

Inmunohistoquímicamente, las células tumorales muestran positividad a la actina muscular (SMA), desmina y vimentina. El antígeno de membrana epitelial (EMA) se encuentra positivo, mientras que la pancitoqueratina y la citoqueratina de alto peso molecular (34βE12) fueron negativas.¹

Los factores pronósticos que afectan la supervivencia de los pacientes jóvenes son los mismos que influyen en pacientes de mayor edad: estadio del cáncer, edad, grado histológico, subtipo histológico, tamaño del tumor y sexo.^{8,9}

■ CONFLICTO DE INTERESES

Los autores declaran no tener ningún conflicto de intereses.

■ FINANCIAMIENTO

Los autores no recibieron patrocinio para llevar a cabo este artículo.

REFERENCIAS

1. Dhawan S, Chopra P, Dhawan S. Primary renal leiomyosarcoma: A diagnostic challenge. *Urol Ann* 2012;4(1):48-50.
2. Srinivas V, Sogani PC, Hajdu SI, et al. Sarcomas of the kidney. *J Urol* 1984;132(1):13-16.
3. Thrasher JB, Paulson DF. Prognostic factors in renal cancer. *Urol Clin North Am* 1993;20(2):247-262.
4. Steiner G, Cairns P, Polascik TJ, et al. High-density mapping of chromosomal arm 1q in renal collecting duct carcinoma: Region of minimal deletion at 1q32.1-32.2. *Cancer Res* 1996;56(21):5044-5046.
5. Steiner M, Quinlan D, Goldmann SM, et al. Leiomyoma of the kidney: Presentation of 4 new cases and the role of computerized tomography. *J Urol* 1990;143(5):994-998.
6. Venkatesh K, Lamba Saini M, Niveditha SR, et al. Primary Leiomyosarcoma of the kidney. *Patholog Res Int* 2010;2010:652398.
7. Swee-Kok L, Tinckler LF. Leiomyosarcoma of the kidney a case report. *Singapore Med J* 1971;12(2):114-119.
8. Kendal WS. The comparative survival of renal leiomyosarcoma. *Can J Urol* 2007;14(1):3435-3442.
9. Argüelles-Salido E, Medina-López RA, Congregado-Ruiz CB, et al. Análisis de las neoplasias renales en adultos menores de 40 años. *Actas Urol Esp* 2004;28(5):335-340.
10. Clemente Ramos LM, Candia Fernández A, Allona Almagro. Leiomioma renal sintomático: una masa renal de difícil diagnóstico. *Actas Urol Esp* 2003;27(7):546-550.
11. Martínez-Cornelio A, Ramos-Salgado F, Hernández-Ramírez D, et al. Leiomiomasarcoma renal. Informe de un caso. *Cirugía y Cirujanos* 2011;79:282-285.