

Liposarcoma desdiferenciado del cordón espermático

Ávila-Boza Marialuisa Paulette,¹ Ángeles-Fernández Juan Carlos,¹ Aguirre-Quezada David Eduardo.²



■ RESUMEN

Se presenta un caso de liposarcoma desdiferenciado del cordón espermático. Hombre de 69 años de edad, que fue recibido en la Consulta Externa del Hospital con una tumoración paraescrotal derecha, se le realizó exploración escrotal encontrando masa tumoral en cordón espermático que lo infiltraba, por lo tanto se le realizó orquiectomía. El examen histopatológico reveló un liposarcoma desdiferenciado. En la literatura médica se reportan pocos casos. Este tumor es de alta malignidad, derivado del tejido conectivo. No se ha establecido un tratamiento uniforme y el pronóstico es pobre.

Palabras clave: Liposarcoma desdiferenciado, cordón espermático, México.

■ ABSTRACT

A case of dedifferentiated liposarcoma of the spermatic cord is presented. A 69-year-old man was seen at the hospital outpatient service for a right parascrotal tumor. Scrotal examination revealed an infiltrating tumor mass on the spermatic cord for which orchiectomy was performed. The histopathologic examination identified dedifferentiated liposarcoma. There are few cases of this pathology reported in the literature; it is a highly malignant tumor deriving from connective tissue. Uniform treatment has not been established and outcome is poor.

Keywords: Dedifferentiated liposarcoma, spermatic cord, Mexico.

1 Servicio de Cirugía General, Hospital de Concentración Satélite, ISSEMYM, México D.F., México.

2 Servicio de Patología, Centro Oncológico Estatal, ISSEMYM, Toluca, Mex, México.

Correspondencia: Dr. David Eduardo Aguirre Quezada, Patólogo adscrito, Centro Oncológico Estatal ISSEMYM en Toluca. Av. Solidaridad las torres, esq. prolongación Benito Juárez 101, Colonia del parque, C.P. 50180, Toluca, Méx, México. Teléfono: (722) 210 7026/210 7121/ 210 7145/210 7034. Correo electrónico: deagsol@hotmail.com

■ INTRODUCCIÓN

El liposarcoma del cordón espermático es una rara condición médica que ocupa aproximadamente el 7% de todos los sarcomas paratesticulares. Existen únicamente 200 casos reportados en la literatura médica. El primer caso notificado de liposarcoma paratesticular fue descrito por Lesauvage en 1845.¹⁻³

Estos tumores se presentan entre los 20 y 40 años de edad, siendo la segunda causa más frecuente de tumores de tejidos blandos en adultos.² El liposarcoma se origina en el tejido adiposo del cordón espermático, se compone de células adiposas, fibroblastos y células mixomatosas.³

Los liposarcomas tienen un crecimiento lento y tienden a recurrir después de la cirugía.⁴

Generalmente, los pacientes se presentan con el siguiente cuadro: dolor y sensación de masa en región inguinoescrotal de crecimiento lento, por lo cual la mayoría de las veces se tiende a realizar un diagnóstico erróneo de hernia inguinal.²

Se reporta el caso de un hombre con una masa dolorosa en la región inguinoescrotal derecha, que después de la resección quirúrgica se diagnosticó como liposarcoma desdiferenciado.

■ PRESENTACIÓN DEL CASO

Paciente masculino de 69 años de edad, originario y residente del Estado de México, con antecedentes heredo-familiares de diabetes e hipertensión arterial.

Diabético de 15 años de diagnóstico, en tratamiento con hipoglucemiantes orales; hipertenso de 34 años de diagnóstico, con manejo no especificado; alérgico a la penicilina. Hemorroidectomía en 1997 como antecedente quirúrgico.

Inicio su padecimiento un año previo con una tumoración paraescrotal derecha, de tamaño pequeño, por arriba del testículo, dolorosa. A la exploración física se encontró testículo derecho con tumoración en bolsa escrotal derecha de aproximadamente 5 x 4 cm, no dolorosa, no transluminaba ni se delimitaba, el resto de la exploración fue normal.

Los estudios de laboratorio reportaron: hemoglobina de 18.9 mg/dL, hematocrito 54.3%, TP 13.2", TPT 25", leucocitos 8 420, neutrófilos 63.6%, plaquetas 257 000. Los marcadores tumorales presentaron: antígeno carcinoembrionario de 1.6 ng/mL, alfa feto proteína 2.67 ng/dL, antígeno CA 15-3 7.8 u/mL, antígeno CA-125 10.1 u/mL, y fracción beta de HCG 0.4 ng/dL.

El ultrasonido testicular mostró testículo derecho de 42 x 32 mm, presencia de líquido libre peritesticular lateral. En canal inguinoescrotal se observó una imagen ovalada de contornos lobulares, con dimensiones de 70 x 25 mm, Doppler con vascularidad interna. La tomografía axial computarizada (TAC) mostró el testículo derecho en la localización habitual, con dimensiones de 34 x 31 mm en sus ejes máximos, reforzamiento heterogéneo con proceso inflamatorio. La radiografía de tórax fue normal.

Se decidió realizar orquiectomía radical derecha, encontrando infiltración en el cordón espermático.

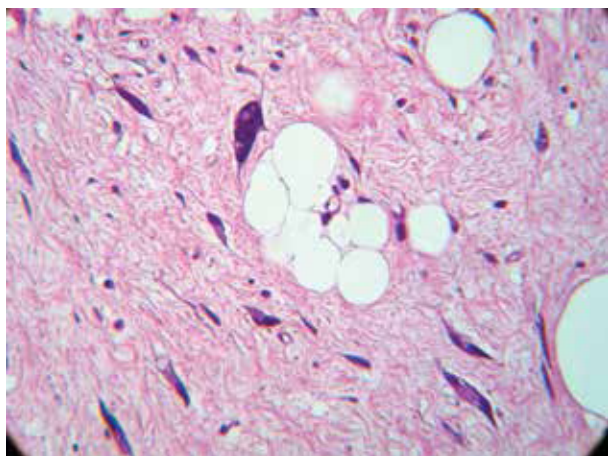


Figura 1. Campo de liposarcoma bien diferenciado inmerso en un área de sarcoma de alto grado no lipogénico (hematoxilina & eosina, 40x).

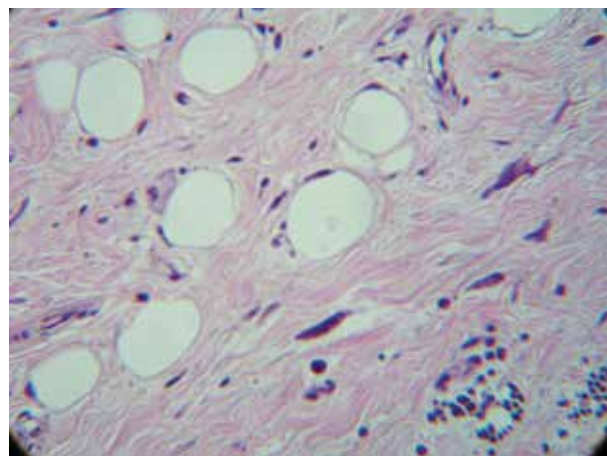


Figura 2. Microscópicamente, se identifican lipoblastos típicos (en el centro de la imagen), entremezclados con células pleomórficas fusiformes (hematoxilina & eosina, 40x).

El resultado histopatológico fue de liposarcoma desdiferenciado del cordón espermático (**Figuras 1 y 2**).

El seguimiento se realizó en el Centro Oncológico Toluca, sin evidencia hasta el momento de actividad tumoral a distancia, por lo que se mantiene en vigilancia.

■ DISCUSIÓN

El liposarcoma ocupa únicamente el 7% de las tumores paratesticulares. Se presenta con mayor frecuencia en hombres de 40 años principalmente. De acuerdo a la Organización Mundial de la Salud se clasifica en: a) bien diferenciado, que incluye como subtipos adipocítico y esclerosante e inflamatorio, b) desdiferenciado, c) mixoide, d) células redondas y, e) pleomórfico.^{1,5}

Normalmente, se presenta como una masa inguinoescrotal dolorosa de lento crecimiento.^{1,2,5,6}

El ultrasonido es la modalidad que se utiliza para evaluar los tumores paratesticulares. La ultrasonografía muestra lesiones sólidas, hiperecoicas, heterogéneas separadas del testículo, comparadas con los lipomas benignos que generalmente son pequeños y homogéneos.^{7,8}

El diagnóstico definitivo se hace a través del reporte histológico y aún así puede confundirse con otras entidades, siendo en estos casos necesaria la inmunohistoquímica.^{7,8}

El tratamiento inicial temprano debe ser resección amplia de los tejidos blandos circundantes y orquiectomía radical, el papel de la radioterapia aún es incierto. Coleman y colaboradores describieron una serie de 47 pacientes con sarcoma de cordón espermático en su mayoría liposarcomas, el pronóstico es menos favorable en pacientes quienes tuvieron márgenes quirúrgicos positivos. El grado en que se encuentra el tumor, el tamaño y el uso de radioterapia adyuvante no modificaron la supervivencia, pero si disminuyeron la recidiva local.^{5,6}

■ CONCLUSIÓN

Los liposarcomas desdiferenciados se caracterizan por células atípicas con núcleo hipercromático, lipoblastos

y septos fibrosos, que lo distinguen de los lipomas benignos. Este tipo de tumor puede presentar una gran variedad de patrones histológicos, el más común es el mixofibrosarcoma de grado medio, tiende a ser localizado en el cordón espermático.

El liposarcoma desdiferenciado tiene un peor pronóstico a comparación de los bien diferenciados, pero son menos agresivos que los sarcomas de alto grado. La recidiva local puede presentarse en el escroto, región inguinal y pelvis. Los márgenes positivos en la zona inguinal, el grado nuclear y el grado de diferenciación, se asocian con mayor riesgo de recurrencia o progresión. La supervivencia global a los cinco años es del 70%, la media de supervivencia es de 36 meses. De acuerdo con las series publicadas, el 19.4% de los casos sufre recidiva local, el 11.1% metástasis a distancia y 5.5% afectación pélvica.⁵⁻⁸

■ CONFLICTO DE INTERESES

Los autores declaran no tener ningún conflicto de intereses.

■ FINANCIAMIENTO

Los autores no recibieron patrocinio para llevar a cabo este artículo.

REFERENCIAS

1. Vázquez-Lavista LG, Pérez-Pruna C, Flores-Balcázar CH, et al. Spermatic Cord Liposarcoma: a diagnosis challenge. *Hernia* 2006;10(2):195-197.
2. Patel NG, Rajagopalan A, Shrotri NS. Scrotal liposarcoma - a rare extratesticular tumour. *JRSM Short Rep* 2011;2(12):93.
3. Kosuda S, Wahl RL, Grossman HB. Demonstration of recurrent dedifferentiated liposarcoma of the spermatic cord by PET. *Ann Nucl Med* 1997;11(3):263-266.
4. Abid AF. Liposarcoma of spermatic cord. *Saudi J Kidney Dis Transpl* 2011;22(6):1205-1207.
5. Domşa I, Olinici CD, Crişan D. Spermatic cord mixed liposarcoma case report and review of the literature. *Rom J Morphol Embryol* 2008;49(1):105-109.
6. Coleman J, Brennan MF, Alektiar K, et al. Adult spermatic cord sarcomas. Management and results. *Ann Surg Oncol* 2003;10(6):669-675.
7. CJ Tan, BVM Dasari, J Smyth, et al. Liposarcoma of the spermatic cord: report of two cases. *Ann R Coll Surg Engl* 2012;94(1):e10-12.
8. García-Fadrique G, Morán Pascual E, Morales Solchaga G, et al. Liposarcoma desdiferenciado de alto grado del cordón espermático. *Actas Urol Esp* 2010;34(8):737-739.