

# Carcinoma convencional de células renales con áreas sarcomatoides en ectopia renal simple. Reporte de caso

Solares-Sánchez Mario Emmanuel,<sup>1</sup> Cortés-Flores Ana Olívia,<sup>1</sup> Cano-Valdez Ana María,<sup>2</sup> Martínez-Cervera Pedro Fernando,<sup>1</sup> Jiménez-Ríos Miguel Ángel.<sup>3</sup>



## ■ RESUMEN

La ectopia congénita simple se refiere a un riñón bajo que no ascendió normalmente, y que puede situarse en el borde de la pelvis o dentro de la misma. Estos riñones usualmente reciben su flujo sanguíneo de los vasos adyacentes y su uréter es corto. Los pacientes permanecen asintomáticos hasta la edad adulta, momento en que se manifiesta como infección urinaria, urolitiasis, masa o dolor abdominal.

Paciente masculino de 39 años de edad, con antecedente de dos meses con dolor en flanco derecho irradiado hacia hipogastrio. Se le realizó un ultrasonido abdominal en el que se encontró ausencia del riñón derecho en su topografía normal, y un tumor sólido de ecogenicidad heterogénea. La tomografía reportó ausencia del riñón derecho en posición anatómica y una masa a nivel pélvico de aspecto sólido de 12 x 10 cm. Se decidió tratamiento quirúrgico paliativo, por lo que el paciente fue sometido a laparotomía exploradora; se encontraron los siguientes hallazgos: riñón derecho en localización pélvica a nivel retroperitoneal, con tumor dependiente del polo superior de aproximadamente 12 x 10 cm.

## ■ ABSTRACT

*Congenital simple ectopia refers to a low-situated kidney that did not ascend normally and that can be located either at the edge of or within the pelvis. This type of kidney usually receives its blood flow from adjacent vessels and has a short ureter. Patients remain asymptomatic until adulthood, when they present with urinary infection, urolithiasis, and abdominal mass or pain.*

*A 39-year-old man had a 2-month history of pain in the right flank that irradiated to the hypogastrium. Abdominal ultrasound revealed the absence of the right kidney at its normal topography and a solid tumor with heterogeneous echogenicity. Tomography scan reported the absence of the right kidney in its anatomic position and a solid 12 x 10 cm mass at the pelvic level. Palliative surgical treatment was decided upon and the patient underwent exploratory laparotomy resulting in the following findings: right kidney located at the retroperitoneal pelvic level with a tumor of approximately 12 x 10 cm that was dependent on the upper pole.*

*The anomalies of renal fusion and ectopia associated with cancer are rare clinical situations and thus represent a*

1 Departamento de Urología, Instituto Nacional de Cancerología, México D.F., México.

2 Departamento de Patología, Instituto Nacional de Cancerología, México D.F., México.

3 Jefe del Departamento de Urología, Instituto Nacional de Cancerología, México D.F., México.

*Correspondencia:* Dr. Miguel Angel Jiménez Ríos. Av. San Fernando 22, Colonia Sección 16, Delegación Tlalpan, C.P. 14080, México D.F., México. Teléfono: 5628 0400, ext: 378. Fax: 5655 1693. Correo electrónico: mjimenezr@incan.edu.mx

Las anomalías de la fusión y de ectopia renal asociados a cáncer son situaciones clínicas raras, por lo que representa un reto diagnóstico y terapéutico. El tipo histológico más común reportado en estos casos es el carcinoma convencional de células renales, sin tener una incidencia mayor que la población general. La nefrectomía radical se recomienda como la principal opción terapéutica, aunque el abordaje laparoscópico puede considerarse como una opción.

**Palabras clave:** Carcinoma renal, sarcomatoide, ectopia renal, tratamiento, México.

*diagnostic and therapeutic challenge. The most common histologic type reported in these cases is conventional renal cell carcinoma, but with no greater incidence than that found in the general population. Radical nephrectomy is recommended as the main therapeutic option and a laparoscopic approach can also be considered.*

**Keywords:** Renal carcinoma, sarcomatoid, renal ectopia, treatment, Mexico.



## ■ INTRODUCCIÓN

Con frecuencia, la ectopia congénita simple se refiere a un riñón bajo que no ascendió normalmente, y que puede situarse en el borde de la pelvis o dentro de la misma. Es una entidad poco frecuente, con incidencia de 1 en 900 nacidos vivos; en productos de autopsias se reporta 1/3 000 de localización pélvica, 90% de los casos se reporta como ectopia renal cruzada.<sup>1,2</sup>

Estos riñones usualmente reciben su flujo sanguíneo de los vasos adyacentes y su uréter es corto. Los pacientes permanecen asintomáticos hasta la edad adulta, momento en que se manifiesta como infección urinaria, urolitiasis, masa o dolor abdominal, lo cual confunde el diagnóstico con patología del tracto gastrointestinal, su diagnóstico se realiza mediante métodos de imagen como la urografía excretora que revela su localización.

El carcinoma renal asociado a ectopia es aún más raro, por lo que representa un reto diagnóstico y terapéutico. A continuación, presentamos un caso que consideramos importante debido a su baja incidencia e histología de mal pronóstico.

## ■ PRESENTACIÓN DEL CASO

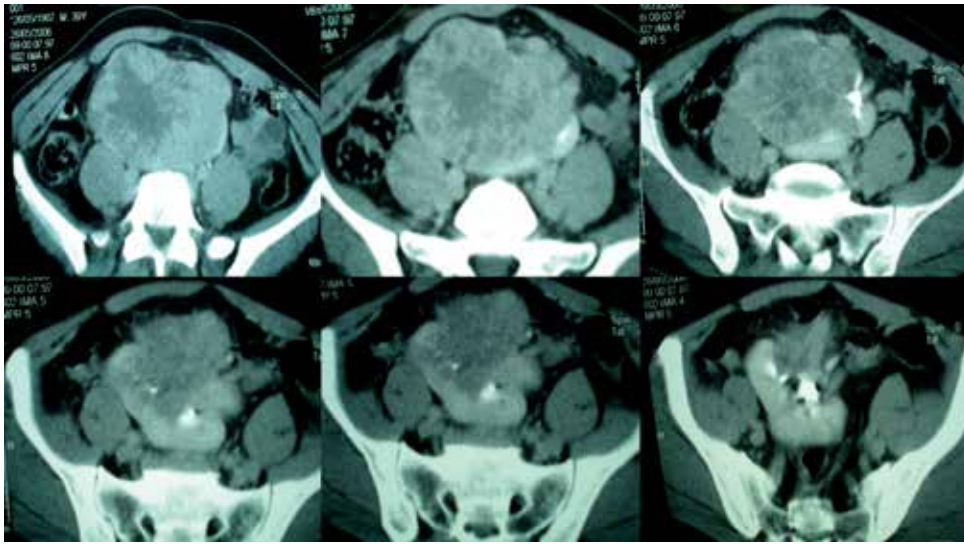
Paciente masculino de 39 años de edad, con antecedente de dos meses con dolor en flanco derecho irradiado hacia hipogastrio, aumento paulatino de intensidad (hasta requerir analgésicos opioides), mal control del dolor, el cual se acompañaba de hematuria macroscópica total con coágulos. Asimismo, presentaba hiporexia, saciedad temprana posprandial, astenia y adinamia. Acudió al médico, éste le solicitó tomografía axial computarizada (TAC) abdominopélvica, que reportó una tumoración pélvica, motivo por el cual fue referido a nuestro Hospital.

A su ingreso, lo encontramos con Karnofsky del 80% en la exploración física, signos vitales normales y una masa abdominal de 15 x 12 cm, que abarcaba desde el flanco derecho y mesogastrio hasta la fosa ilíaca derecha, móvil, sumamente dolorosa a la palpación, de consistencia firme. Se le realizó un ultrasonido abdominal en el que se encontró ausencia del riñón derecho en su topografía normal y un tumor sólido de ecogenicidad heterogénea de 11 x 8 cm, que hacia su porción inferior se continuaba con una imagen correspondiente a un riñón ectópico pélvico derecho. La TAC reportó ausencia del riñón derecho en posición anatómica y una masa a nivel pélvico de aspecto sólido de 12 x 10 cm (reforzada con el medio de contraste), con una zona central hipodensa sugerente de necrosis, dependiente de riñón derecho ectópico localizado en pelvis (**Figura 1**). La telerradiografía y la TAC de tórax mostraron evidencia de enfermedad metastásica bilateral.

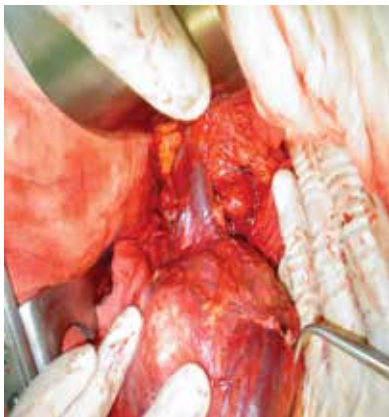Se decidió tratamiento quirúrgico paliativo, por lo que el paciente fue sometido a laparotomía exploradora y se encontraron los siguientes hallazgos: riñón derecho en localización pélvica a nivel retroperitoneal, con tumor dependiente del polo superior de aproximadamente 12 x 10 cm, multilobulado, con adherencias firmes hacia el peritoneo visceral y con vasos de neoformación. La arteria renal se originaba de la arteria ilíaca común, mientras que la vena renal desembocaba directamente a la vena cava, además presentaba un conglomerado ganglionar paracaval de aproximadamente 3 cm (**Figura 2**).

## HALLAZGOS PATOLÓGICOS

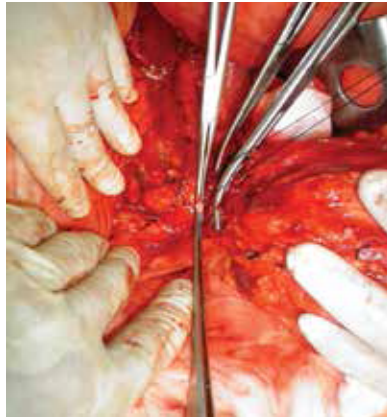
En la pieza quirúrgica se identificó una neoplasia de 14 x 9 cm, localizada en el polo superior. La lesión mostraba superficie lobulada e infiltraba el seno renal



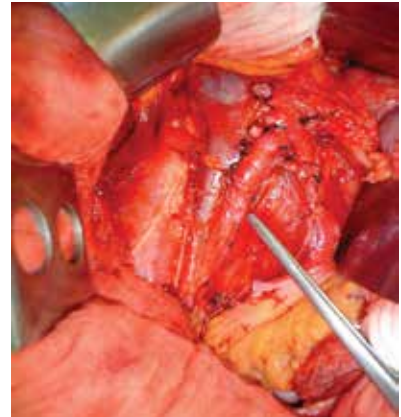**Figura 1.** Tomografía con medio de contraste intravenoso, en el que se observa ectopia renal derecha simple a nivel pélvico, con tumor que se extiende desde la porción media hasta el polo superior, que refuerza con el medio de contraste intravenoso y con un centro hipodenso en relación a necrosis tumoral.



**A**



**B**



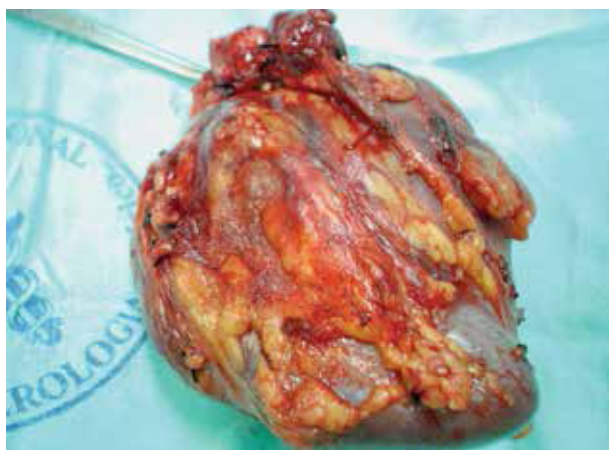
**C**

**Figura 2.** **A)** Se muestra como la vena renal derecha drenaba directamente en la vena cava, **B)** mientras que la arteria renal se originaba de la arteria iliaca común derecha. **C)** Se evidencia el lecho quirúrgico posterior a la nefrectomía.

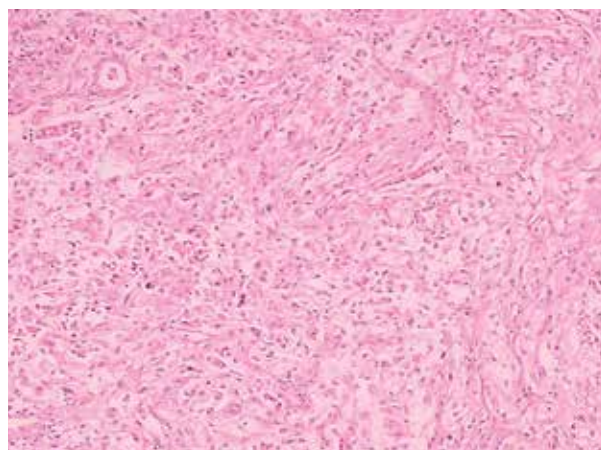
(Figura 3). La superficie de corte era heterogénea, color amarillo ocre con zonas de hemorragia y necrosis. En los cortes histológicos se observó que la neoplasia estaba conformada por células poligonales de citoplasma amplio eosinófilo pálido o claro, y núcleo oval de localización central (Figura 4). Estaban agrupadas en nidos sólidos separados por septos fibroconectivos y una red de abundantes vasos ramificados de paredes

delgadas. Se observó transición con áreas de células fusiformes y pleomórficas de núcleos con tamaño variable, lobulados e hipercromáticos (aproximadamente 30% del tumor). También se encontraron áreas de necrosis y frecuentes figuras de mitosis (Figura 5). Se comprobó infiltración al tejido adiposo del seno renal y metástasis en dos ganglios linfáticos paracavales (Figura 6).

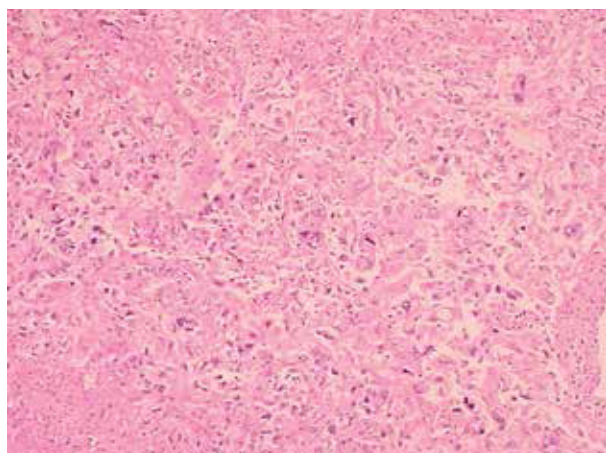




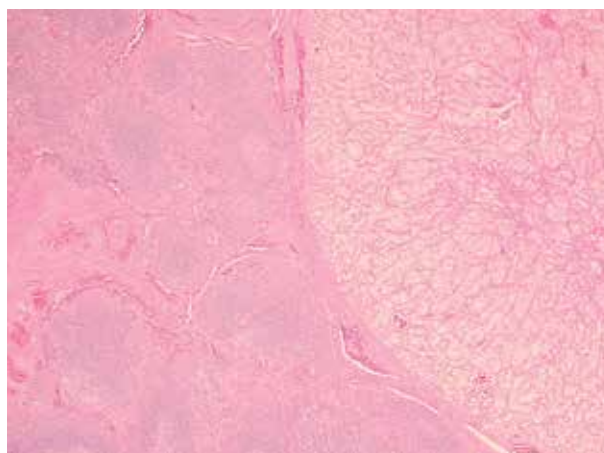
**Figura 3.** Imagen macroscópica de tumor dependiente del polo superior y porción media del riñón, con tejido renal normal a nivel del polo inferior.



**Figura 4.** Corte histológico de la neoplasia a mediano aumento. La neoplasia está constituida por células poligonales con citoplasma claro y granular, agrupadas en nidos separados por septos vascularizados (hematoxilina & eosina, 100x).



**Figura 5.** La neoplasia mostraba zonas menos diferenciadas, con células pleomórficas poco cohesivas y áreas de necrosis. Los núcleos son hiper cromáticos, con nucléolos aparentes y frecuentes figuras de mitosis (hematoxilina & eosina, 100x).



**Figura 6.** Ganglio linfático con metástasis de carcinoma de células renales. Se observa tejido linfático residual (izquierda) y nódulo parenquimatoso conformado por nidos de células claras separados por septos fibrovasculares (hematoxilina & eosina, 40x).

## ■ DISCUSIÓN

La ectopia renal es una entidad tan rara que es más común diagnosticarla en autopsias que en la práctica clínica. Su incidencia es de 1 en 1 000 autopsias; en estudios de escrutinio es de 1 en 5 000 -la mayoría asintomáticos-, solamente 1 en 10 000 pacientes presentan sintomatología.<sup>3</sup>

Las anomalías de la fusión y de ectopia renal asociadas a cáncer son situaciones clínicas raras. Se reportan

200 casos de riñón en herradura con cáncer renal, sin embargo, la ectopia renal cruzada asociada a cáncer es aún menos frecuente.<sup>4-7</sup>

Existe un informe de ectopia renal adquirida, asociada a quiste gigante que desplazaba el riñón a una posición ectópica, con focos microscópicos de carcinoma reportados en el estudio histológico.<sup>8</sup> Nuestro caso es igualmente raro, ya que se trata de un cáncer asociado a ectopia renal congénita simple a nivel pélvico, del cual sólo encontramos un informe en la literatura médica mundial.<sup>9</sup>

Los pacientes se presentan asintomáticos hasta la cuarta o quinta década de la vida, edad en la cual presentan infección urinaria, litiasis o dolor abdominal que suelen confundirse con patología del tracto gastrointestinal. No obstante, la ectopia renal puede descubrirse de manera incidental a través de la realización de estudios de imagen solicitados por otro motivo.

Nuestro paciente cursó asintomático por 39 años como se reporta en la literatura médica, hasta que debió con dolor intenso, que no mejoró ni con la administración de analgésicos opioides. Por ello, creemos que dicho dolor se asociaba a necrosis del tumor, evidenciada en la TAC.

El tipo histológico más comúnmente reportado en estos casos, es el carcinoma convencional de células renales, sin tener una incidencia mayor que la población general. Nuestro paciente presentaba áreas con patrón sarcomatoide, lo que le confiere un mal pronóstico. Cuando hay riñón en herradura, se recomienda la angiografía sola o en combinación con la TAC multicorte,<sup>10</sup> con el fin de planear la cirugía.

En la revisión bibliográfica, encontramos que la nefrectomía radical se recomienda como la principal opción terapéutica. Asimismo, el abordaje laparoscópico puede considerarse como una opción viable.<sup>11,12</sup> En nuestro caso, llevamos a cabo una nefrectomía radical paliativa por abordaje transperitoneal, dado que no se controlaba el dolor.

## ■ CONFLICTO DE INTERESES

Los autores declaran no tener ningún conflicto de intereses.

## ■ FINANCIAMIENTO

Los autores no recibieron patrocinio para llevar a cabo este artículo.

## REFERENCIAS

1. Malek R, Kelalis P, Burke E. Ectopic kidney in children and frequency of association with other malformations. *Mayo Clin Proc* 1971;46(7):461-467.
2. Bauer S. Anomalies of the kidney and ureteropelvic junction. In: Walsh P, Retik A, Vaughan D, et al (editors). *Campbell's Urology*. Philadelphia: WB Saunders; 1997. p. 1719.
3. Guarino N, Tadini B, Camardi P, et al. The incidence of associated urological abnormalities in children with renal ectopia. *J Urol* 2004;172(4 Pt 2):1757-1759.
4. Aguilera T, Del Valle S, Martin G, et al. Renal cell carcinoma in crossed fused renal ectopia. *Actas Urol Esp* 2005;29(10):993-996.
5. Stimac G, Dimanovski J, Ruzic B, et al. Tumors in kidney fusion anomalies report of five cases and review of the literature. *Scand J Urol Nephrol* 2004;38(6):485-489.
6. Bolton D, Bowsher W, Costello A. Renal cell carcinoma in both moieties of crossed fused ectopia. *Aust N Z J Surg* 1993;63(8):662-663.
7. Kubricht WS, Henderson R, Bundrick W, et al. Renal cell carcinoma in an intrathoracic kidney: radiographic findings and surgical considerations. *South Med J* 1999;92(6):628-629.
8. Swierzewski S, Flood H, Grossman H. Acquired crossed renal ectopia secondary to a giant renal cyst. *Urology* 1994;43(3):382-385.
9. Fischer M, Carlsson A, Drachenberg D, et al. Renal cell carcinoma in a pelvic kidney. *BJU International* 1999;83:514.
10. Janoff D, Hazard J, Parra R. Renal cell carcinoma in cross renal ectopia with fusion: diagnosis and operative planning by multidetector three-dimensional computed tomography. *Urology* 2004;64(1):152-153.
11. Tsunoe H, Yasumasu T, Tanaka M, et al. Resection of an L-shaped kidney with renal cell carcinoma using a microwave tissue coagulator. *Int J Urol* 2001;8(8):459-462.
12. Andersen R, Van Savage J. Laparoscopic nephrectomy of the lower kidney for crossed fused ectopia. *J Urol* 2000;163(6):1902-1903.