



Azoospermia en varón infértil con polimorfismo heterocromático 46,XY,9qh+

Gómez-Regalado F, Gallo-Ochoa M, Vargas-Martínez F, Monterrosas-Minnuti CA, Almanzor-González OE, Camarena-Romero SA

Resumen

ANTECEDENTES: la infertilidad es la incapacidad para conseguir el embarazo en la pareja sexualmente activa, sin anticoncepción, en el lapso de un año. Las alteraciones numéricas, como trisomías, o estructurales, como inversiones o translocaciones tienen una presentación poco común. En la población general pueden ocurrir alrededor de 0.4% de alteraciones cromosómicas, numéricas o estructurales. En pacientes con concentración menor de 10 millones de espermatozoides esta frecuencia aumenta, incluso, a 10 veces (4%) por lo que deberá tomarse en cuenta en el tratamiento de pacientes infértiles con oligozoospermia severa y azoospermia. Los polimorfismos no tienen repercusión en el fenotipo; sin embargo, se han asociado con pobre espermatogénesis e infertilidad masculina. La mayor parte se manifiestan como oligozoospermia severa y escasos como azoospermia.

CASO CLÍNICO: se comunica un polimorfismo heterocromático 46 XY 9qh+ en un paciente masculino de 38 años de edad, con azoospermia como causa de infertilidad primaria, confirmada mediante cariotipo.

PALABRAS CLAVE: polimorfismo, azoospermia, infertilidad.

Rev Mex Urol. 2017 may;77(3):207-212.

Azoospermia in an infertile male with heterochromatic polymorphism 46,XY,9qh+

Gómez-Regalado F, Gallo-Ochoa M, Vargas-Martínez F, Monterrosas-Minnuti CA, Almanzor-González OE, Camarena-Romero SA

Abstract

BACKGROUND: Infertility is the incapacity over one year to achieve pregnancy in the sexually active couple not using contraception. Numerical or trisomy alterations, or structural anomalies, such as inversions or translocations, are rare. Chromosomal alterations, either numerical or structural, occur in about 0.4% of the general population. There is a 10-fold increase (4%) in the frequency of chromosomal al-

Servicio de Urología, Hospital Civil de Guadalajara
Fray Antonio Alcalde, Universidad de Guadalajara.
Guadalajara, Jalisco.

Recibido: diciembre 2016

Aceptado: abril 2017

Correspondencia

Francisco Gómez Regalado
f_gore_87@hotmail.com

Este artículo debe citarse como

Gómez-Regalado F, Gallo-Ochoa M, Vargas-Martínez F, Monterrosas-Minnuti CA, Almanzor-González OE, Camarena-Romero SA. Azoospermia en varón infértil con polimorfismo heterocromático 46,XY,9qh+. Rev Mex Urol. 2017 mayo;77(3):207-212.

terations in patients with concentrations under 10 million spermatozoa, which should be considered in the management approach to infertile patients with severe oligospermia or azoospermia. Polymorphisms do not impact the phenotype, but they have been associated with poor spermatogenesis and male infertility. The majority of patients with the 46,XY,9qh+ karyotype present with severe oligospermia and very few with azoospermia.

CLINICAL CASE: A 38-year-old man with the heterochromatic polymorphism variant 46,XY,9qh+ presented with azoospermia as the primary cause of infertility, confirmed through karyotype analysis.

KEY WORDS: Polymorphism; Azoospermia; Infertility

Servicio de Urología, Hospital Civil de Guadalajara Fray Antonio Alcalde, Universidad de Guadalajara. Guadalajara, Jalisco.

Correspondence

Francisco Gómez Regalado
f_gore_87@hotmail.com

ANTECEDENTES

La infertilidad se define como la imposibilidad de lograr un embarazo en la pareja sexualmente activa, sin algún método anticonceptivo, en el lapso de un año. Alrededor de 25% de las parejas no consiguen un embarazo en el primer año, solo 15% busca tratamiento médico para la infertilidad y menos de 5% permanecen sin hijos. La infertilidad no distingue sexo, afecta a hombres y mujeres por igual. En las parejas que no logran un embarazo, 50% se debe al factor masculino.¹ La fertilidad masculina puede disminuir por anomalías urogenitales congénitas o adquiridas, infecciones en el aparato genital, temperatura escrotal elevada (varicocele), alteraciones endocrinas, anomalías genéticas y factores inmunológicos.¹ En 30-45% de los casos no se encuentra algún factor asociado con valores alterados en el seminograma (infertilidad masculina idiopática).² Entre los factores implicados en el pronóstico de infertilidad se encuentran: edad y situación de fertilidad de la pareja femenina, duración de la infertilidad, infertilidad primaria o secundaria, y resultados en el análisis del espermatozoides. La edad de la mujer y la disminución de la reserva ovárica es la variable individual más importante, pues influye directamente el resultado de la reproducción

espontánea o asistida. Comparada con una mujer de 25 años de edad, el potencial de fertilidad se reduce a 50% a los 35 años, a 25% a los 38 años y menos de 5% en mayores de 40 años.³

Los procedimientos diagnósticos en el hombre infértil deben incluir: historia clínica y reproductiva detallada, examen físico y seminograma, seguido de una segunda muestra. La historia clínica y reproductiva debe enfocarse en los factores de riesgo o conductas que afectan la fertilidad como: enfermedades sistémicas, antecedente de quimioterapia o radioterapia, abuso del consumo de alcohol, exposición a agentes tóxicos gonadales e ingestión de esteroides anabólicos. También debe investigarse el antecedente de infertilidad en la familia, malformaciones o abortos recientes; duración de la infertilidad, hijos con la pareja actual o anterior; libido alterada, reducción del volumen de eyaculado, disfunción eréctil, frecuencia y duración del coito; orquitis, traumatismo testicular, cirugía inguinal, varicocele o criptorquidia; enfermedades de transmisión sexual, prostatitis, prostatovesiculitis o infecciones urogenitales recurrentes. El examen físico debe incluir la evaluación de los caracteres secundarios como: distribución del vello, proporción corporal, análisis de la voz y ginecomastia. En



relación con la exploración genital: examen del pene y ubicación del meato uretral, medición del volumen testicular con orquidómetro de Prader, palpación de los testículos y epidídimos; evaluación de la consistencia de quistes, exploración de los conductos deferentes para identificar ausencia total o parcial, palpación del escroto y el cordón espermático para identificar varicocele, y tacto rectal. El examen del semen es decisivo para diagnosticar y definir la severidad del factor masculino. En caso de encontrar anomalías en los parámetros del seminograma (**Cuadro 1**) deberá realizarse un nuevo estudio.⁴

El seminograma es poco efectivo para predecir el embarazo; la evaluación de la integridad del ADN espermático, mediante la prueba de fragmentación, es un indicador predictivo confiable para conseguir un embarazo espontáneo.⁵

Las anomalías del cariotipo ocurren en 0.4% de la población general y pueden afectar el número o la estructura de los cromosomas, sobre todo durante la meiosis. Los individuos con menos de 10 millones de espermatozoides por mililitro tienen 10 veces más (4%) posibilidades de tener alguna anomalía estructural autosómica que la población general. En los

Cuadro 1. Nomenclatura relacionada con las alteraciones seminales, según la OMS (2010).^{4,6}

Oligozoospermia	Concentración de espermatozoides <math><15 \times 10^6/\text{mL}</math>; concentración total <math><39 \times 10^6/\text{mL}</math>
Astenozoospermia	Motilidad progresiva <math><32\%</math>
Teratozoospermia	Morfología normal <math><4\%</math>
Oligoastenoteratozoospermia	Alteración en los tres parámetros
Azoospermia	Sin espermatozoides en la eyaculación
Criptozoospermia	Espermatozoides ausentes en la preparación en fresco, pero presentes en el sedimento centrifugado
Leucospermia	>math>1 \times 10^6</math> leucocitos

varones con oligozoospermia severa (menos de 5 millones espermatozoides por mililitro), la frecuencia de anomalías aumenta de 7-8%, mientras que en los hombres con azoospermia no obstructiva alcanzan valores más elevados.⁴

La OMS define la azoospermia como “una muestra centrifugada sin espermatozoides en el sedimento”. La Asociación Americana de Urología tiene una definición más detallada: “ausencia de espermatozoides luego de centrifugar a 3000 x g durante 15 minutos y después del examen del sedimento”.⁶

La atención médica del paciente con azoospermia debe incluir la diferenciación entre azoospermia secretora *versus* obstructiva. En la primera, la disfunción testicular es la causa más frecuente de deficiencia en la espermatogénesis, que se manifiesta como oligoastenoteratozoospermia o azoospermia y su causa es congénita o adquirida. Las causas congénitas son: anorquia, disgenesia testicular o criptorquidia, tumor testicular y anomalías genéticas en el cariotipo o pérdida del cromosoma Y. Entre las adquiridas se encuentran: traumatismo o torsión testicular, procesos posinflamatorios (sobre todo orquitis por parotiditis), factores exógenos (consumo de medicamentos o fármacos citotóxicos; radiación, calor), enfermedades sistémicas (cirrosis hepática, daño renal), varicocele, cirugías que afectan la vascularidad testicular y, posteriormente, causan atrofia. Además, existen causas idiopáticas. Los datos característicos de la exploración física sugieren un volumen testicular menor de 15 mL, concentraciones elevadas de FSH y cifras dentro de límites inferiores normales o concentraciones bajas de testosterona. La azoospermia obstructiva se refiere a la ausencia de espermatozoides y sus precursores en el semen u orina después de la eyaculación, secundaria a la obstrucción de los epidídimos o conductos eyaculadores.

La obstrucción del conducto seminal debe sospecharse en pacientes con azoospermia u oligozoospermia, con un volumen testicular y concentraciones normales de FSH. Las causas congénitas se relacionan con: agenesia del epidídimo, ausencia unilateral o bilateral de los conductos deferentes, quistes utriculares o müllerianos, síndrome de Young, entre otras. También puede manifestarse como formas adquiridas: obstrucción del epidídimo por infección o cirugía previa, obstrucción de los conductos deferentes (infección, vasectomía y hernioplastia inguinal) o de los eyaculadores (infección, resección transuretral de próstata).²

CASO CLÍNICO

Paciente de 38 años de edad, que acudió a consulta con su pareja por infertilidad primaria de cuatro años de evolución. Entre sus antecedentes personales de importancia refirió tabaquismo (10 cigarrillos al día) de 14 años a la fecha. Inicio de la vida sexual activa a los 19 años de edad, 5 parejas sexuales, negó infecciones de transmisión sexual; su pareja actual tiene 30 años de edad, sin antecedentes de importancia; valoración ginecológica sin alteración hormonal ni anatómica, no ha tenido hijos con otra pareja. Con su pareja actual lleva cinco años de convivencia, en control con anticonceptivos orales durante el primer año como método de planificación familiar, posteriormente los suspendieron en busca de embarazo; sin embargo, luego de cuatro años no lo han conseguido. Al interrogatorio refirió frecuencia de relaciones sexuales de 4/7, con duración aproximada de 15 minutos; se le aplicó el cuestionario IIEF-5, del que se obtuvo un puntaje de 25. No se encontraron alteraciones en la exploración física; el volumen testicular fue de 18 cc cada uno. Las indicaciones médicas iniciales al paciente incluyeron: seminograma con el siguiente reporte: abstinencia sexual de 5 días, hora de emisión de la muestra seminal 8:20, hora de recepción 8:23, hora de proceso

8:35, licuefacción durante 15 minutos, color blanco grisáceo, aspecto transparente, filancia (viscosidad) negativa, volumen de 4 mL, pH de 7; espermatozoides/mL = 0 y por volumen de eyaculado = 0; motilidad inicial: progresiva rápida, progresiva lenta, no progresiva, inmóviles y vitalidad de 0; motilidad después de 3 horas: progresiva rápida, progresiva lenta, no progresiva, inmóviles, y vitalidad, morfología normal y anormal de 0, respectivamente. Una semana después se realizó un segundo seminograma que reportó: días de abstinencia 5, hora de emisión de la muestra seminal 9:25, hora de recepción 9:28, hora de proceso 9:38, licuefacción 13 minutos, color blanco grisáceo, aspecto transparente, filancia (viscosidad) negativa, volumen de 2.7 mL, pH de 7; espermatozoides/mL = 0 y por volumen eyaculado = 0; motilidad inicial: progresiva rápida, progresiva lenta, no progresiva, inmóviles y vitalidad de 0; motilidad después de 3 horas: progresiva rápida, progresiva lenta, no progresiva, inmóviles y vitalidad, morfología normal y anormal de 0, respectivamente. Posteriormente se solicitaron estudios complementarios como: bioquímica seminal con citrato de 71 mMol, fructosa de 48 mMol, a-glucosidasa de 38 mU; concentración de LH 7.8 mU/mL, FSH 17.2 mU/mL y testosterona total 2.58 ng/mL. Con los valores obtenidos en la bioquímica seminal se descartó el diagnóstico de azoospermia obstructiva, por lo que se solicitaron pruebas de micropérdidas del cromosoma Y, sin reporte de alteraciones. Por último, el cariotipo con muestra de sangre periférica reportó (análisis de 25 células con técnica de bandeado GTG) complemento cromosómico de 46,XY,9qh+(Figura 1).

DISCUSIÓN

Los polimorfismos heterocromáticos no ejercen ningún efecto en el fenotipo;⁷ sin embargo, se ha demostrado un efecto significativo en la espermatogénesis.⁸ La heterocromatina se localiza en el centrómero y sus funciones se asocian con

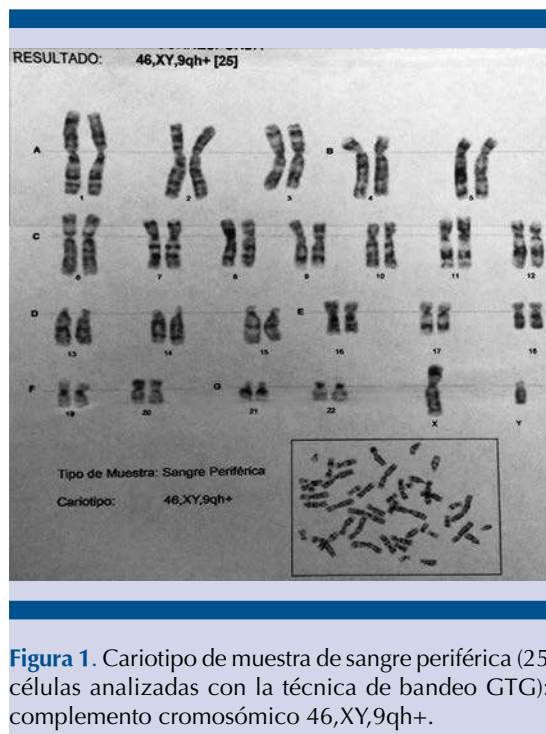


Figura 1. Cariotipo de muestra de sangre periférica (25 células analizadas con la técnica de bandeado GTG); complemento cromosómico 46,XY,9qh+.

la unión del eje y el movimiento de los cromosomas, además de participar en el apareamiento meiótico y la regulación de la cohesión entre hermanas cromátides. Cuando la variación de la cromatina ocurre en esta región, causa defectos en la función del centrómero y en el ensamble de cinetocoros, dificulta el apareamiento de los cromosomas homólogos y repercute en la división celular. Estas son las principales causas que afectan la formación del gameto.⁹

Los polimorfismos suelen ocurrir en el brazo largo de los cromosomas 1, 9 y 16, y en la heterocromatina distal del cromosoma Y.⁸ De acuerdo con un estudio brasileño, efectuado en 143 sujetos con azoospermia no obstructiva y oligozoospermia severa, se estimó una incidencia en pacientes infértiles de 8.3%, además de evidenciar 1 (0.69%) caso con cariotipo 46,XY,9qh+, similar al reportado en nuestro estudio.¹⁰ El polimorfismo heterocromático 46,XY,9qh+ con azoospermia es una alteración

excepcional. Un estudio citogenético que evaluó 392 varones infértiles reportó alguna variación cromosómica en 47 (11.9%) casos, de los cuales 8 (2%) reportaron el polimorfismo 46,XY,9qh+.¹¹

Aún se discute la influencia de los polimorfismos y el antecedente obstétrico improductivo. Entre las causas de aborto espontáneo, 65% ocurren por alteraciones inmunológicas, 6% por anomalías cromosómicas, 5% por factores hormonales, 1% por causas anatómicas y 23% idiopáticas.¹² Rajangam y su grupo señalan que el polimorfismo no repercute significativamente con el aumento de la incidencia de abortos espontáneos, malformaciones genéticas ni muertes neonatales.¹³ Sin embargo, De la Fuente-Cortés (2009) y sus colaboradores demostraron una incidencia de 7.6% de anomalías cromosómicas y 51.2% de polimorfismos, con alteración del cariotipo 46,XY,9qh+ en solo 5.7% de los casos. Los autores concluyeron que es necesario el análisis de cromosomas en las parejas con mal antecedente obstétrico para establecer su adecuado tratamiento.¹⁴ También debe solicitarse la determinación del cariotipo en pacientes con menos de 10 millones de espermatozoides/mL¹⁵ y microdelecciones del cromosoma Y, principalmente en quienes tienen menos de 5 millones/mL.¹⁶

Se ha investigado la repercusión de este tipo de polimorfismos en la fertilización *in vitro*. El estudio de Hong, efectuado en 1,671 parejas con cromosomas normales *versus* polimorfismos, reportó que no existen diferencias significativas en el número de embarazos, ni en los índices de aborto prematuro asociados con polimorfismos en la transferencia de embriones mediante FIV o ICSI.⁷ En las parejas con polimorfismos cromosómicos, en quienes el varón es el afectado y tienen antecedente fallido de FIV, se sugiere realizar ICSI, debido a que ofrece mayor índice de fertilización.¹⁷

En los pacientes con azoospermia no obstructiva debe obtenerse una muestra espermática para

fertilización mediante aspiración con aguja fina, TESE (extracción de esperma testicular con técnica convencional) o micro-TESE (extracción de esperma mediante microdissección testicular). En estos pacientes, los túbulos seminíferos son usualmente heterogéneos en función y estructura. La técnica de TESE convencional es incapaz de diferenciar las áreas específicas del testículo con producción espermática; por tanto, se obtienen muestras al azar del tejido testicular, que resulta en una tasa de menor éxito. La micro-TESE tiene la ventaja de identificar directamente, mediante microscopía, los túbulos seminíferos con células germinativas y la espermatogénesis activa, por lo que los índices de recuperación de espermatozoides es superior.^{18,19}

Después de nuestra revisión, concluimos que los polimorfismos tienen gran repercusión en la espermatogénesis y no en el fenotipo. La mayoría de los pacientes con alteración en el cariotipo 46,XY,9qh+ padece oligozoospermia severa y muy pocos azoospermia. Con base en estos conceptos, la técnica de micro-TESE + FIV-ICSI representa la mejor opción de tratamiento de fertilidad en estos pacientes, pues se asocia con índices más altos de fertilización.

Financiamiento

Los autores no recibieron ningún patrocinio para poder reportar el caso y publicarlo.

Conflicto de intereses

Los autores declaran no tener conflicto de intereses.

REFERENCIAS

- Catherine SL, Chinnaswamy P, Mahalingam K. cytogenetic analysis of male infertility. *IOSR J Pharm Biol Sci* 2015;10(6):15-21.
- Jungwirth A, Giwercman A, Tournaye H, et al. European Association of Urology Guidelines on Male Infertility: The 2012 Update 2012;62:324-332.
- Rowe T. Fertility and a woman's age. *J Reprod Med* 2006;51:157-163.
- Krausz C. Male infertility: pathogenesis and clinical diagnosis. *Best Pract Res Clin Endocrinol Metab* 2011;25:271-285.
- Bungum M, Bungum L, Lynch KF, et al. Spermatozoa DNA damage measured by sperm chromatin structure assay (SCSA) and birth characteristics in children conceived by IVF and ICSI. *Asian J Androl* 2011;13:68-75.
- Aziz N. The importance of semen analysis in the context of azoospermia. *Clinics (Sao Paulo)* 2013;68:35-38.
- Mattei M, Luciani J. Heterochromatin, from chromosome to protein. *Atlas of genetics and cytogenetics in oncology and hematology*. 2003;2:284-299.
- Madon P, Athalye A, Parikh F. Polymorphic variants on chromosomes probably play a significant role in infertility. *Reprod Biomed Online* 2005;11:726-732.
- Hong Y, Zhou Y, Tao J, et al. Do polymorphic variants of chromosomes affect the outcome of in vitro fertilization and embryo transfer treatment?. *Hum Reprod*. 2011;26:933-940.
- Mafra FA, Christofolini DM, Bianco B, Gava MM, et al. Chromosomal and molecular abnormalities in a group of Brazilian infertile men with severe oligozoospermia or non-obstructive azoospermia attending an infertility service. *Int Braz J Urol* 2011;37: 244-251.
- Cristofolini DM, Mafra FA, Neto RP, et al. Correlation between chromosomal variants and male infertility in a population of Brazilian infertile men. *Reproductive Sys Sexual Disord* 2012;1:1-6.
- Coulam CB. Epidemiology of recurrent spontaneous abortion. *Am J Reprod Immunol* 1991;26:23-27.
- Rajangam S, Tilak P, Aruna N, et al. Karyotyping and counseling in bad obstetric history and infertility. *Iran J Reprod Med* 2007;5:7-12.
- De la Fuente-Cortés B, Cerda-Flores R, Dávila Rodríguez M. Chromosomal abnormalities and polymorphic variants in couples with repeated miscarriage in Mexico. *Reprod Biomed Online*. 2009;18:543-548.
- Vincent MC, Daudin M, De MP, Massat G, et al. Cytogenetic investigations of infertile men with low sperm counts: a 25-year experience. *J Androl* 2002;23:18-22.
- Simoni M, Bakker E, Krausz C. EAA/EMQN best practice guidelines for molecular diagnosis of Y-chromosomal microdeletions. State of the art 2004. *Int J Androl* 2004;27:240-9.
- Liang J, Zhang Y, Yu Y. Effect of chromosomal polymorphisms of different genders on fertilization rate of fresh IVF-ICSI embryo transfer cycles. *Reprod Biomed Online* 2014;29:436-444.
- Dabaja A, Schlegel P. Microdissection testicular sperm extraction: an update. *Asian J Androl*. 2013;15:35-39.
- Franco G, Scarselli F, Casciani V, et al. A novel stepwise micro-TESE approach in non obstructive azoospermia. *BMC Urology* 2016;16-20.