



Cistitis enfisematosa. Reporte de un caso

Martínez-López HI,¹ Flores-Palacios JO,² Ricardez-Espinoza AA,² Jiménez-López LA²

Resumen

ANTECEDENTES: La cistitis enfisematosa es una alteración poco frecuente que se caracteriza por la presencia de gas en la pared vesical, provocada por la infección de bacterias aeróbicas. Afecta predominantemente al sexo femenino y pacientes con diabetes mellitus. El cuadro clínico es variable.

CASO CLÍNICO: Paciente masculino de 77 años de edad, con antecedente de diabetes mellitus descontrolada. Acudió al servicio de Urgencias con dolor abdominal difuso, de predominio en el hipogastrio, acompañado de picos febriles no cuantificados. El examen físico evidenció abdomen blando y depresible, con dolor a la palpación profunda en el hipogastrio, sin datos de irritación peritoneal; no se palparon masas, ni visceromegalias. Los estudios de laboratorio reportaron leucocitosis con desviación a la izquierda; el sedimento urinario se encontró alterado, con piuria, hematuria y bacteriuria. La tomografía computada mostró engrosamiento difuso y gas en la pared vesical. Se inició tratamiento con imipenem y colocación de una sonda uretral. El paciente tuvo evolución clínica favorable y curación del proceso infeccioso.

CONCLUSIÓN: Los pacientes con cistitis enfisematosa requieren tratamiento inicial conservador e inmediato, con drenaje urinario y prescripción de antibióticos específicos. El procedimiento quirúrgico se reserva para pacientes que no reaccionan al tratamiento médico.

PALABRAS CLAVE: Cistitis enfisematosa; pared vesical; infección bacteriana; piuria; bacteriuria.

Rev Mex Urol. 2018 Jan-Feb;78(1):44-50.

Emphysematous cystitis: A case report

Martínez-López HI,¹ Flores-Palacios JO,² Ricardez-Espinoza AA,² Jiménez-López LA²

Abstract

BACKGROUND: Emphysematous cystitis is a rare pathology that is characterized by the presence of gas in the bladder wall caused by aerobic bacterial infection. It predominates in women and patients with diabetes mellitus, and its clinical symptoms vary.

CLINICAL CASE: A 77-year-old man with a past medical history of uncontrolled diabetes mellitus came to the emergency department

¹ Residente de Urología.

² Adscrito al servicio de Urología.

Unidad Médica de Alta Especialidad 189, delegación Veracruz Norte, Centro Médico Nacional Lic. Adolfo Ruíz Cortines, Instituto Mexicano del Seguro Social.

Recibido: marzo 2017

Aceptado: diciembre 2017

Correspondencia

Dr. Héctor Iván Martínez López
hector.mtz.lpz25@gmail.com

Este artículo debe citarse como

Martínez-López HI, Flores-Palacios JO, Ricardez-Espinoza AA, Jiménez-López LA. Cistitis enfisematosa. Reporte de un caso. Rev Mex Urol. 2018 ene-feb;78(1):44-50.

DOI: <https://doi.org/10.24245/revmexurol.v78i1.1318>



with diffuse abdominal pain in the hypogastrium, accompanied with unmeasured fever peaks. Physical examination revealed a soft, nonrigid abdomen. Deep palpation produced pain in the hypogastrium, there were no signs of peritoneal irritation, and no masses or visceromegaly were palpated. Laboratory work-up results showed leukocytosis with left shift, altered urinary sediment, pyuria, hematuria, and bacteriuria. Computed tomography identified diffuse thickening of the bladder wall and the presence of gas. Management was begun with imipenem and urethral catheter placement. The patient showed clinical improvement and the infectious process was resolved.

CONCLUSION: Emphysematous cystitis requires immediate, initially conservative management through a urinary drain and adequate and specific antibiotic therapy. Surgical management is reserved for those patients that do not respond to medical treatment.

KEYWORDS: Emphysematous cystitis; Bladder wall; Bacterial infection; Pyuria; Bacteriuria.

ANTECEDENTES

La cistitis enfisematosa es una infección poco frecuente y con baja incidencia en la vía urinaria inferior. Hasta la fecha se han reportado menos de 150 casos en la bibliografía. Se caracteriza por la colonización de bacterias aerobias en la pared vesical y en los tejidos blandos perivesicales. La coexistencia de aire en el conducto urinario puede originarse por procedimientos como: instrumentación, formación de fístulas en vísceras huecas, infarto de tejidos con necrosis o infección. Es una enfermedad potencialmente mortal, que requiere intervención temprana y tratamiento oportuno.¹

Esta alteración suele afectar con mayor frecuencia a mujeres que hombres (2:1) y la mayoría de los casos publicados se asocia con diabetes mellitus. Otros factores relacionados con este padecimiento incluyen: pacientes con infecciones urinarias crónicas, colocación de catéteres uretrales, obstrucción de las vías urinarias a su

salida, vejiga neurogénica y predisposición a infecciones urinarias complicadas. Los pacientes pueden manifestar diferentes signos y síntomas, con diagnóstico incidental mediante estudios de imagen abdominal, hasta casos de sepsis grave.² La enfermedad aparece en pacientes inmunodeprimidos o con obstrucción de la vía urinaria y predomina en mujeres de edad avanzada.³

Más de dos tercios de los casos se originan por bacterias aerobias gramnegativas formadoras de gas. *Escherichia coli* es el microorganismo aislado con mayor frecuencia; sin embargo, algunos reportes señalan *Klebsiella pneumoniae*, *Clostridium perfringens* o *Enterobacter spp.*² y en casos excepcionales se han encontrado *Candida albicans* y *Candida tropicalis*.⁴

CASO CLÍNICO

Paciente masculino de 77 años de edad, que ingresó al servicio de Urgencias por dolor abdominal difuso en el hipogastrio. Entre sus

antecedentes médicos refirió: diabetes mellitus descontrolada e hipertensión arterial sistémica de larga evolución, en tratamiento con metoprolol. No reportó antecedentes quirúrgicos de importancia para el padecimiento actual. Inició su padecimiento con dolor abdominal difuso, de predominio en el hipogastrio, de una semana de evolución, concomitante con picos febriles no cuantificados, astenia, anorexia y adinamia. Al interrogatorio refirió datos de disuria, hematuria macroscópica de moderada intensidad y neu-maturia. El examen físico evidenció abdomen blando y depresible, con dolor a la palpación profunda en el hipogastrio, sin datos de irritación peritoneal; no se palparon masas ni visceromegalias; tampoco se registraron datos de globo vesical.

Los estudios de laboratorio reportaron leucocitosis con desviación a la izquierda y concentración de azoados ligeramente elevada (**Cuadro 1**).

Cuadro 1. Reportes de laboratorio

Biometría hemática y química sanguínea	
Hemoglobina	12 g/dL
Hematocrito	29.4%
Leucocitos	13.2
Neutrófilos	73.5%
Creatinina	1.8 mg/dL
Urea	137 mg/dL
BUN	64 mg/dL
Glucosa	478 mg/dL
Examen de orina	
Color	Rojizo
Aspecto	Turbio (+++)
Proteínas	+++
Leucocitos	> 50
Eritrocitos	Abundantes
Glucosa	++
Nitritos	+
Bilirrubina	Negativo
Urocultivo	
Bacilo gramnegativo (<i>E. coli</i>)	Más de 100,000 unidades formadoras de colonias (UFC) Sensible a imipenem

Los estudios de gabinete revelaron gas en la pared vesical. La radiografía simple de abdomen evidenció un halo hipodenso perivesical (**Figura 1**) y la tomografía computada de abdomen y pelvis simple (**Figura 2**) reportó engrosamiento difuso y con gas en la pared vesical, además de moderada cantidad intravesical de gas, sin evidencia de abscesos ni colecciones perivesicales (**Figura 3**).

El tratamiento consistió en la colocación de una sonda transuretral de tres vías, con cistoclisis por

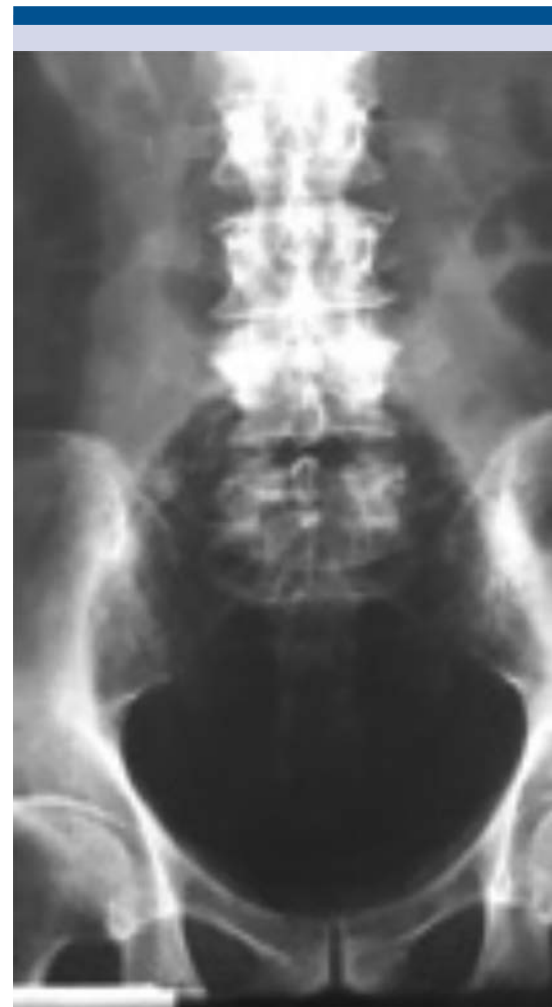


Figura 1. Radiografía simple de pelvis que evidencia un halo hipodenso perivesical.

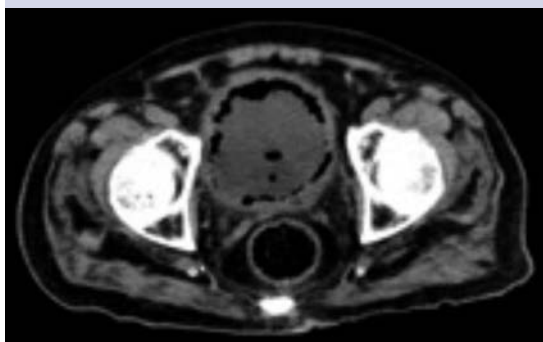

Figura 2. TAC que demuestra abundante gas en la pared vesical.

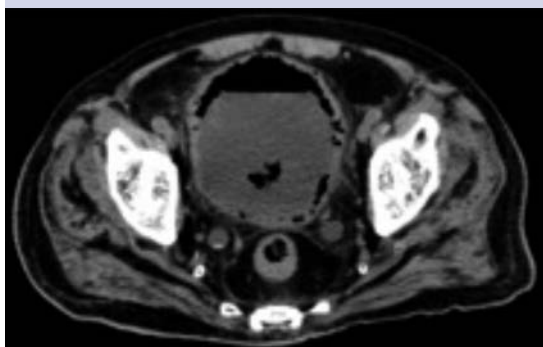

Figura 3. TAC que reporta moderado gas intravesical.

24 horas, de la que drenó piuria, con abundante sedimento y datos de neumaturia. Se inició esquema de antibióticos con imipenem y control metabólico de la diabetes mellitus.

Al quinto día de estancia hospitalaria se llevó a cabo un estudio de control radiográfico, sin evidencia de gas en la pared vesical (**Figura 4**). La evolución del paciente fue satisfactoria, egresando al séptimo día, sin reporte de infección, con condición estable y seguimiento en la consulta externa por el departamento de Urología.

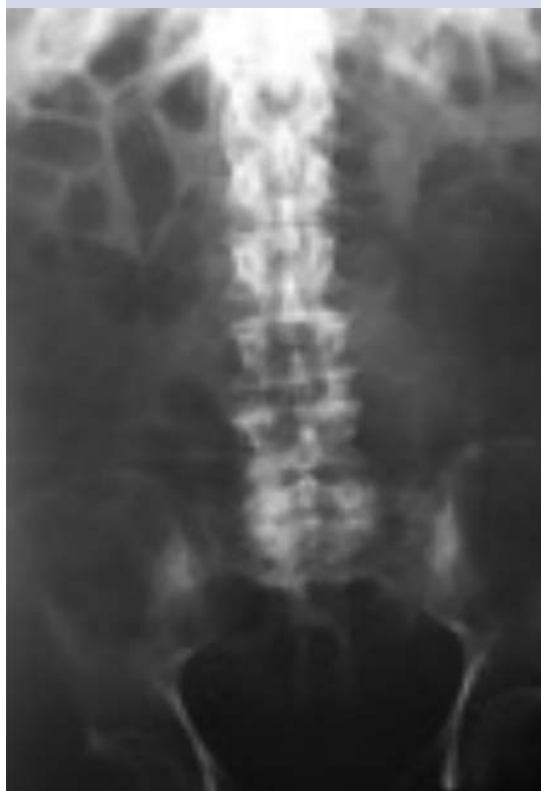

Figura 4. Radiografía de control sin evidencia de gas en la pared vesical. Curación de la cistitis enfisematosa.

DISCUSIÓN

La cistitis enfisematosa es una infección poco frecuente y potencialmente mortal,² identificada por primera vez en 1882 por Keyes.⁵ En 1888 Eisenlohr realizó el primer reporte de la enfermedad y Bailey la definió en 1961.⁶ La principal característica de la cistitis enfisematosa es la producción de gas en la pared y la luz vesical, debido a los microorganismos que ascienden por la vía urinaria inferior. *E. coli* y *Klebsiella pneumoniae* se han descrito como agentes causales en 58-60 y 18-21% de los casos, respectivamente; también se ha reportado la detección de *Proteus*, *Staphylococcus*, *Entero-*

*bacter, Clostridium y Candida.*² En nuestro caso clínico, *E. coli* fue el único agente identificado.

Los mecanismos implicados en la coexistencia de aire en la pared vesical aún se desconocen; sin embargo, la patogénesis incluye microorganismos de fermentación urinaria y glucosa en los tejidos, que producen ácido y dióxido de carbono incapaz de transportarse o eliminarse, debido a la obstrucción inflamatoria de las vías urinarias.

El gas acumulado aumenta la presión intravesical, lo que provoca infartos en tejidos adyacentes, creando un círculo vicioso cuando la barrera de transporte de gas empeora.^{7,8}

La concentración de albúmina urinaria puede funcionar como sustrato para la fermentación en pacientes no diabéticos; la afectación vascular y el deterioro del catabolismo de los tejidos urinarios también puede originar la producción de gas.⁹ La cistitis enfisematosa es común en mujeres de mediana edad con diabetes (64%) y en pacientes inmunodeprimidos.¹⁰

Las infecciones graves, como la cistitis o pielonefritis enfisematosas, gangrena de Fournier, o litiasis coraliforme, se asocian con diabetes mellitus en 60% de los casos.^{2,11} La edad avanzada, sexo femenino, anomalías estructurales o funcionales de la vía urinaria, colocación de catéter urinario a largo plazo, infección urinaria crónica, cistitis hemorrágica, alcoholismo o procedimientos invasivos también representan factores asociados con cistitis enfisematosa.^{2,10,12}

La cistitis enfisematosa se ha reportado en pacientes con cáncer colorrectal, gástrico, de mama, ovario, melanomas, incluso en neoplasias hematológicas malignas.^{10,12-14} Sin embargo, en la mayoría de los casos se relaciona con otro tipo de causas, como algún procedimiento quirúrgico reciente^{10,12,14} o tratamiento prolongado con esteroides.¹³⁻¹⁵

El tratamiento específico y oportuno de la cistitis enfisematosa reduce la tasa de mortalidad general de 7-10%;² sin embargo, aumenta a 80% cuando el diagnóstico se retrasa y aparecen complicaciones. El diagnóstico y tratamiento de la cistitis enfisematosa debe establecerse rápidamente, con la finalidad no generar secuelas a largo plazo.^{2,10,16}

El cuadro clínico de la cistitis enfisematosa varía ampliamente. Casi 7% de los casos cursan asintomáticos y se diagnostican de manera fortuita. Los síntomas inespecíficos pueden confundirse con infecciones urinarias y más de 10% de los pacientes experimenta septicemia grave.^{10,17}

Los signos y síntomas iniciales incluyen: fiebre, dolor abdominal con extensión a las extremidades, síntomas irritativos al miccionar, hematuria, neumatúria y piuria. Los pacientes con enfermedad grave y con complicaciones sufren perforación vesical, septicemia, síndrome de estrés respiratorio agudo o coagulopatía intravascular diseminada.¹⁰

La citología de sangre y la química sanguínea son estudios que pueden revelar un alto recuento de leucocitos, concentraciones bajas de hemo-globina y elevadas de proteína C reactiva. Entre los estudios de imagen la radiografía simple de abdomen es altamente sensible para detectar aire dentro de la pared vesical.¹⁰

El diagnóstico radiológico de cistitis enfisematosa se establece con la detección de gas dentro de la pared de la vejiga.¹⁸ Las burbujas de gas pueden dirigirse a la vejiga, dando una apariencia de "collar de perlas".¹⁹ En nuestro caso, la acumulación de gas fue observada, principalmente, en la pared vesical. En algunos pacientes con cistitis enfisematosa es excepcional la acumulación de gas intraluminal.



Los hallazgos ecográficos más importantes comprenden: pared de la vejiga engrosada, focos de aumento de la ecogenicidad intramural y sombra acústica (una característica común de las burbujas de gas).²⁰ Cuando estos datos no son evidentes o existen dudas al respecto, puede solicitarse una tomografía computada, con la finalidad de revelar la ubicación de gas dentro de la pared, en la luz o en los tejidos extravesciales. Las características típicas de la TAC incluyen bolsas de gas en el interior y alrededor de la pared de la vejiga.¹⁸

En el caso aquí reportado, la TAC reveló una pared irregular de la vejiga, con abundante cantidad de gas intramural, incluso su formación y acumulación de gas en la pared vesical. La TAC también puede confirmar la coexistencia, extensión y evolución de la cistitis enfisematosa. El diagnóstico y seguimiento cistoscópicos pueden establecer el estado de salud de la vía urinaria del paciente, además de evaluar el riesgo de perforación vesical.^{10,21}

El diagnóstico diferencial de cistitis enfisematosa se establece con fístula vaginal o vesicoentérica, aire dentro de la vía urinaria debido a algún procedimiento quirúrgico, tejido infartado o necrótico, y perforación intestinal.^{2,22}

El tratamiento conservador es eficaz en 80% los casos y consiste en control estricto de la glucemia, colocación de un catéter urinario y administración de antibióticos.² Sólo 9% de los pacientes evolucionan satisfactoriamente con antibióticos por vía oral; por tanto, está justificada la administración empírica de antibióticos de amplio espectro combinados por vía intravenosa.¹⁰ Los pacientes con deterioro o infecciones necrotizantes severas de la pared vesical pueden requerir procedimientos quirúrgicos como: cistectomía parcial o total, drenaje y desbridamiento quirúrgico (en caso de diagnosticar un absceso fuera de la vejiga).

Algunos estudios señalan que la nefrectomía se asocia con pielonefritis enfisematosa. El pronóstico de los pacientes diagnosticados y tratados oportunamente suele ser bueno. La mortalidad por cistitis enfisematosa es de 7%, incluso en quienes padecen o se asocia con pielonefritis enfisematosa se eleva de 20-50%.²³

Aunque la cistitis enfisematosa es una enfermedad poco frecuente, supone un alto índice de sospecha y confirmación mediante estudios de imagen, para de esta manera establecer el diagnóstico y tratamiento oportunos, así como una buena evolución.

En el paciente de este estudio, el descontrol glucémico crónico representó un factor importante a corregir, pues se encontraba lejos de las metas establecidas por la Asociación Americana de Diabetes (ADA), cuya recomendación es mantener concentraciones de Hb1Ac menores de 7%, para reducir las complicaciones microvasculares y neuropáticas sin hipoglucemia.²⁴

El tratamiento adecuado con antibióticos intravenosos, el alivio de la obstrucción y del drenaje urinario, y el control de procesos subyacentes como la hiperglucemia son importantes para una intervención exitosa.

CONCLUSIONES

La cistitis enfisematosa es una infección vesical poco frecuente, provocada por microorganismos productores de gas, potencialmente mortal, difícil de diagnosticar en pacientes inmunodeprimidos, con diabetes o en quienes reciben corticosteroides por periodo prolongado. Las manifestaciones son variables y se requiere un alto índice de sospecha para establecer el diagnóstico correcto. El diagnóstico suele establecerse mediante estudios radiográficos, durante la cistoscopia o algún procedimiento quirúrgico, pero es importante considerar esta

alteración en pacientes con diabetes mellitus. El diagnóstico y tratamiento oportunos mejoran el pronóstico de los pacientes. Aun así, se trata de una enfermedad grave que puede generar complicaciones severas. El pronóstico varía de una recuperación completa o en casos graves la muerte, por lo que el resultado exitoso depende del diagnóstico temprano y tratamiento oportuno.

En nuestro caso, el diagnóstico oportuno y tratamiento apropiado se asociaron con un pronóstico favorable: asumimos que la colocación de la sonda transuretral de tres vías con cistoclasia (debido a la abundante piuria) y el tratamiento específico fueron importantes para la recuperación del paciente. Por lo tanto, debe tenerse en cuenta este padecimiento en pacientes geriátricos y diabéticos, así como brindar un tratamiento conservador con antibióticos, cateterización de la vejiga y estricto control glucémico para obtener un resultado exitoso.

REFERENCIAS

- Patel NP, Lavengood RW, Fernandes M, et al. Gas-forming infections in genitourinary tract. *Urology* 1992;39:341-5.
- Thomas AA, Lane BR, et al. Emphysematous cystitis: a review of 135 cases. *BJU Int* 2007;100:17-20.
- Grupper M, Kravtsov A, Potasman I. Emphysematous cystitis. Illustrative case report and review of the literature. *Medicine (Baltimore)* 2007;86:47-53.
- Comiter CV, McDonald M, Minton J, Yalla SV. Fungal bezoar and bladder rupture secondary to candida tropicalis. *Urology* 1996;47:439-41.
- Keyes EL. Pneumo-uria. *Med News*. 1882;41:675-8.
- Bailey H. Cystitis emphysematosa; 19 cases with intraluminal and interstitial collections of gas. *Am J Roentgenol Radium Ther Nucl Med* 1961;86:850-862.
- González-Martín V, Rodrigo E, Arias M, Lastra P. Cistitis emfisematosa en un trasplantado renal. *Nefrología* 2008;28(1):110-111.
- Huang JJ, Chen KW, Ruaan MK. Mixed acid fermentation of glucose as a mechanism of emphysematous urinary tract infection. *J Urol* 1991;146(1):148-151.
- Hawtrey CE, Williams JJ, Schmidt JD. Cystitis emphysematosa. *Urology* 1974;3(5):612-614.
- Hashimoto T, Namiki K, Tanaka A, Shimodaira K, Gondo T, Tachibana M. Emphysematous cystitis following a transrectal needle guided biopsy of the prostate. *BMC Infect Dis* 2012;12:322.
- Kelesidis T, Osman S, Tsiodras S. Emphysematous cystitis in the absence of known risk factors: an unusual clinical entity. *South Med J* 2009;102(9):942-946.
- Fujii T, Sutoh T, Morita H, Katoh T, et al. Emphysematous cystitis after surgery for rectal cancer. *Am Surg* 2012;78(9):E441-E442.
- Greene MH. Emphysematous cystitis due to *Clostridium perfringens* and *Candida albicans* in two patients with hematologic malignant conditions. *Cancer* 1992;70(11):2658-2663.
- Van Glabeke E, Obadia E, Dessolle L, Pallot JL, Marc F, Bacques O. Emphysematous cystitis complicating non-conservative total hysterectomy for ovarian cancer. *Prog Urol* 2004;14(2):221-223.
- Peychl L, Pomykal J, Hes O. Emphysematous cystitis due to *Clostridium perfringens*—a localized infection in a man with generalized melanoma. *Cesk Patol* 2005;41(3):107-110.
- Kumarhttp A, Turney JH, Brownjohn MA, McMahan MJ. Unusual bacterial infections of the urinary tract in diabetic patients—rare but frequently lethal. *Nephrol Dial Transplant* 2001;16(5):1062-1065.
- Chong SJ, Lim LB, Tan YM, Chow RK, Yip SK. Atypical presentations of emphysematous cystitis. *Surgeon* 2005;3(2):109-112.
- Quint HJ, Drach GW, Rappaport WD, et al. Emphysematous cystitis: a review of the spectrum of disease. *J Urol* 1992;147:134-7.
- O'Connor LA, De Guzman J. Emphysematous cystitis: a radiographic diagnosis. *Am J Emerg Med* 2001;19(3):211-3.
- Joseph RC, Amendola MA, Artze ME, et al. Genitourinary tract gas: imaging evaluation. *Radiographics* 1996;16:295-308.
- Grayson DE, Abbott RM, Levy AD, Sherman PM. Emphysematous infections of the abdomen and pelvis: a pictorial review. *Radiographics* 2002;22(3):543-561.
- Dutta P, Bhansali A, Singh SK, Gupta KL, et al. Presentation and outcome of emphysematous renal tract disease in patients with diabetes mellitus. *Urol Int* 2007;78(1):13-22.
- Srinivasan S, Teh HS, Clarke MJ. Clinics in diagnostic imaging (138). Emphysematous pyelitis. *Singapore Med J* 2012;53(3):214-217.
- American Diabetes Association. Standards of Medical Care in Diabetes 2013. *Diabetes Care* 2013;36(Suppl 1):S11-S66.