



Ganglioneuroma, an entity to be considered among incidental adrenal masses. Review of the literature and report of the first case of completely laparoscopic extraction in Mexico

Ganglioneuroma, una entidad a considerar en las masas adrenales incidentales. Revisión de la literatura y reporte del primer caso de extracción completamente laparoscópica en México

 Francisco Enrique García-Martínez,¹ Ariel Vázquez-Gálvez,² Juan Arriaga-Aguilar,² Alberto Blas-Reina,² Alfonso José Fernández-Carreño,² Esteban Peral.³

Abstract

Background: Ganglioneuromas are rare tumors that arise from the neural crest tissue, characterized by benign behavior and slow growth, located most frequently in the posterior mediastinum and rarely in the adrenal gland. Its diagnosis is generally incidental and asymptomatic.

Case report: A 56-year-old male, asymptomatic, who comes to assessment due to the finding of incidental adrenal mass in simple tomography, requested due to microscopic hematuria. Contrast tomography was performed, finding a left adrenal tumor of 4 cm diameter, with enhanced attenuation less than 20 HU. Metabolites of catecholamines in urine and blood within normal parameters. A laparoscopic adrenalectomy was performed. The histopathological study corresponds to adrenal Ganglioneuroma.

Discussion: The diagnosis of adrenal ganglioneuroma represents a diagnostic challenge, due to its silent clinical presentation, some authors suggest that the findings in contrast-enhanced tomography of a metabolically nonfunctioning adrenal mass with unenhanced attenuation less than 40 HU, and the presence of punctiform calcifications should suggest ganglioneuroma, however the differentiation between neural crest tumors is histopathological.

In the presence of an adrenal mass bigger than 4 cm, regardless of its behavior and clinical characteristics, surgical management is indicated, as it corresponds to the most appropriate diagnostic and treatment method.

Keywords:

Adrenal
ganglioneuroma,
adrenal incidentaloma,
adrenal tumor,
laparoscopic
adrenalectomy.

Correspondencia:

*Ariel Vázquez-Gálvez
Paseo San Miguel No. 49,
Col. Proyecto Río Sonora,
C.P. 83270, Hermosillo,
Sonora, México. Teléfono:
6621130166. Correo
electrónico: arielva43@
hotmail.com.

Citación: García-Martínez F.E., Vázquez-Gálvez A., Arriaga-Aguilar J., Blas-Reina A., Fernández-Carreño A. J., Peral E. Ganglioneuroma, una entidad a considerar en las masas adrenales incidentales. Revisión de la literatura y reporte del primer caso de extracción completamente laparoscópica en México. Rev. Mex. Urol. 2019;79(2):pp. 1-9.

¹ Instituto de Seguridad Social del Estado de México y Municipio, Centro Oncológico Estatal, Toluca, México.

² Hospital CIMA, Grupo Médico UMANO, Sonora, México.

³ Hospital CIMA, Sonora, México.

Recepción: 12 de octubre de 2018.

Aceptación: 20 de marzo de 2019.



Resumen

Antecedentes: Los ganglioneuromas son tumores muy poco frecuentes, de comportamiento benigno, que derivan de la cresta neural. Su diagnóstico es generalmente incidental y de presentación clínica silente. Se localizan con mayor frecuencia en el retroperitoneo y mediastino, rara vez presentándose en la glándula suprarrenal (1/1 000 000 en la población general).

Reporte de caso: Masculino de 56 años de edad, asintomático, quien es referido a valoración por hematuria microscópica. Al realizar Tomografía contrastada se encuentra tumoración suprarrenal izquierda de 4 cm, homogénea, con atenuación <20 UH a la administración de contraste intravenoso y lavado tumoral negativo. Los metabolitos de catecolaminas séricas y urinarias fueron normales. Se realizó adrenalectomía izquierda laparoscópica. El estudio histopatológico reporta proliferación de células fusiformes a nivel de la médula adrenal, células ganglionares maduras, que corresponde ganglioneuroma suprarrenal.

Discusión: Debido a su presentación clínica silente, el ganglioneuroma suprarrenal representa un reto diagnóstico. El hallazgo en tomografía de una masa suprarrenal metabólicamente no funcionante, con atenuación en la fase simple <40 UH, y presencia de calcificaciones puntiformes hace sospechar ganglioneuroma, sin embargo ya que comparte características predictoras de malignidad como es el caso de diámetro >4 cm y retardo en el lavado tumoral, el tratamiento terapéutico y diagnóstico más adecuado, es la adrenalectomía laparoscópica.

Palabras clave:

Ganglioneuroma
suprarrenal,
Incidentaloma
suprarrenal,
Tumoración adrenal,
adrenalectomía
laparoscópica.

Antecedentes

El ganglioneuroma es una tumoración benigna, de crecimiento lento, poco común, que deriva de la cresta neural, compuesta por células ganglionares maduras y células mesenquimales de Schwann.^(1,2) A pesar de su benignidad, hay casos documentados de transformación a schwannoma maligno y se ha asociado a tumores como el feocromocitoma.^(3,4) Pueden desarrollarse en cualquier región del plexo simpático paravertebral,⁽⁵⁾ localizándose con mayor frecuencia en el retroperitoneo (32-52%), seguido del me-

diastino (39-43%) y la región cervical (8-9%); rara vez presentándose en la glándula suprarrenal (15 al 30% del total de localización retroperitoneal), con una incidencia reportada 1/1 000 000 en la población general.^(2,6)

Su diagnóstico es incidental en la mayoría de los casos. Con el empleo sistemático de estudios de imagen como herramienta diagnóstica, se ha incrementado la frecuencia del diagnóstico de tumores incidentales adrenales.^(2,7) La prevalencia de lesiones incidentales suprarre-

nales es de 0.2% en pacientes jóvenes, 3% en la población mayor de 50 años y hasta de 7% después de los 70 años, de los cuales los Ganglioneuromas adrenales representan entre el 0-6% de los casos.^(2,8) Anteriormente se consideraba que la mayor prevalencia era en niños y adultos jóvenes entre 10-40 años,^(4,9) sin embargo, estudios más recientes, reportan que en EUA, China, Canadá y Grecia, la edad media de diagnóstico es de 31, 39.2, 49 y 50 años respectivamente.⁽¹⁰⁾ La distribución por sexos es similar en hombres y mujeres.⁽⁷⁾

A pesar de que generalmente son asintomáticos, de presentar síntomas, se relaciona con efecto de masa o actividad simpática debido a células secretoras en la tumoración.^(2,6) En su mayoría, los ganglioneuromas adrenales son hormonalmente inactivos, sin embargo, algunos de ellos son secretores, por lo que síntomas como hipertensión arterial, diarrea y virilización pueden desarrollarse del resultado de secreción hormonal mixta.^(2,5)

Debe diferenciarse del feocromocitoma mediante el estudio de catecolaminas y/o metanefrinas en orina y séricas, sin embargo, a pesar de la sensibilidad y especificidad de estos estudios, el diagnóstico definitivo es histopatológico.⁽⁸⁾

En la tomografía computada, se muestra como una masa redonda u ovalada, homogénea y bien circunscrita, ligeramente hipodensa, en ocasiones con calcificaciones puntiformes, que presenta atenuación en la fase simple <40 UH y no muestra realce o presenta un reforzamiento muy leve en la fase contrastada.^(3,5)

Sin embargo, basándose únicamente en estudios de imagen es prácticamente imposible diferenciar este tipo de lesiones de un adenoma adrenal, carcinoma adrenocortical o feocromocitoma.⁽⁸⁾

Presentación del caso

Masculino de 56 años de edad, con antecedente de dislipidemia, apendicectomía, circuncisión y urolitiasis. Quien acude a valoración por hallazgo de masa suprarrenal incidental en UROTAC simple, solicitada por hematuria microscópica. Al interrogatorio directo negó dolor abdominal, náuseas, vómitos, fiebre, síntomas urinarios, pérdida ponderal o hematuria macroscópica. Sin repercusión metabólica, hemodinámicamente normal y sin datos patológicos a la exploración física.

Se realizó tomografía contrastada, en la cual se reporta una tumoración sólida, localizada en la glándula suprarrenal izquierda, con diámetro de 4 cm (Imagen 1), redonda, homogénea, que presenta pequeña calcificación puntiforme, con un promedio de 30 UH en la fase simple (Imagen 2), mostrando pobre reforzamiento a la administración de medio de contraste intravenoso < 20 UH (Imagen 3) y persistencia de la captación del medio contraste mayor a 50% después de 15 min en la fase tardía, lo cual se traduce como lavado tumoral negativo, sugiriendo proceso neoplásico en la glándula suprarrenal; no se identificaron adenopatías en retroperitoneo ni lesiones sugestivas de metástasis. Los exámenes de laboratorio reportan cortisol de 9 µg/dl (normal <10 µg/dl), nivel de corticotropina <10 (normal <46 µg/dl). Metabolitos de catecolaminas en orina y séricas se encuentran dentro de parámetros normales. Debido al tamaño de la tumoración y el lavado tumoral negativo en la fase tomográfica de eliminación de medio de contraste, se decide realizar adrenalectomía izquierda, llevando a cabo resección completa de la tumoración por vía laparoscópica transperitoneal. La cirugía se realizó sin eventualidades, y el paciente

se egresó al segundo día posterior a cirugía por mejoría.

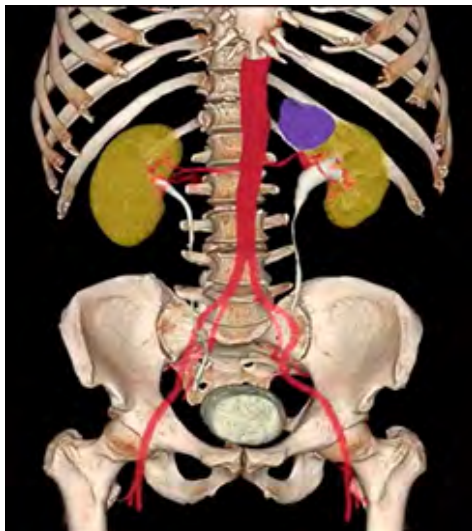

Imagen 1. Reconstrucción 3D de TAC, donde se aprecia tumoración suprarrenal izquierda (marcada de color azul).

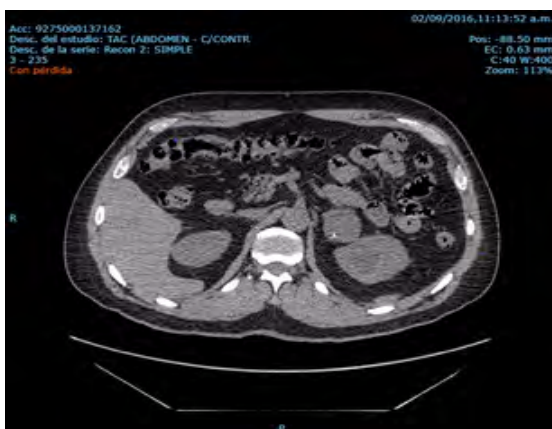

Imagen 2. Corte axial de tomografía simple, se aprecia tumoración suprarrenal izquierda con calcificación puntiforme (flecha).

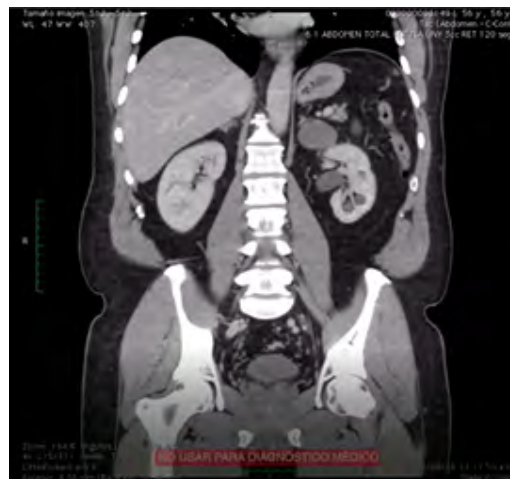

Imagen 3. Corte coronal de tomografía en fase contrastada, mostrando masa suprarrenal izquierda homogénea y bien circunscrita (flecha).

El estudio histopatológico reportó pieza quirúrgica macroscópica de aspecto nodular, cubierto de tejido adiposo, de 60 gr, con dimensiones 6.5 x 5.0 x 2.3 cm, en una de sus superficies se muestra trabeculada y de color amarillo, el resto de color liso grisáceo con áreas amarillentas, al corte se expone superficie homogénea y blanquecina; el aspecto microscópico (Imagen 4) reporta glándula suprarrenal con proliferación de células fusiformes a nivel de la médula adrenal, núcleos de cromatina fina, sin figuras mitóticas atípicas, inmersas en estroma fino, fibrilar y eosinófilo, con grupos de células ganglionares maduras, sin invasión capsular, lo cual corresponde a ganglioneuroma suprarrenal (6.5 x 5 cm).

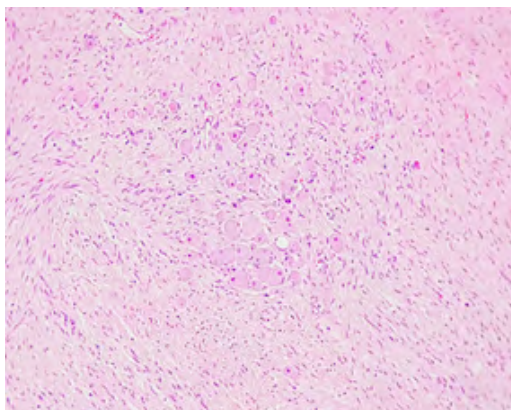


Imagen 4. Imagen microscópica de estudio histopatológico con proliferación de células fusiformes en la médula, núcleos de cromatina fina, sin figuras mitóticas atípicas, inmersas en estroma fino y eosinófilo, con grupos de células ganglionares maduras.

Discusión

Los ganglioneuromas (GN) son tumores derivados de la cresta neural, compuestos por células ganglionares maduras y células de Schwann, que se localizan en los ganglios simpáticos paravertebrales o en la médula adrenal.⁽⁷⁾ Se trata generalmente de un hallazgo incidental al realizar exámenes médicos de rutina, principalmente ultrasonido abdominal.⁽¹⁰⁾ A pesar de que habitualmente son masas asintomáticas, de presentar síntomas clínicos, suelen ser inespecíficos y variables de acuerdo a su localización, dentro de los cuales destacan hematuria, hipertensión o palpitaciones, sudoración, virilización, diarrea acuosa, síntomas respiratorios, dolor abdominal o lumbar por efecto de masa.^(7,11,12) No existe una relación directa entre el tamaño de la tumoración y el dolor abdominal o lumbar, ya que pacientes con tumoraciones de hasta 14 cm cursan asintomáticos y pacientes con lesiones de 3 cm se presentan con cuadros de dolor crónico.⁽¹⁰⁾ La diarrea se atribuye a la

producción de polipéptido intestinal vasoactivo por las células ganglionares del tumor.⁽¹²⁾ Los niveles de metanefrinas y catecolaminas séricas y urinarias generalmente son normales o con una elevación leve.⁽²⁾ En ocasiones presentan una clínica adrenérgica similar a la de los tumores cromafines maduros, particularmente cuando son tumores compuestos por células precursoras de los paraganglios (ganglioneuromas) y células cromafines maduras.⁽⁷⁾ Este tipo de tumoraciones, denominadas ganglioneuroma-feocromocitoma, son aún menos frecuentes, con predominio en el sexo masculino y mayor incidencia a partir de los 60 años, en los cuales, el componente feocromocitoma es de comportamiento benigno y comparte características en los estudios de imagen poco específicas al igual que el ganglioneuroma.⁽¹²⁾

Macroscópicamente, los ganglioneuromas adrenales, son tumores bien circunscritos y encapsulados, con tamaño variable, en promedio miden 8 cm, sin embargo, se han reportados casos con tumores de gran tamaño, alcanzando hasta 17 cm, en su diámetro mayor.^(7,8,10)

Su descripción microscópica consiste en una mezcla de células ganglionares y células de Schwann. Las células ganglionares pueden ser maduras, caracterizadas por citoplasma eosinófilo, compactas, con un único núcleo excéntrico y un nucléolo prominente ó dismórficas, con un núcleo picnótico único o múltiple. Este tipo de células varían en distribución y número, y pueden encontrarse dispersas. Es posible que contengan pigmento dorado o café granular fino. Las células de Schwann se encuentran envainando los procesos neuríticos y se organizan en pequeñas intersecciones de fascículos separados por estroma mixoide.⁽¹³⁾

En general pueden ser de dos tipos histológicos: maduros, en el cual todas las célu-

las ganglionares son maduras o en proceso de maduración, los cuales contienen colecciones dispersas de neuroblastos en diferenciación o células ganglionares en maduración. Pueden contener lóbulos de tejido adiposo maduro, especialmente en la periferia de la lesión, mastocitos, inflamación crónica y estroma con colágeno denso. Es permisible una variación leve en la celularidad, sin embargo, no debe contener atipia significativa, mitosis o necrosis.⁽¹³⁾

Existe una variedad llamada ganglioneuroma masculinizante, que consiste en una mezcla de ganglioneuroma y células de Leydig, en el cual, se encuentran presentes cristales de Reinke o racimos de células que semejan la corteza adrenal.⁽¹³⁾

Xie *et al.*, reportaron en 2018 una serie de 42 casos de ganglioneuroma adrenal en la población China, siendo 35 años la edad media del diagnóstico, como hallazgo incidental en el 66% de los pacientes y en el 23.8%, presentándose por dolor o discomfort abdominal y lumbar, con predominio en el sexo masculino (69%) vs femenino (31%).⁽¹⁰⁾

Shawa *et al.*, reportaron en 2014 una serie de 27 casos de ganglioneuromas adrenales, en la cual la edad media de diagnóstico fue de 31 años (7-64 años), con predominio en el sexo femenino (70%), de los cuales, una tercera parte cursaron con síntomas inespecíficos previo al diagnóstico, siendo el resto (63%) un hallazgo incidental, con una incidencia similar en ambas glándulas adrenales (52% lado derecho, 48% izquierdo).⁽¹¹⁾

En el ultrasonido abdominal se muestran como una masa hipo-ecoica, de bordes bien definidos y sin flujo arterial o sanguíneo.⁽¹⁰⁾

Las características tomográficas corresponden a una tumoración homogénea, bien circunscrita, con márgenes suaves, presencia

de calcificaciones puntiformes hasta en el 40% de los casos, con una densidad media de 32 UH (rango 25-46 UH) en la fase simple, y con una media de 40 UH en la fase venosa. En la fase tardía o de lavado tumoral, muestran incremento progresivo del reforzamiento, con una media de 66 UH (27-116 UH).⁽¹¹⁾

Bin *et al.*, puntualizaron que la homogeneidad de los ganglioneuromas adrenales en la tomografía, puede variar de una tumoración a otra, de acuerdo a la proporción de células ganglionares y células de Schwann.⁽¹⁴⁾

Se ha sugerido, que ante el hallazgo tomográfico de una masa suprarrenal, metabólicamente no funcionante, con atenuación en la fase simple menor a 40 UH, y presencia de calcificaciones punteadas, debe sospecharse ganglioneuroma.⁽¹⁾

El estudio radiológico de una masa adrenal incidental requiere de una valoración cuidadosa de los predictores de malignidad; en la tomografía contrastada, una lesión con más de 10 UH basales, con lavado absoluto del contraste menor de 50% después de 10 minutos, tiene una sensibilidad y especificidad de hasta 100% en la detección de lesiones malignas o tumores cromafines,⁽¹⁵⁾ así mismo, es importante considerar un tamaño >4 cm, necrosis, hemorragia intralesional, bordes irregulares, invasión local o infiltración periadrenal como indicativos de malignidad.^(7,16) De acuerdo al consenso del NIH (National Institute of Health), la incidencia de carcinoma cortical adrenal es de 2% para lesiones <4cm, 6% para tumores de 4-6 cm y 25% para tumores mayores de 6 cm.⁽¹⁶⁾

En la resonancia magnética, presentan una señal de intensidad baja (hipo-intensa) en T1 y heterogeneidad con intensidad alta (hiper-intensa) en T2, con un ligero reforzamiento en las imágenes posterior al contraste.^(4,11)

En los últimos años, se han publicado estudios sobre el papel discriminativo de la tomografía por emisión de positrones ligados a fluorodesoxiglucosa (PET-TC) para el diagnóstico de lesiones adrenocorticales malignas. Un estudio prospectivo de 77 pacientes con lesiones adrenocorticales confirmadas histológicamente, un ratio SUVmáx entre suprarrenal e hígado mostró una sensibilidad del 100% y especificidad del 88% para diferenciar adenomas de carcinomas adrenocorticales. Sin embargo, no se cuenta con características específicas que nos ayuden a distinguir los ganglioneuromas de otras lesiones adrenales.^(4,7)

La indicación quirúrgica para tumoraciones adrenales incidentales no funcionantes no está bien definida y depende del tamaño y las características radiológicas.^(5,16) En el caso de los ganglioneuromas, aparecen radiológicamente dentro del espectro de lesiones potencialmente malignas, tales como diámetro promedio >4 cm, atenuación en la tomografía simple mayor de 10 UH, lavado tumoral <50% a los 10 minutos, señal hiperintensa y heterogénea en T2 en la resonancia magnética.^(7,17) por lo cual, el tratamiento más adecuado consiste en la resección quirúrgica completa. Generalmente el pronóstico es excelente y no requiere de tratamiento adyuvante dada la benignidad de la lesión.⁽⁷⁾

La adrenalectomía laparoscópica, se ha convertido en el estándar de oro para el manejo de tumoraciones adrenales, siendo una técnica segura y reproducible,^(5,16) evitando la pérdida sanguínea considerable asociada a la cirugía abierta (>800 ml) y las fluctuaciones transoperatorias de presión arterial debido a la manipulación adrenal.⁽²⁾ Las guías de manejo de incidentalomas adrenales de la Sociedad Europea de Endocrinología (2016) sugieren el manejo

laparoscópico para lesiones de 6 cm o menores, inclusive con hallazgos radiológicos sugestivos de malignidad, pero sin evidencia de invasión local,⁽¹⁸⁾ sin embargo, se han reportado casos de resección de tumores adrenales de hasta 17 cm con seguridad por mínima invasión.^(10,19)

Ari *et al.*, en 2016 documentaron una serie de 58 casos de tumores adrenales tratados mediante adrenalectomía laparoscópica, en la cual reporta una media de diámetro de la tumoración de 5 cm (1-9 cm), con un rango de tiempo quirúrgico de 80 min. (55-190 min.), sangrado promedio de 150 ml., presentando complicaciones mayores en el 3.4% de los casos (n=2), que consistieron en lesión de la vena adrenal, requiriendo conversión del procedimiento, siendo el adenoma adrenal y feocromocitoma los tumores más frecuentes; asociando esta técnica a menor pérdida sanguínea y disminución del tiempo de hospitalización, con una recuperación postquirúrgica más rápida, menor dolor y requerimiento analgésico, así como reintegración temprana a las actividades cotidianas.⁽¹⁹⁾

Xie *et al.*, en su serie de casos publicada en 2018 compararon resultados de 22 cirugías laparoscópicas vs 20 cirugías abiertas, con una pérdida estimada de sangre de 69.5 vs 157.5 ml., tiempo medio de cirugía de 140.8 min. vs 129.5 min. y estancia postoperatorio de 5 vs 7.3 días en promedio respectivamente, con mínima morbilidad o complicaciones en ambos grupos.⁽¹⁰⁾ Después de un seguimiento de 76.5 meses en promedio, no mostraron recurrencia o actividad metastásica en los estudios de imagen.⁽¹⁰⁾

La mayoría de las adrenalectomías laparoscópicas se realizan por vía transperitoneal, sin embargo, se han descrito múltiples casos de abordaje por retroperitoneoscopia posterior o lumboscopia, la cual se asocia con menor tiempo quirúrgico, estancia hospitalaria, pérdida

sanguínea y rango de complicaciones, ya que no requiere movilización de estructuras adyacentes, reduciendo el riesgo de lesión intestinal y adherencias postquirúrgicas.⁽¹⁰⁾

En 2018 se publicó en la literatura nacional un caso de ganglioneuroma adrenal por Camacho-Castro *et al.* En su estudio se describió una lesión de la glándula suprarrenal de 9 x 8 cms., adherida al hilio renal ipsilateral, de la cual no se logró la resección completa de la tumoración debido a motivos técnicos.⁽²⁰⁾ A pesar de los datos sugestivos de ganglioneuroma en estudios de laboratorio y gabinete, este tipo de lesiones comparten características de tumores potencialmente malignos, por lo que es fundamental llevar a cabo la resección completa de la lesión, ya que finalmente, el diagnóstico definitivo es histopatológico. Con lo antes mencionado, nuestro caso corresponde a la primera resección completamente laparoscópica de ganglioneuroma adrenal en nuestro país.

En conclusión, ante el hallazgo de una masa suprarrenal >4 cm, homogénea y bien delimitada, que muestra calcificaciones puntiformes y atenuación en la fase simple entre 10-40 UH, sin producción hormonal asociada, debe considerarse el diagnóstico de ganglioneuroma como parte de las lesiones incidentales adrenales, siendo la resección quirúrgica mediante adrenalectomía laparoscópica el tratamiento más adecuado.

Referencias

1. Alramadan M, López Martínez S, Cerezo Arillo AM, Martín Ordoñez F. Ganglioneuroma suprarrenal: un reto diagnóstico. *Endocrinología y Nutrición*. 2013;60(5):272-3. [accessed 11 Jun 2019] Available from: <http://www.sciencedirect.com/science/article/pii/S1575092212001799>
2. Adas M, Koc B, Adas G, Ozulker F, Aydin T. Ganglioneuroma presenting as an adrenal incidentaloma: a case report. *J Med Case Rep*. 2014;8:131. [accessed 11 Jun 2019] Available from: <https://www.ncbi.nlm.nih.gov/pmc/articles/PMC4031973/>
3. Kerkhofs TM, Roumen RM, Demeyere TB, van der Linden AN, Haak HR. Adrenal Tumors with Unexpected Outcome: A Review of the Literature. *Int J Endocrinol*. 2015;2015. [accessed 11 Jun 2019] Available from: <https://www.ncbi.nlm.nih.gov/pmc/articles/PMC4389822/>
4. Titos García A, Pablo Ramírez Plaza C, Ruiz Diéguez P, Marín Camero N, Santoyo Santoyo J. Ganglioneuroma como causa infrecuente de tumor suprarrenal. *Endocrinol Nutr*. 2011;58(8):443-5. [accessed 11 Jun 2019] Available from: <http://www.sciencedirect.com/science/article/pii/S157509221100115X>
5. Zhou Y, Liang Q, Ou W-T, Li Z-Y, Liu Q-L. Laparoscopic resection of primary adrenal ganglioneuroma: A case report and review of the literature. *Oncol Lett*. 2015;9(5):2167-70. doi: <https://doi.org/10.3892/ol.2015.3021>
6. Spinelli C, Rossi L, Barbetta A, Ugolini C, Strambi S. Incidental ganglioneuromas: a presentation of 14 surgical cases and literature review. *J Endocrinol Invest*. 2015;38(5):547-54. doi: <https://doi.org/10.1007/s40618-014-0226-y>
7. Olivar J, Fernández A, Aguilera A, Diaz P, Martín V, Lahera M. Ganglioneuroma adrenal: dilema clínico-quirúrgico acerca de un hallazgo fortuito. *Endocrinología y Nutrición*. 2013;60(10):e37-40. [accessed 11 Jun 2019] Available from: <http://www.sciencedirect.com/science/article/pii/S1575092213001277>

8. Kacagan C, Basaran E, Erdem H, Tekin A, Kayikci A, Cam K. Case report: Large adrenal ganglioneuroma. *Int J Surg Case Rep.* 2014;5(5):253–5. [accessed 11 Jun 2019] Available from: <https://www.ncbi.nlm.nih.gov/pmc/articles/PMC4008857/>
9. Guo Y-K, Yang Z-G, Li Y, Deng Y-P, Ma E-S, Min P-Q, et al. Uncommon adrenal masses: CT and MRI features with histopathologic correlation. *Eur J Radiol.* 2007;62(3):359–70. doi: <https://doi.org/10.1016/j.ejrad.2006.12.011>
10. Xie J, Dai J, Zhou W-L, Sun F-K. Adrenal Ganglioneuroma: Features and Outcomes of 42 Cases in a Chinese Population. *World J Surg.* 2018;42(8):2469–75. doi: <https://doi.org/10.1007/s00268-018-4499-8>
11. Shawa H, Elsayes KM, Javadi S, Morani A, Williams MD, Lee JE, et al. Adrenal ganglioneuroma: features and outcomes of 27 cases at a referral cancer centre. *Clin Endocrinol (Oxf).* 2014;80(3):342–7. doi: <https://doi.org/10.1111/cen.12320.1111/cen.12320>
12. Radin R, David CL, Goldfarb H, Francis IR. Adrenal and extra-adrenal retroperitoneal ganglioneuroma: imaging findings in 13 adults. *Radiology.* 1997;202(3):703–7. doi: <https://doi.org/10.1148/radiology.202.3.9051020>
13. Perrino C. Ganglioneuroma. 2014. [accessed 11 Jun 2019] Available from: <http://www.pathologyoutlines.com/topic/adrenalganglioneuroma.html>
14. Bin X, Qing Y, Linhui W, Li G, Yinghao S. Adrenal incidentalomas: experience from a retrospective study in a Chinese population. *Urol Oncol.* 2011;29(3):270–4. doi: <https://doi.org/10.1016/j.urolonc.2009.03.027>
15. Dinnes J, Bancos I, Ferrante di Ruffano L, Chortis V, Davenport C, Bayliss S, et al. Management of endocrine disease: Imaging for the diagnosis of malignancy in incidentally discovered adrenal masses: a systematic review and meta-analysis. *Eur J Endocrinol.* 2016;175(2):R51–64. doi: <https://doi.org/10.1530/EJE-16-0461>
16. Agrusa A, Romano G, Frazzetta G, Chianetta D, Sorce V, Di Buono G, et al. Laparoscopic adrenalectomy for large adrenal masses: single team experience. *Int J Surg.* 2014;12 Suppl 1:S72–74. doi: <https://doi.org/10.1016/j.ijsu.2014.05.050>
17. Young WF. The Incidentally Discovered Adrenal Mass. *N Engl J Med.* 2007;356(6):601–10. [accessed 11 Jun 2019] Available from: <https://doi.org/10.1056/NEJMcp065470>
18. Fassnacht M, Arlt W, Bancos I, Dralle H, Newell-Price J, Sahdev A, et al. Management of adrenal incidentalomas: European Society of Endocrinology Clinical Practice Guideline in collaboration with the European Network for the Study of Adrenal Tumors. *Eur J Endocrinol.* 2016;175(2):G1–34. doi: <https://doi.org/10.1530/EJE-16-0467>
19. Ari A, Buyukasik K, Tatar C, Segmen O, Ersoz F, Arikan S, et al. Laparoscopic Treatment of Adrenal Tumors: A Single-Center Experience with 58 Patients. *Surg Res Pract.* 2016;2016. [accessed 11 Jun 2019] Available from: <https://www.ncbi.nlm.nih.gov/pmc/articles/PMC5128712/>
20. Camacho-Castro AJ, Aguilar-Enríquez I, Gerardo-Osuna I, Moya-Núñez JL. Ganglioneuroma suprarrenal gigante: reporte de un caso. *Rev Mex Urol.* 2018;78(4):298–302.