



## Robotic-assisted laparoscopic simple nephrectomy with transvaginal extraction of the surgical specimen: A case report.

### Nefrectomía simple laparoscópica robot asistida con extracción de pieza transvaginal. Reporte de caso.

Sandra Xochiquetzal Cruz-Ordoñez,<sup>1\*</sup> Jesús Javier Torres-Gómez,<sup>2</sup> Carlos Emmanuel Estrada-Carrasco<sup>2</sup>, Iván Azael Martínez-Alonso<sup>2</sup>, José Gadú Campos-Salcedo<sup>3</sup>

#### Abstract

**Objetivo:** Minimize morbidity in assisted laparoscopic robot nephrectomy with the extraction of the piece by natural orifices, as well as standardize the robotic laparoscopic assisted surgical technique with the extraction of the transvaginal piece in order to identify the pertinent steps and possible responses of this approach.

**Metodology:** It is a female patient of the fourth decade of life, multiparous, a history of recurrent urinary tract infection, secondary to right renal hypoplasia, documentation with the exclusion of renal function by renal gammagram, so it is presented as a technique surgical procedure, performing a transperitoneal approach with assisted laparoscopic robot.

**Results:** Two robotic trocars and a trocar accessory were used in the bottom of the Douglas pouch, with an operation time of 45 minutes after the coupling, robot, patient, with transoperative bleeding quantified in 30 ml. The length of hospital stay was 2 days, with an average time of analgesic use of 5 days; in the post-operative period so that the patient has as a complication the presence of the urinary tract infection that treatment with antibiotic therapy, without other complications.

**Conclusion:** The assisted laparoscopic robot approach with the use of natural origins for the extraction of the surgical piece, reduce the cost and morbidity and post-operative of the patients to this type of approach, likewise reduce the surgical time, the transoperative bleeding, the stay hospitalization and the use of analgesics.

#### Keywords:

Nephrectomy, transvaginal, NOTES, Robot assisted, laparoscopic.

#### Correspondencia:

\*Autor para correspondencia: Sandra Xochiquetzal Cruz-Ordoñez. Hospital Central Militar, Boulevard Manuel Ávila Camacho s/n, Col. Lomas de Sotelo, Av. Industria Militar y General Juan Cabral, Del. Miguel Hidalgo, C.P. 11200, Ciudad de México, México. Correo electrónico: sandraxo.cruz@gmail.com

Cruz-Ordóñez S. X., Torres-Gómez J. J., Estrada-Carrasco C. E., Martínez-Alonso I.A., Campos-Salcedo J. G. *Nefrectomía simple laparoscópica asistida por robot con extracción de pieza transvaginal.* Reporte de caso. *Rev. Mex. Urol.* 2019;79(5):pp. 1-6.

<sup>1</sup> Escuela Militar de Graduados de Sanidad, Secretaría de la Defensa Nacional, Ciudad de México, México.

<sup>2</sup> Sub Sección de Urología Robótica y de Mínima Invasión, Hospital Central Militar, Ciudad de México, México.

<sup>3</sup> Jefe de la Sección de Urología, Hospital Central Militar, Ciudad de México, México.

Recepción: 22 mayo de 2019

Aceptación: 11 de Agosto de 2019



## Resumen

**Objetivo:** Minimizar la morbilidad en la nefrectomía laparoscópica robot asistida con la extracción de la pieza por orificios naturales, así como estandarizar la técnica quirúrgica laparoscópica robot asistida con extracción de pieza transvaginal a fin de identificar los pasos críticos y posibles complicaciones de este abordaje.

**Materiales y métodos:** Se trata de una paciente femenina de la cuarta década de la vida, múltipara, con antecedente de infección de vías urinarias recurrentes, secundaria a hipoplasia renal derecha, documentando la exclusión renal funcional mediante gammagrama renal, se propuso el manejo mediante técnica quirúrgica tradicional, realizando abordaje transperitoneal laparoscópico robot asistido, con el uso de 2 trocares robóticos, un trocar accesorio abdominal y un trocar transvaginal.

**Resultados:** Se utilizaron 2 trocares robóticos, un trocar accesorio en el fondo de saco de Douglas y uno abdominal, con un tiempo operatorio de 45 minutos posterior al acoplamiento robot-paciente, con un sangrado transoperatorio cuantificado en 30 ml. El tiempo de estancia hospitalaria fue de 2 días, con un tiempo promedio de uso de analgésicos de 5 días; en el post operatorio mediato la paciente presentó como complicación la presencia de infección de vías urinarias que ameritó tratamiento mediante antibioticoterapia, sin otras complicaciones.

**Conclusiones:** El abordaje laparoscópico robot asistido con la utilización de orificios naturales para la extracción de la pieza quirúrgica, reduce el costo y la morbilidad trans y post operatoria de las pacientes sometidas a este tipo de abordaje, así mismo reduce el tiempo quirúrgico, el sangrado transoperatorio, la estancia hospitalaria y el uso de analgésicos.

### Palabras clave:

Nefrectomía,  
transvaginal, NOTES,  
Robot asistida,  
laparoscópica.

## Introducción

La cirugía a través de orificios naturales (NOTES) representa un cambio fundamental en el tratamiento quirúrgico de la enfermedad urológica. Dado el papel que desempeña la cistoscopia en la práctica diaria, el concepto de emplear este orificio natural durante la cirugía es familiar para los urólogos; la cirugía extirpativa transluminal se asocia con una complejidad

técnica considerable y aún hoy en día, a pesar del gran avance tecnológico que existe, persiste la preocupación con respecto a las complicaciones que implica la extracción de órganos a través de la vejiga.

En los últimos tiempos, la aplicación clínica de NOTES transvaginal se ha ampliado significativamente. Esta cirugía se empleaba solo

con fines de diagnóstico o para realizar cirugías simples, pero ahora también se emplea para llevar a cabo procedimientos complejos. Lee *et al.*, realizaron NOTES transvaginales aplicando el método de cirugía laparoendoscópica de sitio único utilizando el sistema de retracción de la herida y el guante por la vía vaginal. Este método se ha utilizado en otras disciplinas, describiendo diversas técnicas como miomectomía y procedimientos anexiales, hysterectomías y cirugía oncológica podían realizarse de manera segura y efectiva en pacientes seleccionadas.

En 2002, se inició la aplicación de la nefrectomía transvaginal en un modelo porcino de los cuales seis procedimientos se completaron con éxito utilizando instrumentos laparoscópicos articulados y un laparoscópico de 5 mm colocado transumbilicalmente.

La cirugía NOTES ya es empleada en una plataforma robótica, lo que ha generado una nueva revolución en la realización de cirugía mínimamente invasiva.<sup>(1)</sup> La tecnología robótica posee varios beneficios potenciales sobre los métodos existentes, como ofrecer visualización tridimensional, mayor rango de movimiento de los instrumentos, precisión, estabilidad mejorada de la imagen operativa e instrumentación, menor tasa de sangrado y una mejor ergonomía;<sup>(2,3)</sup> permite al cirujano llegar a lugares más profundos para lograr la hemostasia y realizar cirugías en tumores más grandes. En esta etapa, NOTES asistida por robot solo es útil para aplicaciones limitadas en pacientes seleccionadas.<sup>(4)</sup>

## Material y métodos

Se trata de una mujer de 32 años de edad, múltipara, con un índice de masa corporal de 21.4

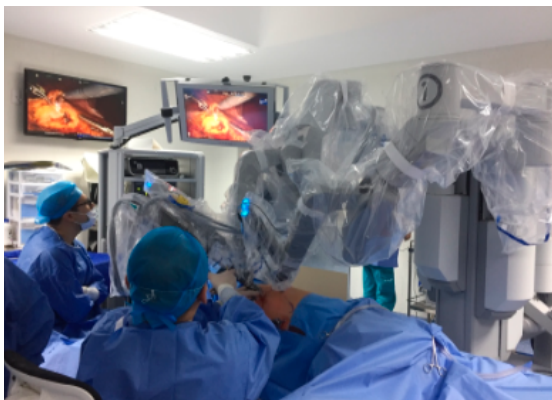kg/m<sup>2</sup> con antecedente de infección de vías urinarias recurrentes secundaria a hipoplasia renal derecha, documentando la exclusión renal funcional mediante gammagrama renal MAG3 Tc-99m en octubre del 2017 en el cual se reportó flujo plasmático renal efectivo de 222.5 ml/min, 219.5 ml/min para el riñón izquierdo y 2.94 ml/min, con creatinina sérica previa al procedimiento quirúrgico de 1 mg/dl.

Fue valorada de manera preoperatoria por el servicio de ginecología, encontrando como antecedentes de importancia 2 cesáreas y una oclusión tubárica bilateral como método anticonceptivo. El examen pélvico reveló una longitud vaginal de 7cm, siendo adecuada para la colocación del puerto laparoscópico vaginal; previo al procedimiento quirúrgico se realizaron lavados con benzal intravaginal.

El método anestésico empleado fue anestesia general, con una posición en decubito lateral izquierdo con los puntos de presión acolchados y en posición de litotomía. Se realizó aseo quirúrgico previo del abdomen con clorhexidina y lavado vaginal con yodopovidona, así como empleo de una sonda Foley 16 fr para cuantificación de líquidos transoperatoria.

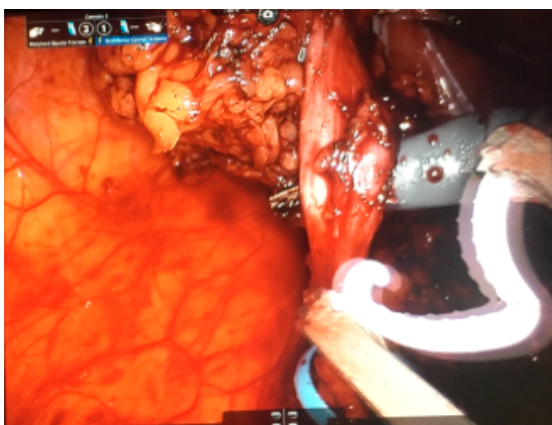
Se realizó abordaje de cavidad peritoneal con técnica de Hasson, colocando puerto laparoscópico de 12 mmHg 2cm supraumbilical, colocando bajo visión directa trocar robótico de 8.5 mm a 5 cm hacia la izquierda de puerto de cámara y otro mas a 5 cm superior al trocar de cámara hacia el flanco derecho; se colocaron 2 puertos accesorios en hipocondrio derecho de 5mm y uno mas vía transvaginal de 12mm en fondo de saco de Douglas. Posterior al acoplamiento robot-paciente, se emplearon 45 minutos para la realización del procedimiento quirúrgico (Figura 1).

**Figura. 1.** Abordaje robótico y laparoscópico transvaginal para nefrectomía derecha, con el uso de 2 trócares robóticos y 2 trócares accesorios, uno de ellos transvaginal y uno abdominal.



Se profundizó hasta ingresar a la altura del hilio renal, identificando arteria renal y vena renal y colocando en arteria renal dos hemio-locks proximales y uno en el extremo de la pieza cortando entre este y los proximales. Se realizó mismo clipaje en ambos troncos venosos principales y uréter (Figura 2).

**Figura. 2** Clipaje del uréter, previo a disección completa de la pieza quirúrgica.



Se introdujo bolsa laparoscópica de 12 mm a través de trocar transvaginal y se extrajo pieza quirúrgica por puerto transvaginal. Se retiraron todos los brazos del robot y los puertos robóticos y laparoscópicos, realizando afrontamiento de aponeurosis en sitios de ingreso de puertos de 15 mm, así mismo se cerró la cúpula vaginal con puntos continuos vycril 3-0's, colocando paquete de gasas intravaginal, cubierto con ungüento antibiótico.

## Resultados

Se utilizaron 2 trocares robóticos, un trocar accesorio abdominal y un trocar accesorio en el fondo de saco de Douglas, con un tiempo de acoplamiento de 50 minutos y un tiempo operatorio de 45 minutos, con un sangrado transoperatorio cuantificado en 30 ml., sin complicaciones transoperatorias. El tiempo de estancia hospitalaria fue de 2 días, con un uso de sonda transuretral de Foley de 1 día, tolerando la vía oral con dieta líquida a las 4 horas de postoperatorio y dieta normal en el primer día del postoperatorio, con un tiempo promedio de uso de analgésicos de 5 días respondiendo a una escala análoga del dolor de 5/10 en el primer día y 2/10 en el segundo día postoperatorio. (Figura 3)

La relación sexual vaginal fue prohibida por 6 semanas después de la operación, la paciente fue seguida en la semana 1, 3 y 6 después de la cirugía, donde se revisaron heridas abdominales, así como revisión ginecológica, descartándose complicaciones potenciales como fístulas peritoneo vaginales, vaginosis o dolor pélvico crónico.

**Figura. 3** Pieza quirúrgica , misma que se reporto como pielonefritis crónica.



A las 6 semanas del procedimiento quirúrgico, la paciente presentó como complicación la presencia de infección de vías urinarias que ameritó tratamiento mediante antibioticoterapia, resolviendo a los 3 días de manera ambulatoria, sin otras complicaciones.

Tres meses más tarde se evaluó el bienestar general y la función sexual, incluida la dispareunia o el sangrado poscoital, reportándose con una adecuada calidad de vida y de la relación sexual.

## Discusión

A lo largo de los años, se ha empleado el uso de la cirugía NOTES transvaginal para una serie de procedimientos abdominales, incluida la nefrectomía.<sup>(5,6)</sup> En la mayoría de los casos,

se adoptaron técnicas híbridas así como trócares transabdominales de calibre pequeño. Sin embargo, el riesgo de recuperar un injerto de menor calidad ha contraindicado su uso para la extracción de un riñón de un donador vivo. No obstante, se ha demostrado que los ginecólogos han utilizado el acceso transvaginal para los procedimientos pélvicos durante décadas con poca morbilidad relacionada.<sup>(7)</sup> El grupo del Instituto de Urología Brady en Baltimore, MD, informaron la realización de la primera nefrectomía laparoscópica de donantes vivos con extracción vaginal del riñón en el 2010.<sup>(8)</sup> El propósito de utilizar el acceso transvaginal para la extracción del injerto es reducir al mínimo el daño de la incisión abdominal, evitando la herida suprapúbica transversal que usualmente concluye el procedimiento laparoscópico del donador vivo.

El procedimiento que describieron en dicho artículo es similar al que hemos realizado en nuestro trabajo, aunque la escasa experiencia en la realización de nefrectomías de donador nos llevó a realizar la nefrectomía NOTES transvaginal para un riñón excluido, como experiencia inicial para protocolizar la realización de nefrectomías simples, nefrectomías radicales y posteriormente nefrectomías de donador, que se puede emplear con o sin presencia de un útero de tamaño normal y una anatomía genital intacta.

Los beneficios de este nuevo abordaje incluyen menos dolor, estancias hospitalarias más cortas y una mejoría en el aspecto estético; así mismo el empleo de la técnica robot asistida mejora la seguridad de la disección de los vasos renales y, en el contexto de una extracción transvaginal del riñón, facilita el cierre de la pared vaginal.<sup>(8)</sup>

## Conclusiones

El abordaje laparoscópico robot asistido con la utilización de orificios naturales para la extracción de la pieza quirúrgica, reduce el costo y la morbilidad trans y post operatoria de las pacientes sometidas a este tipo de abordaje, así mismo reduce el tiempo quirúrgico, el sangrado transoperatorio, la estancia hospitalaria y el uso de analgésicos, por lo que se recomienda el empleo de esta tecnología adquirida ya en múltiples centros de atención urológica del país a fin de obtener los beneficios que nos ofrece esta técnica.

## Referencias:

1. **Fiorentino RP, Zepeda MA, Goldstein BH, John CR, Rettenmaier MA.** Pilot study assessing robotic laparoscopic hysterectomy and patient outcomes. *J Minim Invasive Gynecol.* 2006;13(1):60–3. doi: <https://doi.org/10.1016/j.jmig.2005.11.001>
2. **Veljovich DS, Paley PJ, Drescher CW, Everett EN, Shah C, Peters WA.** Robotic surgery in gynecologic oncology: program initiation and outcomes after the first year with comparison with laparotomy for endometrial cancer staging. *Am J Obstet Gynecol.* 2008;198(6):679. e1-9; discussion 679.e9-10. doi: <https://doi.org/10.1016/j.ajog.2008.03.032>
3. **Sarlos D, Kots L, Stevanovic N, Schaer G.** Robotic hysterectomy versus conventional laparoscopic hysterectomy: outcome and cost analyses of a matched case-control study. *Eur J Obstet Gynecol Reprod Biol.* 2010;150(1):92–6. doi: <https://doi.org/10.1016/j.ejogrb.2010.02.012>
4. **Lee C-L, Wu K-Y, Su H, Han C-M, Huang C-Y, Yen C-F.** Robot-assisted natural orifice transluminal endoscopic surgery for hysterectomy. *Taiwanese Journal of Obstetrics and Gynecology.* 2015;54(6):761–5. [accessed 3 Sep 2019] Available from: <http://www.sciencedirect.com/science/article/pii/S1028455915002375>
5. **Alcaraz A, Peri L, Molina A, Goicoechea I, García E, Izquierdo L, et al.** Feasibility of Transvaginal NOTES-Assisted Laparoscopic Nephrectomy. *European Urology.* 2010;57(2):233–7. [accessed 3 Sep 2019] Available from: [https://www.europeanurology.com/article/S0302-2838\(09\)00953-1/abstract](https://www.europeanurology.com/article/S0302-2838(09)00953-1/abstract)
6. **Box GN, Bessler M, Clayman RV.** Transvaginal Access: Current Experience and Potential Implications for Urologic Applications. *Journal of Endourology.* 2009;23(5):753–7. [accessed 3 Sep 2019] Available from: <https://www.liebertpub.com/doi/10.1089/end.2009.0150>
7. **Pillai R, Yoong W.** Posterior colpotomy revisited: a forgotten route for retrieving larger benign ovarian lesions following laparoscopic excision. *Arch Gynecol Obstet.* 2010;281(4):609–11. [accessed 3 Sep 2019] Available from: <https://doi.org/10.1007/s00404-009-1138-5>
8. **Allaf ME, Singer A, Shen W, Green I, Womer K, Segev DL, et al.** Laparoscopic Live Donor Nephrectomy with Vaginal Extraction: Initial Report. *American Journal of Transplantation.* 2010;10(6):1473–7. [accessed 3 Sep 2019] Available from: <https://onlinelibrary.wiley.com/doi/abs/10.1111/j.1600-6143.2010.03131.x>