



Description of the new surgical technique for webbed penis repair

Descripción de nueva técnica quirúrgica para reparación de pene palmeado

Alan Johan Chavolla Canal¹

Abstract

Background: Webbed penis is a little-understood congenital or acquired pathology characterized by the extension of scrotal skin onto the ventral surface of the penis. It can present with few symptoms in the pediatric population but has great repercussions in adulthood. Therefore, new surgical techniques must be searched for that improve functional and cosmetic results.

Objective: To provide a detailed description of a new surgical technique in adults that adheres to the necessary principles for correcting the pathology and report its results, offering another option for webbed penis correction.

Patients and methods: Two adult patients were seen over a 4-month period at the Hospital General Regional # 46 of the Instituto Mexicano del Seguro Social in Guadalajara, Jalisco, Mexico. The pathologies were classified, and the two patients underwent the new surgical technique described herein, with visual documentation to demonstrate the results.

Results: The surgical technique consisted of a V-shaped incision and redistribution of the tissue, forming a T. There were no early or late complications and the results met the established standards for webbed penis resolution. Both patients were satisfied with the postoperative functional and cosmetic results.

Conclusion: The technique was efficacious for correcting webbed penis through a modification of the V-Y advancement flap and the introduction of a V-T redistribution flap, which improved the functional and cosmetic results.

Keywords:

Concealed penis,
Penoscrotal fusion,
Webbed penis, Scrotal
skin fold, Penile
anomalies.

Correspondencia:

* Alan Johan Chavolla
Canal. Hospital General
Regional Número 46 del
Instituto Mexicano del
Seguro Social, Av. Lázaro
Cárdenas y 8 de julio,
Col. Sector Juárez, C.P.
44910, Jalisco, México.
Correo electrónico:
radiohead_56@hotmail.
com.

Citación: Chavolla-Canal A. Descripción de nueva técnica quirúrgica para reparación de pene palmeado. Rev Mex Urol. 2019;79(6):pp 1-10.

¹ Hospital General Regional Número 46 del Instituto Mexicano del Seguro Social, Guadalajara, Jalisco, México.

Recepción: 06 de junio de 2019

Aceptación: 05 de noviembre de 2019



Resumen

Antecedentes: El pene palmeado o cuerda peneana, es una patología congénita o adquirida poco comprendida, caracterizada por una cuerda en el escroto unida a la cara ventral del pene, se puede presentar en la población pediátrica con pocos síntomas, pero de grandes repercusiones en la vida adulta, por ello la necesidad de buscar nuevas técnicas quirúrgicas que mejoren el resultado funcional y estético.

Objetivo: Este trabajo pretende describir una nueva técnica quirúrgica en adultos, con los principios considerados como necesarios para corregir esta patología, se pretende describir la técnica a detalle y sus resultados, y así, tener una opción más para corregir la cuerda peneana.

Pacientes y métodos: Se captaron 2 pacientes adultos en un periodo de 4 meses en el Hospital General Regional número 46 del Instituto Mexicano del Seguro Social en Guadalajara Jalisco, México. Los cuales se clasificaron y sometieron a la técnica quirúrgica que se describe, con documentación visual para demostrar los resultados.

Resultados: Se realizó la técnica quirúrgica que consiste en una incisión en forma de v y redistribución del tejido formando una t, se realizó sin complicaciones tempranas o tardías y cumpliendo los estándares establecidos para la resolución de la cuerda peneana. Los pacientes estuvieron satisfechos con los resultados postquirúrgicos funcionales y estéticos

Conclusión: La técnica demostró ser eficaz para la corrección de cuerda peneana al realizar una modificación de la v-y de avance e introduciendo a la literatura el colgajo v-t de redistribución con el cual se mejoró los resultados estéticos y funcionales.

Palabras clave:

pene inconspicuo,
fusión peneoescrotal,
pene palmeado, cuerda
escrotal, anomalías
peneanas.

Antecedentes

Las cuerdas peneanas, y en particular la cuerda peneoescrotal (CPE) también conocida como pene palmeado, es una patología que puede ser congénita o adquirida, en la que una cuerda acentúa el ángulo peneoescrotal, dando el aspecto de menor longitud o en casos severos de micropene. Esta patología tiene una frecuencia del 4 al 9.78% de las anomalías del pene.⁽¹⁻³⁾ Normalmente la piel del escroto se continua

hasta la base del pene formando un ángulo peneoescrotal de alrededor de 90 grados dando así una cobertura dérmica libre de vellos, pero en esta anomalía, la piel del escroto se inserta en algún punto de la cara ventral del pene.^(4,5)

El mecanismo de las cuerdas congénitas se atribuye a una falla de la migración posterior del pliegue labioescrotal de manera parcial, al ser una patología congénita de formación

estructural se pueden encontrar otras alteraciones como las hipospadias y la hipotrofia escrotal o escroto en concha.^(2,4) Sin embargo, la forma adquirida es la más frecuente, se han encontrado reportes a consecuencia de circuncisiones u otras cirugías urogenitales, pero también a consecuencia de trauma y avulsión de la piel genital.⁽⁵⁾ Maizels describió esta patología con su propia clasificación, la cual sería modificada por El Koutby y El Gohary la cual es la clasificación más difundida.^(1,2)

Comúnmente los niños que presentan esta patología no presentan sintomatología significativa, pero en casos graves puede ocasionar que orinen los pantalones, dificultad para el aseo, pobre apariencia, por lo que la indicación para cirugía es controversial.^(2,4)

Generalmente las formas no graves llegan en la adultez, que es cuando se presentan otros síntomas para el paciente, como lo son disfunción sexual por problemas al penetrar o colocarse condones, aspecto anormal del pene y por ende trauma psicológico, incluso en casos severos se puede presentar curvaturas del pene.^(1,2,5)

Las técnicas quirúrgicas para corregir esta patología deben tener el objetivo de apartar el pene del escroto mejorando la apariencia, esto se logra al alargar el escroto, reubicando su punto de inserción, se debe retirar totalmente la cuerda, al hacerlo obtendremos un incremento en la cara ventral del pene, se restablecerán los ángulos normales del pene con respecto al escroto.^(2,4,6,7)

La técnica más utilizada y ampliamente difundida es cortar la cuerda transversalmente y realizar el cierre longitudinal, conocida como Heineke Mikulickz o como técnica de Johnston. Aunque también se han descrito otras técnicas que van desde la popular z-plastia única o múltiple, técnica de avance v-y, w- plastia, colgajo rectangular y se sabe que, en casos leves, puede

bastar para su corrección, el realizar la circuncisión, aunque debe realizarse con prudencia ya que esta pudiera empeorar el problema si se extirpa mucha piel.^(2,4,8)

Recientemente Chon et al., describieron una técnica para desinsertar la cuerda por planos por medio de una incisión longitudinal en el rafe con una re inserción de la teca del escroto a la base del pene y cierre longitudinal logrando el cierre más estético y funcional, aunque no aporta longitud al escroto el cual pudiera estar hipotrófico.⁽⁵⁾

Existen casos donde las técnicas ya descritas no son adecuadas por resultados estéticos no satisfactorios, tal es el caso de las plastias que dejan cicatrices que no coinciden con el rafe escrotal, desorganizando este pliegue normal del escroto o técnicas que no ofrecen el beneficio de alargar la piel del escroto.⁽⁹⁾ Recientemente se hizo una nueva clasificación de pene palmeado en base a características anatómicas y se propuso las técnicas ideales para cada caso con gran valor en la toma de decisiones en la elección de técnica quirúrgica, además se propuso el cambiar el termino de pene palmeado por cuerdas peneanas ampliando el panorama de esta anomalía poco comprendida del pene.⁽¹⁰⁾

Proponemos una técnica quirúrgica que respeta el principio de apartar el pene del escroto propiciando una cicatriz coincidente con el rafe además de alargar el escroto.

Materiales y métodos

Pacientes

Se realizó una nueva técnica quirúrgica la cual se aplicó a 2 pacientes adultos que tenían CPE en el Hospital General Regional número 46 del Instituto Mexicano del Seguro Social en Guadalajara Jalisco, México.

Los pacientes fueron captados en consulta externa del servicio de urología en marzo y junio del 2018, se informó al paciente sobre el procedimiento propuesto, de los beneficio y riesgos de la cirugía, así como de las opciones de tratamientos, y se llevó a cabo la documentación legal propia para este acto quirúrgico reunida en el expediente clínico en cumplimiento de los estándares éticos y legales del hospital.

Paciente 1: Un masculino de 36 años que acude por deseos de realizarse la circuncisión por dificultad en la retracción del prepucio, sin antecedentes médicos de importancia, el paciente además presenta una CPE primaria simple grado 2 clase A (Clasificación de Chavolla de cuerdas peneanas) ver tabla 1, que le ocasiona al paciente la percepción de tener el pene más corto en su cara ventral e incomodidad ocasional para tener relaciones sexuales por la cuerda peneana, por lo que se le propone la cirugía correctiva aceptando dicho procedimiento.

Tabla 1: Clasificación de Cuerdas Peneanas

CUERDA PENEOSCROTAL

*Primaria:

- Simple:

Grado 1: La cuerda se extiende al tercio proximal del pene

Grado 2: La cuerda se extiende al tercio medio del pene

Grado 3: La cuerda se extiende al tercio distal del pene

Con escroto: A- Normotrófico, B- Hipotrófico O C- Hipertrófico

-Compuesta:

Tipo 1: cuerda con escroto pre peneano

Tipo 2: cuerda con curvatura peneana

Tipo 3: cuerda ancha

Tipo 4: Hipospadia o Epispadias

*Secundaria:

-Iatrogénica

-Traumática

CUERDA PUBOPENEANA

*Primaria:

- Simple:

Grado 1: Cuerda central delgada

-Compuesta

*Secundaria:

-Iatrogénica

-Traumática

Tomado del artículo Pene palmeado: una nueva clasificación, de Chavolla.

Paciente 2: se trata de un masculino de 48 años, el cual acude por inquietud de percepción anormal de pene posterior a una circuncisión realizada hace 2 años, paciente sin patologías ni otros ante-

cedentes de importancia. Tras evaluación se encuentra CPE secundaria Iatrogénica grado 2 clase A (Clasificación de Chavolla de cuerdas peneanas), con pliegue de piel redundante en cara ventral de pene a nivel del frenillo, la cuerda le provoca molestias para usar preservativos y le da al pene un aspecto indeseado para el paciente, por lo que se propone corrección quirúrgica y el paciente acepta el procedimiento.

Técnica quirúrgica

Se realiza protocolo prequirúrgico con documentación completa en el expediente clínico, ingreso del paciente para cirugía ambulatoria, con valoración anestésica, ayuno de 8 horas, baño previo al procedimiento, no se administró antibiótico profiláctico por no estar justificado, se realiza tricotomía según se necesite, se aplica asepsia antisepsia con iodopovidona. Se coloca lidocaína al 2% como anestésico local en el área quirúrgica en planos superficiales y profundos. La técnica quirúrgica aplicada en ambos casos se trata de una Plastia v-t, la cual consiste en realizar una incisión sobre la cuerda en forma de v invertida para despegar las capas de la piel de su adherencia aberrante en la cara ventral del pene (Figura 1 y 2), se afronta la nueva base del pene con sutura absorbible (Figura 3 y 4), posteriormente se realiza incisiones laterales a la base del pene y coincidiendo a la raíz de la piel del escroto para distribuir toda la piel escrotal sobrante de manera uniforme, esto confiere la forma final de una t invertida (Figura 5 y 6).

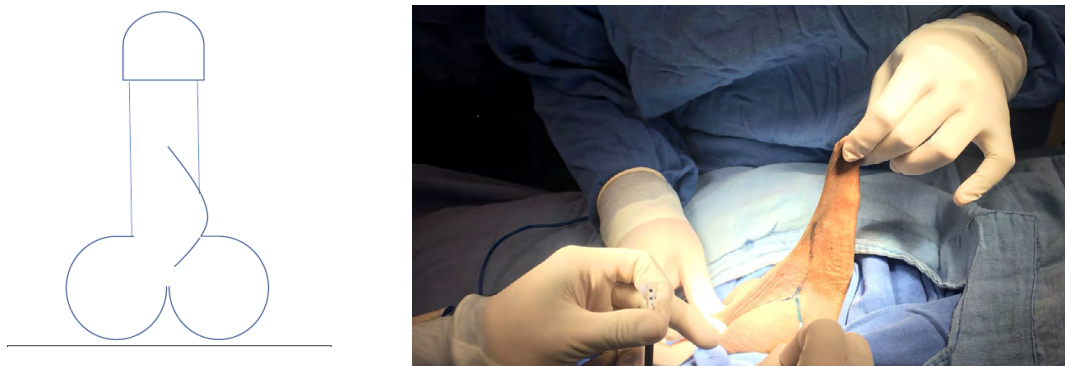


Figura 1: Aspecto del pene con cuerda peneoescrotal y marcaje quirúrgico.

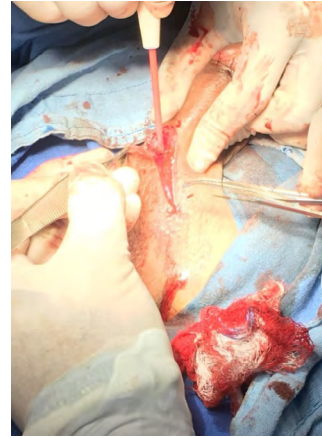
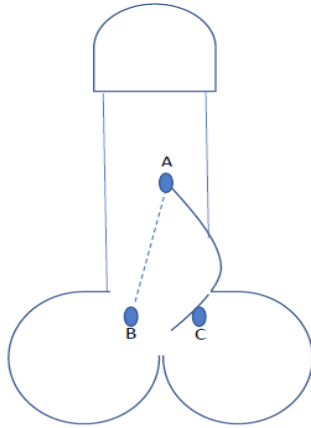


Figura 2: Se traza una V invertida con el vértice A en la punta de la cuerda, y B y C a los lados hacia la base del pene cara ventral.

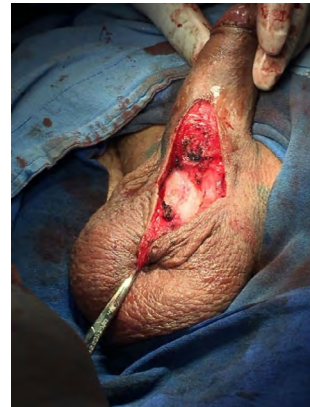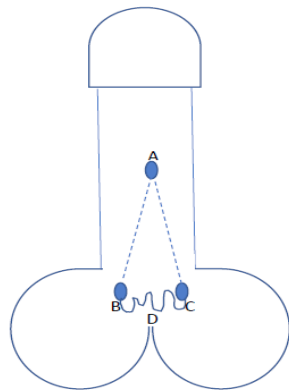


Figura 3: Se realiza la incisión desde A a B y A a C, disecando las adherencias de la cuerda hasta la base del pene, quedando la piel del escroto redundante D.

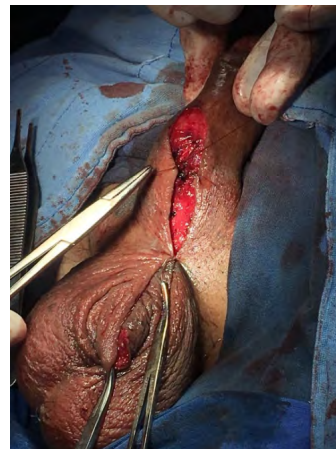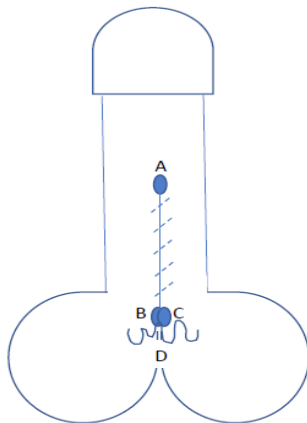


Figura 4: Se sutura B con C para formar la nueva base del pene en su cara ventral y afrontando el resto de la piel del trayecto A con B-C, quedando la piel redundante, D, debajo..

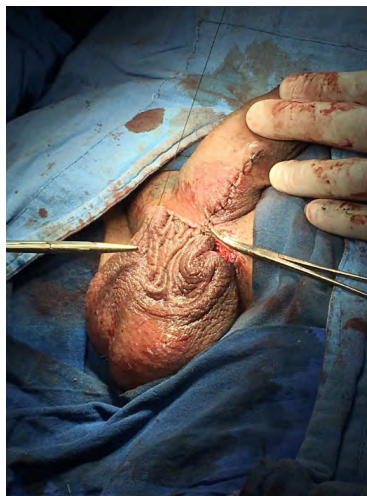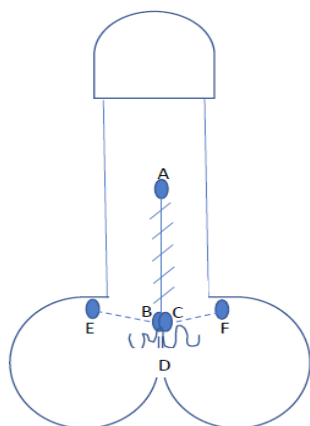


Figura 5: Se trazan los puntos E y F lateralmente de la base del pene para ampliar la superficie de afrontamiento de la piel escrotal redundante y se sutura el escroto (D) a estas alas laterales (E y F)

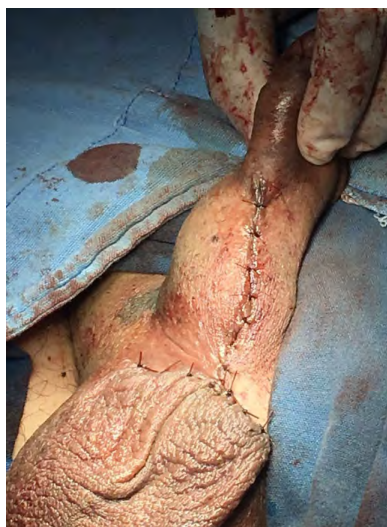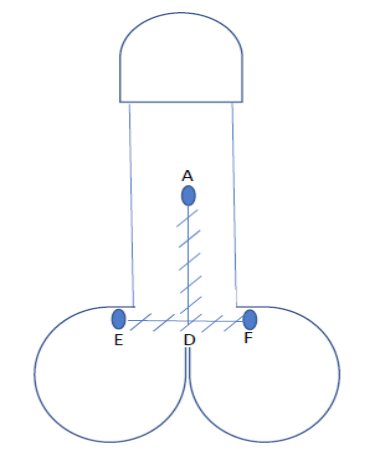


Figura 6: Se termina de afrontar D a E y F, produciendo una distribución adecuada de la piel redundante y el aspecto de una T invertida.

Resultados

Se realizaron los procedimientos planeados con un tiempo de cirugía promedio de 35 a 50 minutos, el tipo de anestesia fue local, con mínimo sangrado, pudiendo concertar el egreso del paciente en promedio a las 2 horas de la cirugía sin complicaciones tempranas ni tardías.

Los resultados estéticos postquirúrgicos inmediatos fueron adecuados obedeciendo el principio ya mencionado de dejar el pene libre de adherencias, respetando el rafe escrotal y alargando

la piel del escroto, se logra así, un aspecto de mayor longitud en la cara ventral del pene.

Podemos observar que posterior a la realización de la circuncisión, se realizó paso a paso la técnica propuesta como podemos observar en las Figuras 1-6 que corresponden al caso 1 que fue el más representativo de la técnica.

Los resultados cosméticos medidos por la desaparición de la cuerda respetando el rafe y aumentando la piel de la base del escroto, así como los resultados funcionales medidos por la desaparición de las molestias referidas en el acto sexual, fueron óptimos para ambos pacientes produciendo incluso una percepción de mayor longitud del pene.

El seguimiento de los pacientes se realizó cumplido el mes postquirúrgico y a los 3 meses sin complicaciones hasta ese momento.

La satisfacción de los pacientes con el procedimiento fue clara, con la percepción de aumento de longitud y liberación del pene mejorando su vida sexual.

Discusión

La presencia de una cuerda peneoescrotal es una alteración anatómica que debe ser tratada de manera precoz ya que en la vida adulta puede propiciar múltiples molestias.⁽¹⁻⁷⁾

Todas las técnicas propuestas para tratar esta anomalía tienen aspectos positivos y negativos según los principios propuestos para la reparación óptima, ya que algunas desorganizan el rafe, como en el caso de las Z plastias únicas, múltiples o usando el avance V-Y sin resultados satisfactorios en algunas series en el caso de la técnica de Chen *et al.*⁽³⁻⁶⁾

Descrita en el 2012, con muy buenos resultados cosméticos ya que solo desinserta la cuer-

da en todas sus capas y se cierra la herida en el mismo sentido del rafe, el aspecto negativo de esta técnica que supera a las demás es que, no obedece a uno de los principios aceptados que debe de propiciar la cirugía, que es, el alargar la piel del escroto, que como es sabido, el pene en erección produce la tracción de los tejidos circundantes y es aquí donde se ve la importancia de alargar el escroto para evitar la recidiva de la cuerda y ser congruentes con la idea de tener un pene libre de tracciones por ser un órgano funcional con dinámicas muy variadas de la piel que lo recubre.^(2,4,6)

Además, no se debe de perder de vista que esta patología se acompaña de otras anomalías, como lo es la hipospadia, curvatura de pene, escroto prepeneano y la hipotrofia de escrotal, llegando a ser tan severa como la presencia de escroto en concha, donde es menester el aumentar la longitud de la piel del escroto.^(2,4,10,11)

En la técnica propuesta se logra respetar el sentido del rafe peneoescrotal, y el la incisión horizontal permite distribuir la ganancia de la piel escrotal de una manera uniforme para que cuando el pene este en erección, la dinámica de tensión en la piel tenga piel redundante en la base y evite la formación de pliegues a la tracción, además, en las imágenes se aprecia como se logra la separación total del pene del escroto, lo cual es uno de los principios básicos de la técnica quirúrgica (Figura 2), lo cual se logra como en ninguna otra descrita.

Cabe mencionar que la técnica V-Y tiene la intención de ganancia de piel por avance y nuestra técnica V-T no es de avance si no de redistribución de la piel sobrante, producto de la eliminación de la cuerda.⁽¹¹⁾ No encontramos referencias previas sobre este tipo de técnica V-T aplicada en otros casos, por lo que sería la

primera vez que se describe y tendría la finalidad de llevar piel redundante de un punto a otro y redistribuirla adecuadamente para evitar efectos cosméticos desagradables.

Estas consideraciones hacen patente la necesidad de modificar la clasificación de El Koutby y El Gohary para lograr una mejor orientación para la elección de la técnica quirúrgica adecuada, por lo que se valida en este estudio la clasificación propuesta previamente por el autor y su utilidad (ver tabla 1).⁽¹⁰⁾

En nuestra opinión, nuestra técnica propuesta cumple con todos los requisitos propuestos como necesarios para la corrección de esta patología, Se menciona que en los casos donde se acompañe la cuerda escrotal con hipertrofia escrotal (grado 1, 2, o 3 clase C de la clasificación de Chavolla) la técnica más adecuada sería con eliminación de cuerda y de la piel redundante, similar a la realizada en las escrotoplastias de reducción, en opinión del autor, nuestra técnica también tiene relevancia ya que ofrece una redistribución de tejidos y levantamiento de piel del escroto por lo que debería ser considerada una técnica adecuada en estos casos.

Por último, agregamos al cuadro de técnicas de elección según la nueva clasificación de Chavolla para cuerdas peneanas, esta nueva técnica que cumple con cada estándar y quedaría como la técnica de elección para múltiples casos (Ver Tabla 2). Además, aunque no se ha realizado en cuerdas pubopeneanas, tiene potencial de ser igual de útil por sus propiedades de redistribución de tejido redundante donde se encuentra la cuerda y así brinda ganancia de piel por lo que en opinión del autor, la técnica aquí descrita sería una buena opción a la plastia V-Y en este tipo de cuerdas.

Tabla 2: “Recomendación de técnicas quirúrgicas según el tipo cuerda peneana” Modificado del artículo Pene palmeado: una nueva clasificación, de Chavolla.

| CLASIFICACIÓN | | | TÉCNICA QUIRÚRGICA | | | | | | |
|----------------|-------|---------|--------------------|------------|-----------|--------------------|-------------|--------------|-------------------|
| TIPO DE CUERDA | GRADO | ESCROTO | Z PLASTIA | Avance V-Y | W plastia | CORTE T. CIERRE L. | Chon et al. | Chavolla V-T | Escroto plastia R |
| CPE | 1 | A | ++ | ++ | ++ | ++ | ++++ | +++++ | NA |
| | | B | ++ | ++ | ++ | ++ | + | +++++ | NA |
| | | C | + | + | + | + | + | +++ | +++++ |
| | 2 | A | ++ | ++ | ++ | ++ | ++++ | +++++ | NA |
| | | B | ++ | ++ | ++ | ++ | + | +++++ | NA |
| | | C | + | + | + | + | + | +++ | ++++ |
| | 3 | A | ++ | ++ | ++ | ++ | ++++ | +++++ | NA |
| | | B | ++ | ++ | ++ | ++ | + | +++++ | NA |
| | | C | + | + | + | + | + | +++ | ++++ |
| CPP | 1 | NA | +++ | ++++ | + | NA | NA | ++++ | NA |

*CPE: Cuerda peneoescrotal

*CPP: Cuerda pubopeneana

*NA: No aplica

*Corte T cierre L: Corte transversal cierre longitudinal

*Escroto plastia R: Escrotoplastia de reducción

*En esta tabla podemos observar el grado de preferencia en cada técnica dependiendo del tipo de cuerda peneana de acuerdo a la clasificación de Chavolla para cuerdas peneanas. Donde + es para el menor grado de preferencia hasta +++++ para el mayor grado de preferencia y NA para los casos donde no se aplique la técnica quirúrgica descrita para el tipo de cuerda peneana.

Conclusiones

Se demostró que la nueva técnica para reparación de cuerdas peneanas ofrece resultados estéticos aceptables, que separa al pene del escroto, respetando el rafe escrotal y proporcionando un aumento en la piel escrotal.

Se utilizó el colgajo V-T de redistribución, el cual permite distribuir la piel excedente de manera uniforme, no se encontró otras descripciones de este colgajo en la literatura.

Desde el punto de vista del autor, esta técnica se ajusta a todos los grados de cuerda peneoescrotal, pero cabe hacer notar que la mejor técnica en caso de escroto laxo, hipertrófico o ptósico sería la escrotoplastia de reducción seguida por nuestra técnica. En este estudio se corrobora la utilidad de la nueva clasificación de Chavolla para cuerdas peneanas y su aplicación directa a la elección de las técnicas quirúrgicas.

Será necesario poner a prueba esta nueva técnica en futuras series con una población mayor para determinar los resultados inmediatos y tardíos, así como su aplicación en el pliegue pubopeneano.

Conflicto de interés

El autor declara no tener conflictos de interés.

Referencias

1. **El-Koutby M, Mohamed Amin EG.** Webbed penis: A new classification. *J Indian Assoc Pediatr Surg.* 2010;15(2):50–2. doi: 10.4103/0971-9261.70637
2. **Cho KS.** Webbed Penis. In: Park NC, Kim SW, Moon DG, editors. *Penile Augmentation.* Berlin Heidelberg: Springer-Verlag; 2016. p. 257–60. doi: 10.1007/978-3-662-46753-4
3. **Hussain Mohammed T., Al-Samarrai Asal Y.** Izzidien. Webbed Penis in Arab Children. *Annals of Saudi Medicine.* 1990;10(5):535–8. doi: 10.5144/0256-4947.1990.535
4. **Sirebrenik S.** Pene palmeado. *Revista Chilena de Urología.* 2006;67(3):195–201.
5. **Chen Y, Ding X, Luo C, Yu S, YU Y, Chen B, et al.** A new plastic surgical technique for adult congenital webbed penis. *J Zhejiang Univ Sci B.* 2012;13(9):757–60. doi: 10.1631/jzus.B1200117
6. **Chang S-J, Liu S-P, Hsieh J-T.** Correcting Penoscrotal Web with the V-Y Advancement Technique. *J Sex Med.* 2008;5(1):249–50. doi: 10.1111/j.1743-6109.2007.00647.x
7. **Rivas S, Romero R, Parente A, Fanjul M, Angulo JM.** Simplificación del tratamiento quirúrgico del pene oculto. *Actas Urológicas Españolas.* 2011;35(5):310–4. doi: 10.1016/j.acuro.2010.08.007
8. **Temboury Molina MC.** Desarrollo puberal normal. Pubertad precoz. *Revista Pediatría de Atención Primaria.* 2009;11(Supl.16):127–42.
9. **Carrillo-Córdova LDC, Carrillo-Esper R, Carrillo-Córdova J, Carrillo-Córdova C.** Cirugía estética de los genitales masculinos. *Rev Mex Urol.* 2017;77(4). doi:10.24245/revmexurol.v77i4.1119
10. **Chavolla Canal AJ.** Pene palmeado: una nueva clasificación. *Rev Mex Urol.* 2019;79(4):1–9.
11. **Campbell J, Gillis J.** A review of penile elongation surgery. *Transl Androl Urol.* 2017;6(1):69–78. doi: 10.21037/tau.2016.11.19