



## Our experience with laparoscopic repair of the vesicovaginal fistula

### Nuestra experiencia tras la reparación laparoscópica de la fístula vesicovaginal

Carlos Ríos-Melgarejo,<sup>1\*</sup> Raúl Humberto García-Nava,<sup>1</sup> Israel Castañón-Hernández,<sup>1</sup>  
 Hedler Olaf González-Villegas<sup>1</sup>

#### Abstract

**Background:** The incidence of vesicovaginal fistula ranges from 30,000 to 130,000 cases per year, and it is generally associated with abdominal hysterectomy, cancer, and pelvic radiation. Vaginoscopy, cystoscopy, and cystography are necessary for its diagnosis. The best opportunity for achieving favorable results is in the first surgical intervention.

**Objective:** To report the results of laparoscopic vesicovaginal fistula repair at our hospital center.

**Materials and methods:** A descriptive, ambispective study was conducted on patients with vesicovaginal fistula that underwent laparoscopic repair within the time frame of March 2016 to November 2019.

**Results:** Fifteen patients that underwent laparoscopic vesicovaginal fistula repair were included. They had a mean age of 46.2 years and a mean BMI of 30.1 kg/m<sup>2</sup>. The most frequent comorbidity was high blood pressure, followed by endometrial cancer. All patients had a history of gynecologic surgery. One patient presented with recurrence and one patient had a Clavien-Dindo III complication (6.67%).

**Discussion:** In our study, 93.33% of the cases were caused by hysterectomy. The patient that had vesicovaginal fistula recurrence presented with mild tissue fibrosis at the supratrighonal location, and a 3 mm fistula, contrary to that reported in the literature.

**Conclusion:** Video-assisted laparoscopic repair at our hospital was shown to be a safe procedure, with a success rate of 93.3% (14 patients) in the first intervention. In addition to the presence of a moderate fibrotic process that could condition greater technical difficulty, intraoperative blood loss was >250 cc and hospital stay was >3 days.

#### Keywords:

Vesicovaginal fistula, Recurrence, Laparoscopic repair.

#### Correspondencia:

\*Carlos Ríos-Melgarejo  
Blvd. Adolfo López  
Mateos Poniente S/N  
Los Paraísos,  
CP. 37320 León,  
Guanajuato, México.  
Correo electrónico:  
carlosriosm@hotmail.  
com

**Citación:** Ríos-Melgarejo C., García-Nava R.H., Castañón-Hernández I., González-Villegas H. O. *Nuestra experiencia tras la reparación laparoscópica de la fístula vesicovaginal.* Rev. Mex. Urol. 2020;80(5):pp 1-13

<sup>1</sup>Instituto Mexicano del Seguro Social, Unidad Médica de Alta Especialidad del Bajío T1, León, Guanajuato, México.

**Recibido:** 9 de abril de 2020

**Aceptado:** 12 de agosto de 2020



## Resumen

**Antecedentes:** La fístula vesicovaginal (FVV) tiene una incidencia de 30 000 a 130 000 casos por año, generalmente asociados con histerectomía abdominal, cáncer y radiación pélvica. Para el diagnóstico es necesario realizar vaginoscopia, cistoscopia y cistografía. La mejor oportunidad para obtener resultados favorables es en el primer intento quirúrgico.

**Objetivo:** Reportar los resultados obtenidos en el abordaje laparoscópico de fístula vesicovaginal en nuestro centro hospitalario.

**Materiales y métodos:** Estudio descriptivo, ambispectivo en pacientes con FVV sometidos a reparación laparoscópica desde marzo de 2016 hasta noviembre de 2019.

**Resultados:** Se incluyeron 15 pacientes sometidas a reparación de FVV por laparoscopia, con una edad media de 46.2 años e IMC promedio de 30.1 kg/m<sup>2</sup>. Los comórbidos asociados más frecuentes se encontraron HAS seguido de Ca de endometrio, con el antecedente quirúrgico ginecológico en el 100% de las pacientes. Del total, 1 paciente presentó recurrencia; 1 paciente presenta complicación Clavien-Dindo III (6.67%).

**Discusión:** En nuestro estudio, el 93.33% de los casos fueron causados por una histerectomía. Se informó que el paciente que presentó recurrencia de FVV presentaba tejido fibrótico leve, ubicación supratrigonal y tamaño de fístula de 3 mm, contrario a lo informado en la literatura.

**Conclusión:** La reparación videoasistida por laparoscopia de la fístula vesicovaginal en nuestro hospital se reportó como un procedimiento seguro, con una incidencia de éxito del 93.3% (14 pacientes) en la primera intervención. Se encontró, además que la presencia de un proceso fibrótico moderado pudiera condicionar mayor dificultad técnica, aunado al sangrado transquirúrgico >250 cc. y estancia hospitalaria >3 días.

### Palabras clave:

Fístula vesicovaginal, recurrencia, reparación laparoscópica.

## Introducción

Por definición una fístula es una comunicación no anatómica entre dos o más cavidades del cuerpo recubiertas por epitelio, mesotelio o por piel.<sup>(1)</sup>

En países occidentales está asociado a cirugía ginecológica, como histerectomía abdominal (incidencia 0.1-0.2%). La segunda causa más co-

mún es infiltración maligna de cáncer: cervical, vesical, vaginal, endometrial o de recto. La radiación pélvica es otro factor de riesgo descrito.<sup>(2)</sup>

El diagnóstico clínico se establece ante la presencia de fuga urinaria transvaginal posterior a cirugía pélvica. Para establecer el diag-

nóstico es necesario vaginoscopia con espéculo y realización de una cistoscopia, también se puede utilizar la prueba colorimétrica con instilación de azul de metileno a la vejiga o también la administración vía oral de fenazopiridina para evidenciar la salida de orina a través de la vagina,<sup>(3)</sup> y adicionalmente estudios de imagen contrastados como el cistograma.<sup>(4,5)</sup>

Las fístulas se pueden clasificar como simples o complejas en función del tamaño y características del tejido. Las fístulas vesicovaginales (FVV) complejas se definen como: fístula mayor a 3 cm, recurrente o reintervención, presencia de lesiones asociadas como fístula rectovaginal o lesión ureteral, fístula cercana al mecanismo de continencia o meato uretral y fístula posradiación.<sup>(5)</sup>

Con respecto al tratamiento quirúrgico, el abordaje abdominal es el más realizado por su disponibilidad, ya que permite cumplir con los principales principios quirúrgicos de la reparación de FVV: exposición amplia de la fístula y el tejido circundante, resección del tracto fistuloso, eliminación de cuerpos extraños o materiales sintéticos, cierre hermético libre de tensión, cistorrafia en múltiples planos, interposición de tejido sano vascularizado entre la vagina y vejiga, drenaje vesical efectivo en el postoperatorio.<sup>(6,7)</sup> Sin embargo, como cualquier procedimiento abierto, la morbilidad es mayor respecto a los procedimientos de mínima invasión, los cuales van tomando cada vez más fuerza en las indicaciones y se han vuelto más frecuentes en los países desarrollados.

La reparación quirúrgica por la vía laparoscópica es una alternativa viable ya que ofrece menos morbilidad, una recuperación más temprana, las ventajas técnicas como mejoría óptica del campo quirúrgico, magnificación del capo visual y mejor exposición.<sup>(8)</sup>

Entre los factores predictores de éxito destacan el tamaño de la fístula, tiempo transcurrido entre el evento previo y la cirugía de reparación, calidad del tejido y el apego a los principios quirúrgicos.<sup>(9)</sup>

## Objetivo

Reportar los resultados obtenidos en el abordaje laparoscópico de fístula vesicovaginal en nuestro centro hospitalario.

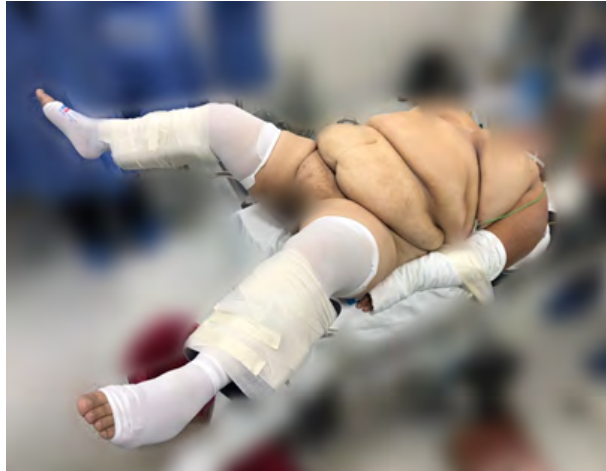## Pacientes y metodología

Se efectuó un estudio de descriptivo, ambispectivo, en pacientes diagnosticadas con fístula vesicovaginal, que acudieron al servicio de Urología de la Unidad Médica de Alta Especialidad T1 del Instituto Mexicano del Seguro Social, León, Guanajuato, en el periodo de tiempo comprendido de 1 marzo 2016 al 15 noviembre 2019. Se revisó de forma retrospectiva los expedientes de las pacientes con diagnóstico de fístula vesicovaginal, que cumplieron los criterios de inclusión, concentrando la siguiente información: historia clínica, fecha de cirugía ginecológica previa y/o factores de riesgo que condicionaron la aparición inicial de FVV, recurrencia de la fístula, necesidad de procedimientos secundarios para corregir recurrencias, características de la fístula, multiplicidad, tamaño, localización; administración de antibiótico profiláctico, cirugías previas con intento de corrección fístula, la presencia de tejido fibrótico, índice de masa corporal y el tiempo en el que se realiza el retiro de sonda Foley transuretral tras la reparación laparoscópica FVV.

Nuestra técnica quirúrgica se basa en 8 pasos descritos a continuación:

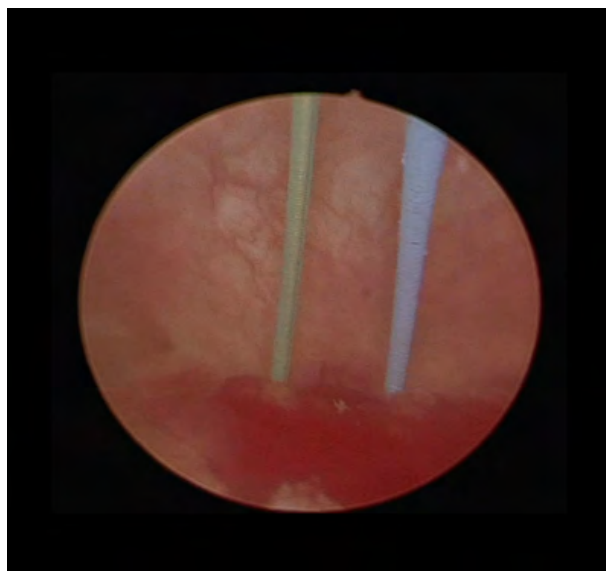
**1. Posición del paciente.** En decúbito dorsal, con una sábana en el área lumbar de la paciente, se sujetan los brazos en contacto con el cuerpo. Posteriormente en posición de litotomía, se fijan los miembros pélvicos a las pierneras para la realización de cistoscopia y finalmente se posiciona en Trendelenburg para la laparoscopia (Fig. 1).

**Figura 1. Posición**

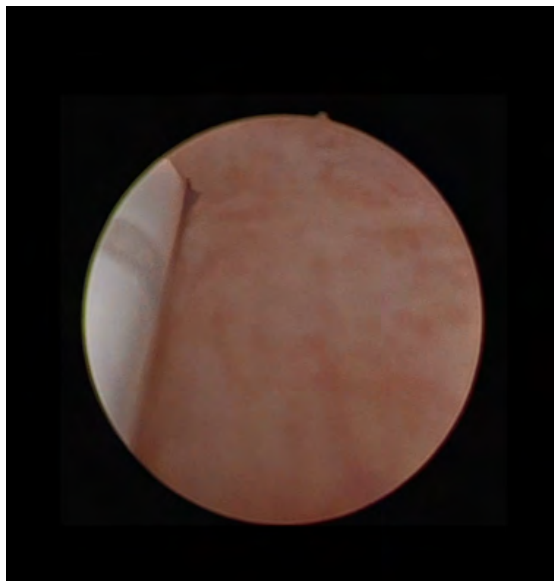


**2. Cistoscopia y localización de fístula.** Se identifican meatos ureterales (Fig. 1) y colocando catéteres ureterales 6 Fr. (Fig. 2 y 3); se identifica orificio fistuloso el cuál se refiere con un catéter ureteral de otro color, se exteriorizan los anteriores y se fijan a una sonda transuretral de 20 Fr de dos vías (Fig. 4).

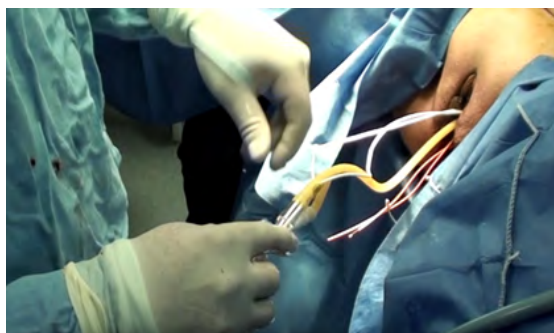
**Figura 2. Cistoscopia, identificación de trayecto fistuloso**



**Figura 3. Cistoscopia, colocación de tutores ureterales**



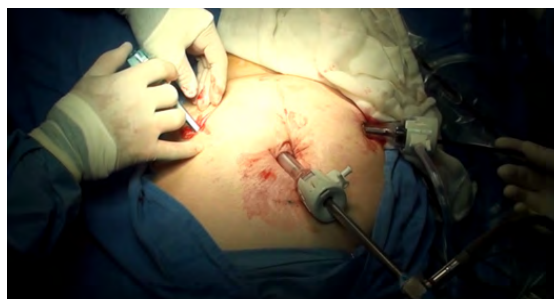**Figura 4. Exteriorización de tutores ureterales y fijación en sonda transuretral**



**3. Colocación de trocares.** Abordaje transperitoneal de 4 puertos, se coloca un trócar primario óptico de 10 mm por debajo del borde inferior de la cicatriz umbilical con técnica de Hasson habitualmente, bajo visión directa se colocan trócares restantes, uno de 10 mm del lado izquierdo en un punto medio del ombligo

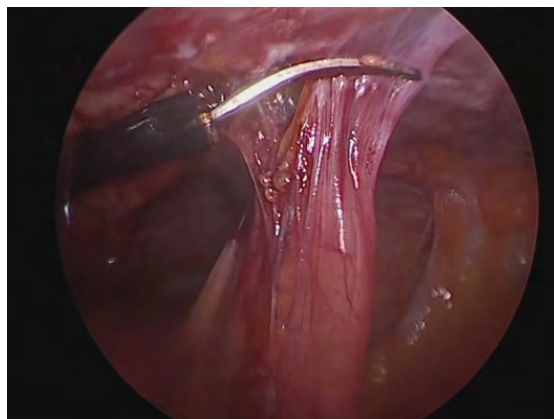
a la cresta iliaca, tercero de 5 mm contralateral al anterior, y otro de 5 mm auxiliar en la fosa iliaca (Fig. 5).

**Figura 5. Colocación de trocares en posición triangular**



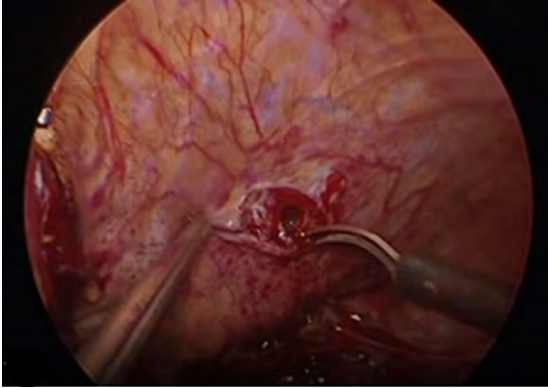**4. Laparoscopia y disección cuidadosa de adherencias.** Hasta lograr tener acceso libre hacia el saco de Douglas (Fig. 6).

**Figura 6. Disección de adherencias**

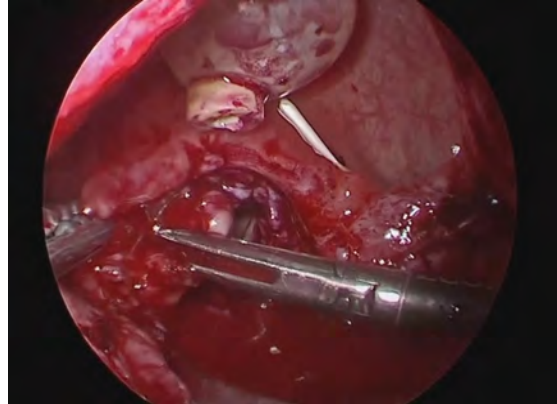


**5. Movilización y disección vesical.** Se incide vejiga de forma vertical por debajo de la reflexión de globo vesical (Fig. 7) y se localiza el catéter del trayecto fistulosos, así como catéteres ureterales.

**Figura 7. Apertura vesical**



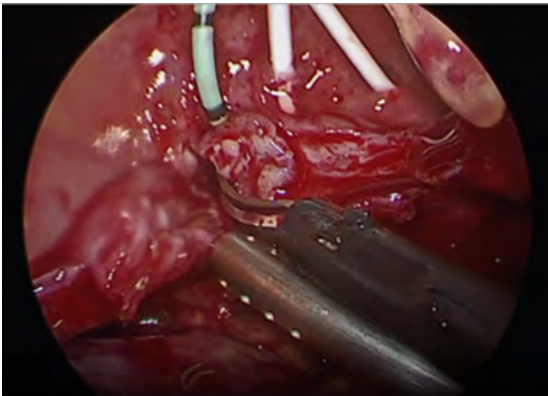
**Figura 9. Separación de pared vaginal de la vejiga**



**6. Reparación de la fístula.** Se disecciona la pared posterior de la vejiga de la pared anterior de la vagina con disección roma o cortante. Se procede a realizar fistulectomía circunferencial con corte frío (Fig. 8), se completa disección y separación de pared vaginal de la vesical (Fig. 9).

**7. Cierre de la vagina y vejiga.** El cual se realiza de forma separado en dirección horizontal de la vagina (Fig. 10) y vertical de la vejiga con monocryl 2-0 (Fig. 11).

**Figura 8. Disección de fístula**



**Figura 10. Cierre de pared vaginal con sutura continua**

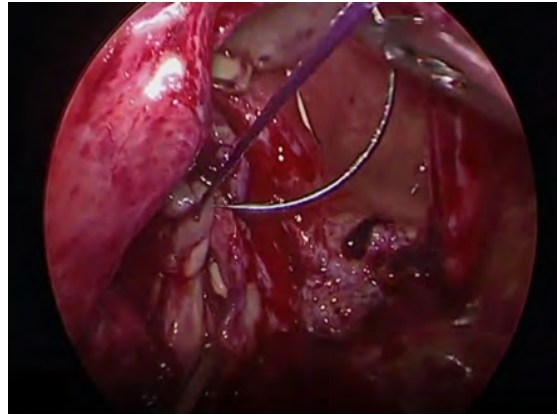
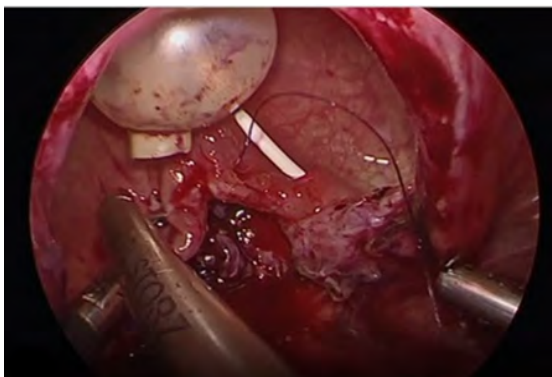


Figura 11. Cierre de vejiga con sutura continua



**8. Interposición de tejido.** Se moviliza parche de epiplón, o apéndice epiplóico y se coloca entre ambos planos, vaginal y vesical, fijándose con ácido poliglicólico. Se coloca un drenaje pélvico tipo Penrose de 0.5 pulgadas través de un puerto de 5 mm y se dirige al sitio de cistorrafia, se retiran trócares y se da por terminado el procedimiento.

## Resultados

Se incluyeron 15 pacientes que fueron sometidas a reparación de fístula vesicovaginal por vía laparoscópica. En 13 casos (86.6%) la reparación fue un procedimiento primario y en 2 casos (13.8%) la reparación fue un procedimiento secundario. Las pacientes presentaron una edad media de  $46.2 \pm 9.45$  años, índice de masa corporal promedio de  $30.1 \pm 5.8$ , 10 pacientes (66.67%) presentaban comórbidos, siendo hipertensión arterial sistémica la más común (70%), seguido de cáncer de endometrio (20%), cáncer de mama, cáncer de ovario, diabetes mellitus y epilepsia (10%, respectivamente). El 100% de las pacientes presentaron antecedente de cirugía ginecológica de las cuales histerectomía fue la más común en 14

pacientes (93.3%) e histerorrafia se presentó en 1 paciente (6.6%) (Tabla 1).

Tabla 1. Características descriptivas de la población de estudio

Pacientes en estudio de recurrencia de FVV tras la reparación laparoscópica n=15	
Edad (años)	46.2 ± 9.4
<b>Etiología ginecológica</b>	
Histerectomía (%)	14 (93.33)
Histerorrafia (%)	1 (6.67)
<b>Tipo de procedimiento</b>	
Primario (%)	13 (86.67)
Secundario (%)	2 (13.33)
IMC (kg/m <sup>2</sup> )	30.11 ± 5.89
Normal (%)	1 (6.67)
Sobrepeso (%)	10 (66.67)
Obesidad grado 1 (%)	1 (6.67)
Obesidad grado 2 (%)	2 (13.33)
Obesidad grado 3 (%)	1 (6.67)
<b>Comórbidos n=10</b>	
HAS (%)	10 (70)
DM (%)	1 (10)
Cáncer (%)	4 (40)
Mama (%)	1/4 (25)
Endometrio (%)	2/4 (50)
Ovario (%)	1/4 (25)
Epilepsia (%)	1 (10)

FVV: fístula vesicovaginal.

IMC: índice de masa corporal.

AS: hipertensión arterial sistémica.

DM: diabetes mellitus.

En referencia a las características de la fístula vesicovaginal, en 14 de los casos (93.33%) se trató de un tracto fistuloso único y en 1 caso (6.67%) fueron dos tractos. En promedio el tamaño de los tractos fue de  $7 \pm 4.34$  mm, 4 pacientes (26.67%) fueron clasificados como

fístula compleja; 2 casos (13.33%) involucraba el uréter y 2 casos (13.33%) se trataba de fístulas recurrentes, las cuales habían tenido intento de reparación previamente mediante procedimiento abierto. La localización más común de la fístula fue supratrigonal en 11 de los casos (73.33%) (Tabla 2).

**Tabla 2. Características de la fístula vesicovaginal**

Características de la FVV n=15	
<b>Localización</b>	
Ureteral (%)	2 (13.33)
Supratrigonal (%)	11 (73.33)
Trigonal (%)	1 (6.67)
SD (%)	1 (6.67)
<b>Número de tractos</b>	
1 (%)	14 (93.33)
2 (%)	1 (6.67)
Tamaño (mm)	7 ± 4.34
<b>Tejido fibrótico</b>	
Leve (%)	14 (93.33)
Moderado (%)	1 (6.67)
Severo (%)	NR
<b>Reparación previa</b>	
Si (%)	2 (13.33)
Compleja (%)	4 (26.67)
<b>Criterio de complejidad</b>	
Ureteral (%)	2/4 (50)
Recurrente (%)	2/4 (50)

El 100 % de las pacientes iniciaron anti-biótico (Tabla 3) una hora previa a la cirugía laparoscópica con cefalosporina de tercera generación, la cual se administró en promedio por 3.8 días, seguidos de 14 días de quinolona de tercera generación.

**Tabla 3. Características de la reparación laparoscópica**

Particularidades de la reparación laparoscópica en FVV n=15	
<b>Cirugía</b>	
Reparación temprana (%)	1 (6.67)
Reparación tardía (%)	14 (93.33)
Reparación previa (%)	2 (13.33)
Uso de Antibiótico (%)	15 (100)
Tiempo de cirugía (min)	198.93±49.00
Sangrado transoperatorio (cc)	144.97±117.38
Parche (%)	12 (80.00)
Epiplón	10 (83.33)
Mesocolon	2 (16.67)
Complicaciones transoperatorias (%)	1 (6.67)

FVV: fístula vesicovaginal. NR: no registrado

La sonda transuretral permaneció *in situ* posterior a la reparación laparoscópica durante 24.3±5.6 días (Tabla 4). Se reportó 1 caso (6.67%) de complicación transoperatoria grado III en la clasificación de Clavien-Dindo, la cual consistió en una perforación intestinal, manejándose con cierre primario y en el posoperatorio la paciente estuvo con ayuno de 5 días y nutrición parenteral total. En 12 de los casos (80%) se realizó interposición de tejido sano (Tabla 3).

**Tabla 4. Evolución postquirúrgica**

Pacientes postquirúrgicos de FVV n=15	
Estancia hospitalaria (días)	3.8±1.3
Retiro de sonda transuretral (días)	24.3±5.6
Recurrencia (%)	1 (6.67)
Sin recurrencia (%)	14 (93.3)
<b>Procedimiento secundario para reparación de FVV</b>	
Si (%)	1 (6.67)

FVV: fístula vesicovaginal.



Se realizaron con éxito 14 casos (93.33%) de las reparaciones laparoscópicas de FVV, 1 de las pacientes (6.6%) presentó recurrencia de la FVV tras la reparación laparoscópica, la cual se resolvió de forma exitosa con un procedimiento abierto secundario (Tabla 4). El tiempo quirúrgico de la reparación laparoscópica de la FVV fue de 198.9 minutos y el sangrado reportado fue 144.97±117.38 cc en promedio. En 14 de los casos (93.3 %), la reparación se realizó de forma tardía, solo en el 6.67 % fue reparación temprana. (Tabla 3)

Se presentó 1 evento de recurrencia (6.67 %) de FVV (Tabla 4), la paciente presentaba una edad de 51 años, con antecedente de histerectomía por miomatosis, contaba con un IMC de 26.03 kg/m<sup>2</sup>, como enfermedades concomitantes refirió epilepsia e hipertensión arterial. En cuanto a las características de la FVV, ésta se encontraba con localización supratrigonal, tracto múltiple (dos de 3 mm), no tenía intentos de reparación previa y se observó leve tejido fibrótico al momento de la disección, no

fue catalogada como una fístula compleja, no se reportaron complicaciones transoperatorias, se registraron 180 minutos de tiempo quirúrgico y un sangrado de 250 cc. Se realizó interposición de tejidos con parche de mesocolon. Posterior a la cirugía la paciente permaneció 3 días hospitalizada, recibió antibiótico con un esquema similar a las demás pacientes, la sonda transuretral permaneció por 28 días antes de retirarla y se realizó un procedimiento abierto de forma secundaria para repararla. Presentó evolución favorable durante el seguimiento de 5 meses que se le dio.

## Discusión

Se han publicado diferentes series de casos posterior al primer reporte de reparación laparoscópica de FVV que van desde 2 a 22 casos en las series con mayor número de casos publicados (Tabla 5).<sup>(5,10-30)</sup>

**Tabla 5**

Autor	Año	No. Pacientes	Tiempo quirúrgico (min)	Sangrado (ml)	EIH (días)	STU (días)	Seguimiento (meses)	Recurrencia (%)
Nezhat <sup>(31)</sup>	1994	1	-	-	1	10	-	0
Phipps <sup>(13)</sup>	1996	2	160	-	1	10	-	0
Von Theobald <sup>(10)</sup>	1998	1	70	100	8	7	6	0
Miklos <sup>(11)</sup>	1999	1	-	-	1	21	6	0
Nabi <sup>(14)</sup>	2001	1	190	-	4	21	9	0
Ou <sup>(15)</sup>	2004	2	NR	-	2 a 12	14 a 20	-	0
Sotelo <sup>(16)</sup>	2005	15	170	-	3	10	26	6.6
Chibber <sup>(17)</sup>	2005	8	220	-	10	14	3 A 40	0
Wong <sup>(18)</sup>	2006	2	380	<100	2	21	40	0
Nagraj <sup>(19)</sup>	2007	13	130	-	4.5	15	21	7.6

Continúa...

Autor	Año	No. Pacientes	Tiempo quirúrgico (min)	Sangrado (ml)	EIH (días)	STU (días)	Seguimiento (meses)	Recurrencia (%)
Serdar-Gozen <sup>(20)</sup>	2007	3	164	333	6	10	19	0
Das Mahapatra <sup>(21)</sup>	2007	12	166	125	4	14	12 a 16	8.3
Tiong <sup>(22)</sup>	2007	1	260	<100	1	21	6	0
Pereira <sup>(23)</sup>	2008	7	280	-	7.2	-	3 a 24	0
Shah <sup>(24)</sup>	2009	22	145	180-200	4.5	-	-	13.6
Porpiglia <sup>(25)</sup>	2009	4	103	80	3	8	10 a 21	0
Abdel-Karim <sup>(26)</sup>	2011	15	171.6	110	3	21	18.9	0
Zapata <sup>(27)</sup>	2014	19	130	100	-	21.9	-	0
Venkatramani <sup>(28)</sup>	2014	7	-	-	-	-	3	14.2
Javali <sup>(12)</sup>	2015	22	75	35	1.5	14	2 a 45	0
Martinez <sup>(29)</sup>	2011	4	-	-	4	-	-	1.8
Montoya <sup>(30)</sup>	2013	9	180	100	3	14	-	22.2

Independientemente de la causa primaria, el tratamiento quirúrgico es el estándar de oro en el manejo de la FVV. Se ha señalado una tasa de recurrencia de hasta 10 % de los casos, de tal manera que, de acuerdo a los datos obtenidos de 15 pacientes atendidas en nuestro estudio, solo una ha recidivado, correspondiendo a un 6.67%.<sup>(10,11)</sup> Estos hallazgos podrían explicarse por las diferencias en el nivel de complejidad de los casos de fístula manejados y/o las características de los hospitales (experiencia y habilidades del cirujano, apego a los principios quirúrgicos, procedimientos clínicos pre y posquirúrgicos y medidas implementadas para la prevención de infecciones).

Se ha reportado que la multiplicidad de la fístula aumenta 5 veces el riesgo de reparación de la FVV.<sup>(32,33)</sup> En nuestro estudio esta variable no alcanzó significancia estadística, sin embargo, cabe señalar que la presencia de múltiples tractos fue uno de los factores presentes en la recurrencia de nuestra serie.

Abdullah reportó que la reparación secundaria representa 3 veces más la probabilidad de

recurrir.<sup>(32)</sup> En nuestro análisis no fue posible establecer relación entre el intento de reparación previa de la FVV y la recurrencia. Cabe mencionar que en el caso que recurrió esta fue una variable que se encontraba ausente. Según la literatura la etiología obstétrica aumenta 3 veces el riesgo.<sup>(12,34)</sup>

Debido a la dificultad técnica que se presenta por el exceso de tejido adiposo en pacientes con obesidad, se esperaba que las pacientes con mayor IMC presentaran recurrencia, contrario a lo esperado, nuestro caso presentó un IMC de 26.04 kg/m<sup>2</sup>, que lo clasifica en sobrepeso, pero no en obesidad.

El tamaño de la fístula se ha observado que incrementa 3 veces más la posibilidad de reparación de FVV.<sup>(12,31)</sup>

Los factores descritos en la paciente que ameritó una intervención secundaria para el cierre de la fístula vesicovaginal destacan la edad, HAS, estancia intrahospitalaria y principalmente sangrado transoperatorio. Sin embargo, se requiere aumentar la muestra poblacional para realizar un análisis estadístico comparativo.

## Conclusión

La reparación videoasistida por laparoscopia de la fistula vesicovaginal en nuestro hospital se reportó como un procedimiento seguro, con una incidencia de éxito del 93.3% (14 pacientes) en la primera intervención y presentándose solamente en una paciente (6.67 %) una complicación Claven-Dindo grado III. Se encontró, además, que la presencia de un proceso fibrótico moderado pudiera condicionar mayor dificultad técnica, aunado al sangrado transquirúrgico > 250 cc y estancia hospitalaria >3 días. Se requieren estudios posteriores para comparar los resultados obtenidos incluso con las series reportados.

## Bibliografía

1. **Wein AJ, Kavoussi LR, Novick AC, Partin AW, Peters CA.** Campbell-Walsh urology: expert consult premium edition: enhanced online features and print, 4-volume set. Elsevier Health Sciences; 2011.
2. **Hadzi-Djokic J, Pejic TP, Acimovic M.** Vesicovaginal fistula: report of 220 cases. *Int Urol Nephrol.* 2009;41(2):299–302. doi: <https://doi.org/10.1007/s11255-008-9449-1>
3. **Moses RA, Ann Gormley E.** State of the Art for Treatment of Vesicovaginal Fistula. *Curr Urol Rep.* 2017 Aug;18(8):60. doi: <https://doi.org/10.1007/s11934-017-0708-5>
4. **McKay E, Watts K, Abraham N.** Abdominal Approach to Vesicovaginal Fistula. *Urol Clin North Am.* 2019 Feb;46(1):135–46. doi: <https://doi.org/10.1016/j.ucl.2018.08.011>
5. **Ayed M, El Atat R, Hassine LB, Sfaxi M, Chebil M, Zmerli S.** Prognostic factors of recurrence after vesicovaginal fistula repair. *Int J Urol.* 2006 Apr;13(4):345–9. doi: <https://doi.org/10.1111/j.1442-2042.2006.01308.x>
6. **Oakley SH, Brown HW, Greer JA, Richardson ML, Adelowo A, Yurteri-Kaplan L, et al.** Management of vesicovaginal fistulae: a multicenter analysis from the Fellows' Pelvic Research Network. *Female Pelvic Med Reconstr Surg.* 2014 Feb;20(1):7–13. doi: <https://doi.org/10.1097/spv.0000000000000041>
7. **Bodner-Adler B, Hanzal E, Pablik E, Koelbl H, Bodner K.** Management of vesicovaginal fistulas (VVF) in women following benign gynaecologic surgery: A systematic review and meta-analysis. *PLoS ONE.* 2017;12(2):e0171554. doi: <https://doi.org/10.1371/journal.pone.0171554>
8. **Ramphal SR.** Laparoscopic approach to vesicovaginal fistulae. *Best Pract Res Clin Obstet Gynaecol.* 2019 Jan;54:49–60. doi: <https://doi.org/10.1016/j.bpobgyn.2018.06.008>
9. **Miklos JR, Moore RD, Chinthakanan O.** Laparoscopic and Robotic-assisted Vesicovaginal Fistula Repair: A Systematic Review of the Literature. *J Minim Invasive Gynecol.* 2015 Aug;22(5):727–36. doi: <https://doi.org/10.1016/j.jmig.2015.03.001>
10. **von Theobald P, Hamel P, Febraro W.** Laparoscopic repair of a vesicovaginal fistula using an omental J flap. *Br J Obstet Gynaecol.* 1998 Nov;105(11):1216–8. doi: <https://doi.org/10.1111/j.1471-0528.1998.tb09980.x>
11. **Miklos JR, Sobolewski C, Lucente V.** Laparoscopic management of recurrent vesicovaginal fistula. *Int Urogynecol J Pelvic Floor Dysfunct.* 1999;10(2):116–7. doi: <https://doi.org/10.1007/s001920050029>
12. **Javali TD, Katti A, Nagaraj HK.** A simplified laparoscopic approach to repair vesicovaginal fistula: the M.S. Ramaiah technique. *Urology.* 2015 Mar;85(3):544–6. doi: <https://doi.org/10.1016/j.urology.2014.11.014>

13. **Phipps J.** Laparoscopic repair of posthysterectomy vesicovaginal fistula: two case reports. *Gynaecological Endoscopy*. 1996 Apr;5(2):123–4.
14. **Nabi G, Hemal AK.** Laparoscopic repair of vesicovaginal fistula and right nephrectomy for nonfunctioning kidney in a single session. *J Endourol*. 2001 Oct;15(8):801–3. doi: <https://doi.org/10.1089/089277901753205780>
15. **Ou C-S, Huang U-C, Tsuang M, Rowbotham R.** Laparoscopic repair of vesicovaginal fistula. *J Laparoendosc Adv Surg Tech A*. 2004 Feb;14(1):17–21. doi: <https://doi.org/10.1089/109264204322862306>
16. **Sotelo R, Mariano MB, García-Seguí A, Dubois R, Spaliviero M, Keklikian W, et al.** Laparoscopic repair of vesicovaginal fistula. *J Urol*. 2005 May;173(5):1615–8. doi: <https://doi.org/10.1097/01.ju.0000154701.97539.ef>
17. **Chibber PJ, Shah HN, Jain P.** Laparoscopic O’Conor’s repair for vesico-vaginal and vesico-uterine fistulae. *BJU Int*. 2005 Jul;96(1):183–6. doi: <https://doi.org/10.1111/j.1464-410x.2005.05592.x>
18. **Wong C, Lam PN, Lucente VR.** Laparoscopic transabdominal transvesical vesicovaginal fistula repair. *J Endourol*. 2006 Apr;20(4):240–3; discussion 243. doi: <https://doi.org/10.1089/end.2006.20.240>
19. **Nagraj HK, Kishore TA, Nagalaksmi S.** Early laparoscopic repair for supratrigonal vesicovaginal fistula. *Int Urogynecol J Pelvic Floor Dysfunct*. 2007 Jul;18(7):759–62. doi: <https://doi.org/10.1007/s00192-006-0232-5>
20. **Gözen AS, Teber D, Canda AE, Rassweiler J.** Transperitoneal laparoscopic repair of iatrogenic vesicovaginal fistulas: Heilbronn experience and review of the literature. *J Endourol*. 2009 Mar;23(3):475–9. doi: <https://doi.org/10.1089/end.2008.0236>
21. **Das Mahapatra P, Bhattacharyya P.** Laparoscopic intraperitoneal repair of high-up urinary bladder fistula: a review of 12 cases. *Int Urogynecol J Pelvic Floor Dysfunct*. 2007 Jun;18(6):635–9. doi: <https://doi.org/10.1007/s00192-006-0215-6>
22. **Tiong HY, Shim T, Lee YM, Tan JKN.** Laparoscopic repair of vesicovaginal fistula. *Int Urol Nephrol*. 2007;39(4):1085–90. doi: <https://doi.org/10.1007/s11255-006-9168-4>
23. **Otsuka RAP, Amaro JL, Tanaka MT, Epacagnan E, Mendes JB, Kawano PR, et al.** Laparoscopic repair of vesicovaginal fistula. *J Endourol*. 2008 Mar;22(3):525–7. doi: <https://doi.org/10.1089/end.2006.9846>
24. **Shah SJ.** Laparoscopic transabdominal transvesical vesicovaginal fistula repair. *J Endourol*. 2009 Jul;23(7):1135–7. doi: <https://doi.org/10.1089/end.2009.0080>
25. **Porpiglia F, Fiori C, Morra I, Ragni F, Vaccino D, Scarpa RM.** Laparoscopic vesico-vaginal fistula repair: our experience and review of the literature. *Surg Laparosc Endosc Percutan Tech*. 2009 Oct;19(5):410–4. doi: <https://doi.org/10.1097/sle.0b013e3181b7315c>
26. **Abdel-Karim AM, Mousa A, Hasouna M, Elsalmy S.** Laparoscopic transperitoneal extravesical repair of vesicovaginal fistula. *Int Urogynecol J*. 2011 Jun;22(6):693–7. doi: <https://doi.org/10.1007/s00192-010-1334-7>
27. **Zapata-González JA, Dávila-Cepeda A, García-Sánchez SM, Reyna-Bulnes A, Robles-Scott M.** Reparación laparoscópica de fistula vesicovaginal: nuestra experiencia. *Revista Mexicana de Urología*. 2014 Nov;74(6):331–5. doi: <http://dx.doi.org/10.1016/j.uromx.2014.10.001>
28. **Venkatramani V, Shanmugasundaram R, Kekre NS.** Urogenital fistulae in India: results of a retrospective analysis. *Female Pelvic Med*

- ReconstrSurg.2014Feb;20(1):14–8.doi:https://doi.org/10.1097/spv.0000000000000040
29. **Martínez JÁ, Hernández-Castellanos V, Fernández-Noyola G, Ahumada-Tamayo S, Fulda-Graue S, Pérez-Becerra R, et al.** Fístulas vesico-vaginales; diagnóstico y manejo; experiencia de 20 años. *Rev Mex Urol.* 2011;71(4):200–6.
30. **Montoya-Martínez G, Ledesma-Rodríguez AG, Serrano-Brambila E, Moreno-Palacios J.** Fístula vesicovaginal: abordaje abierto abdominal versus laparoscópico. *Ginecol Obstet Mex.* 2013;81(10):587–92.
31. **Nezhat CH, Nezhat F, Nezhat C, Rottenberg H.** Laparoscopic repair of a vesicovaginal fistula: a case report. *Obstet Gynecol.* 1994 May;83(5 Pt 2):899–901.
32. **Javed A, Abdullah A, Faruqui N, Syed SS, Binat-ul-Mehdi, Pirzada AJ.** Doctor! Will I be dry? Factors determining recurrence after vesicovaginal fistula repair. *J Pak Med Assoc.* 2015 Sep;65(9):954–9.
33. **Zhou L, Yang T-X, Luo D-Y, Chen S-L, Liao B-H, Li H, et al.** Factors Influencing Repair Outcomes of Vesicovaginal Fistula: A Retrospective Review of 139 Procedures. *Urol Int.* 2017;99(1):22–8. doi: https://doi.org/10.1159/000452166
34. **Loposso M, Hakim L, Ndundu J, Lufuma S, Punga A, De Ridder D.** Predictors of Recurrence and Successful Treatment Following Obstetric Fistula Surgery. *Urology.* 2016;97:80–5. doi: https://doi.org/10.1016/j.urology.2016.03.079