



## Incomplete urethral duplication. Case report and literature review

### Duplicación uretral incompleta. Reporte de un caso y revisión de la literatura

Leonardo José Mendoza-Sánchez,<sup>1\*</sup> Rosario Calviac-Mendoza,<sup>1</sup>  
 Marlene Guerra-Rodríguez,<sup>1</sup> Jorge Antonio Nápoles-Rivera.<sup>1</sup>

#### Abstract

**Description of the case:** 3-year-old male who consulted for episodes of dysuria and urine leakage from the perineal region after physiological urination, on physical examination a reddened papule was found in the perineal region, which is why a voiding urethrocytography was performed diagnosing Effman's type IIa-2 urethral duplication and it was decided to perform complete removal of the accessory tract.

**Relevance:** Urethral duplication is an unusual congenital entity, with very few cases reported in the literature, even described only due to anatomical concerns and is usually associated with other gastrointestinal and genitourinary malformations.

**Clinical implications:** urethral duplication is a rare entity, diagnosed in childhood, which can be associated with other malformations. Voiding urethrocytography allows the diagnosis to be made. Removal of the accessory tract was the indicated treatment with a favorable outcome.

**Conclusions:** urethral duplication is a rare entity, diagnosed in childhood, associated with other malformations. Voiding urethrocytography allows the diagnosis to be made. Removal of the accessory tract was the indicated treatment with a favorable outcome.

**Keywords:** Urethral duplication, congenital aberration, diagnosis and treatment

#### Autor de correspondencia:

\*Leonardo José Mendoza Sánchez. San Lázaro No. 701 Esquina Belascoaín, CP. 10300. Correo electrónico: lms161718@gmail.com.

**Citación:** Mendoza-Sánchez L. J., Calviac-Mendoza R., Guerra-Rodríguez M., Nápoles-Rivera J. A. Duplicación uretral incompleta. Reporte de un caso y revisión de la literatura. *Rev Mex Urol*. 2021;81(5):pp1-6.

<sup>1</sup> Universidad de Ciencias Médicas de La Habana, La Habana, Cuba.

**Recibido:** 08 de septiembre de 2021

**Aceptado:** 18 de octubre de 2021



## Resumen

**Descripción del caso:** Masculino de 3 años de edad que consulta por episodios de disuria y salida de orina por región perineal posterior a la micción fisiológica, a la exploración física se encuentra pápula enrojecida en región perineal, motivo por lo que se realiza uretrocistografía miccional diagnosticando duplicación uretral tipo IIa-2 de Effman y se decide realizar extirpación completa del trayecto accesorio.

**Relevancia:** La duplicación uretral es una entidad congénita inusual, con muy pocos casos reportados en la literatura, incluso descrita solo por los reparos anatómicos y suele asociarse a otras malformaciones gastrointestinales y genitourinarias.

**Implicaciones clínicas:** El diagnóstico se realiza generalmente en la infancia mediante uretrocistografía miccional, urografía retrógrada y cistouretroscopía, el tratamiento se reserva para pacientes sintomáticos, en este caso se realizó extirpación completa del trayecto accesorio, con evolución satisfactoria.

**Conclusiones:** La duplicación uretral es una entidad rara, diagnosticada en la infancia, que se puede asociar a otras malformaciones. La uretrocistografía miccional permite hacer el diagnóstico. La extirpación del trayecto accesorio fue el tratamiento indicado con evolución favorable.

### Palabras clave:

Duplicación uretral, anomalía congénita, diagnóstico y tratamiento

## Introducción

La duplicación uretral es una anomalía congénita rara y afecta más a hombres. Se han descrito alrededor de 300 casos en todo el mundo. Aristóteles fue el primero en describir por primera vez uretras doble. Se asocia frecuentemente con anomalías gastrointestinales y genitourinarias.<sup>(1)</sup> En la práctica la duplicación uretral es tan rara que se suele describir por los reparos anatómicos; pero también ocurren en formas variadas y se pueden clasificar ampliamente como dorsal o ventral al meato normal.<sup>(2)</sup>

La explicación embriológica de la duplicación uretral aún se desconoce. Hay varias

teorías que se han propuesto para explicar el origen. Una de las teorías considera que el defecto ocurre en la séptima semana del gestación, cuando el *septum* urogenital, que consiste en el pliegue del mesodermo superficial (Pliegue de Tourneux) y de ambos pliegues del mesodermo lateral (pliegue de Rathke), este divide la cloaca en recto posterior y en seno primitivo urogenital anterior.<sup>(3)</sup>

Effmann *et al.*, describen la clasificación que se utiliza en la actualidad y que consiste en:

- Tipo I: La duplicación uretral es incompleta y ciega.
  - IA: La uretra accesoria tiene apertura en la superficie del pene, pero no se comunica con uretra ni cuello vesical.
  - IB: La uretra accesoria surge de la uretra ventral, pero termina en un conducto ciego.
- Tipo II: La duplicación uretral completa y patente.
  - IIA1: Dos uretras sin comunicación entre ellas que surgen desde el cuello vesical.
  - IIA2: El segundo canal uretral surge de la uretra primaria y desemboca a un segundo meato, o también llamada tipo “Y” cuando de la uretra dorsal a nivel del cuello vesical o uretra anterior surge la uretra ventral y desemboca al recto o región perineal.
  - IIB: Ambas uretras surgen del cuello vesical o uretra posterior y se unen en la uretra anterior para formar un canal común.
- Tipo III: La Duplicación uretral es parte de una duplicación caudal completa o parcial.<sup>(4)</sup>

Habitualmente la duplicación uretral consiste en un doble orificio uretral y un flujo urinario doble. La incontinencia y las infecciones urinarias recidivantes son frecuentes. Otras características raras son la curvatura del pene y la obstrucción urinaria secundaria a un colgajo de mucosa en la bifurcación uretral, que actúa como una válvula oclusora durante la micción.<sup>(2)</sup>

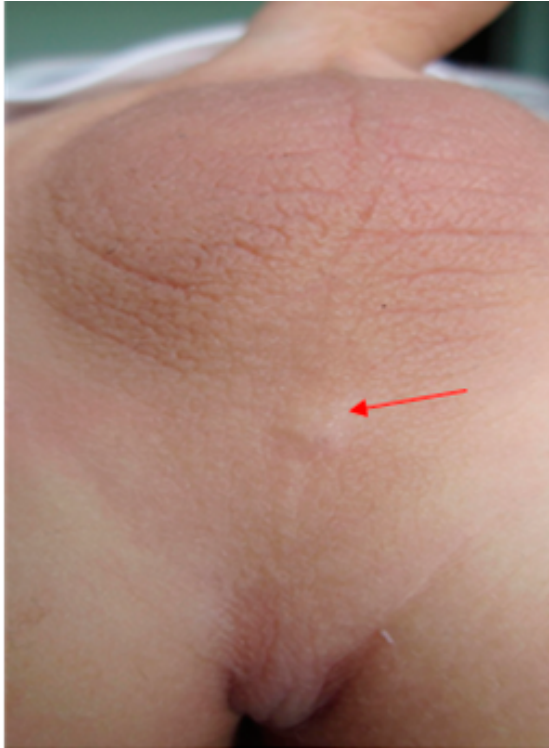
La evaluación del paciente debe incluir una buena anamnesis, examen físico completo, una cistouretrografía miccional, una uretrografía retrógrada y una visualización directa de la anatomía mediante cistouretroscopía.<sup>(5)</sup>

Presentamos el caso de un preescolar de 3 años con diagnóstico de doble uretra Tipo IIA-2 “Tipo Y” de Effmann mediante examen físico, pruebas de imagen, laboratorio, cistoscopia y por los resultados obtenidos se decide realizar tratamiento quirúrgico, con buenos resultados postoperatorios; preservando la continencia urinaria y desapareciendo la sintomatología urinaria irritativa.

### Caso Clínico

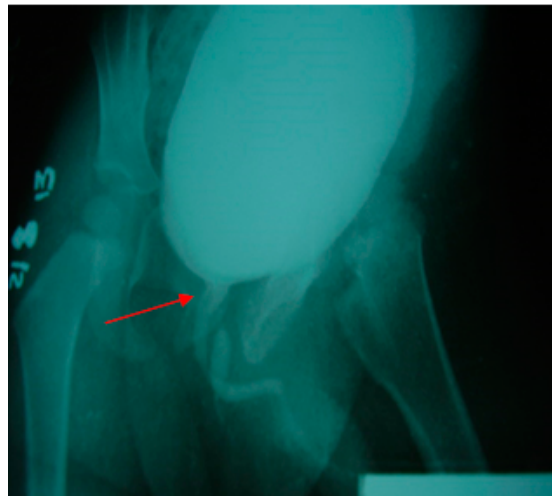Es el caso de un paciente masculino de 3 años de edad, al interrogatorio de la madre niega antecedentes personales patológicos, hábitos tóxicos u otras enfermedades o complicaciones durante el desarrollo de la gestación, parto y desarrollo del niño. Decide consultar porque el niño estuvo presentando varios episodios de disuria, ardor en la región perianal desde hace más o menos 6 meses de evolución, atendido en varias ocasiones por Pediatría. Al realizarle anamnesis y examen físico urológico al paciente encontramos que a la micción no presenta ningún síntoma urinario obstructivo o irritativo, pero constatamos que en la región perineal justo en el rafe medio proximal al ano la presencia una pequeña pápula enrojecida que humedece muy ligeramente, en ocasiones después de la micción (Ver figura 1).

**Figura 1.** Pequeña pápula enrojecida en región perineal en el rafe medio proximal al ano



Por lo anterior se discute el caso en el servicio de Urología y se decide realizar estudios de imagen entre estos un ultrasonido urológico sin evidencia ningún tipo de anomalía; urocultivo sin crecimiento bacteriano; uretrocistografía miccional en donde se observó una vejiga de buena capacidad de características normales y que a la micción puso en manifiesto la presencia de una estructura independiente a la uretra normal dibujándose en toda su trayecto hasta la zona del periné, imagen de aspecto proximal que recuerda la verdadera uretra que va afinándose hasta el final. La uretra verdadera no mostro alteraciones (ver figura 2). En la cistoscopia no se observó anomalía alguna.

**Figura 2.** Vejiga de buena capacidad con evidencia de uretra accesoria que desemboca a la región perineal



Al obtener los resultados de todos estos estudios se decide realizar tratamiento quirúrgico cuyo procedimiento se llevó a cabo colocando al paciente en posición de litotomía, posteriormente se pasa un fino catéter 8fr por la pequeña pápula localizada a nivel perineal; mediante la cistoscopia se evidencia la presencia del catéter en la vejiga y por vía perineal permitió hacer una disección hasta la base de la vejiga y ligar sin dificultad. La evolución fue satisfactoria y se comprobó el éxito con la evolución del paciente que no presentó sintomatología urinaria de ninguna índole. Se realizó uretrocistografía comprobatoria no demostrándose salida de orina por ningún trayecto uretral. El niño se mantiene sin presentar sintomatología urinaria irritativa.

Reporte de anatomía patológica de la pieza quirúrgica indica epitelio transicional con capas de tejido conjuntivo y escaso músculo liso.

## Discusión

El origen embriológico de la duplicación uretral se desconoce, pero datos encontrados en la literatura científica describen que anatómicamente puede ser completa o incompleta, predominando las formas incompletas; además se pueden clasificar en posición dorsal y ventral con respecto al pene, otras duplicaciones más raras se localizan en el mismo plano horizontal y, las uretras se encuentran una a la par de la otra, una a la izquierda y otra a la derecha, en donde este tipo horizontal se puede asociar con duplicación del pene o duplicación vesical completa.<sup>(6)</sup>

En la duplicación uretral dorsal se observa un meato urinario normal, con curvatura dorsal del pene y un segundo meato epispádico a lo largo de la cara dorsal del pene. La duplicación uretral ventral es sumamente rara y también puede ser completa o incompleta, con una uretra que termina en un extremo ciego; puede haber una uretra con localización normal en el glande y una segunda uretra a lo largo de la cara ventral del pene o, incluso, a lo largo del periné.<sup>(2)</sup> La duplicación parcial a lo largo de la uretra peneana se ha denominado duplicación de tipo Y; la prevalencia de este tipo es de solo 6%–30%.<sup>(7,8)</sup> Cuando la abertura duplicada está en el periné, se ha denominado de Tipo H.<sup>(9)</sup>

La exploración física, sintomatología y estudios imagenológicos son las herramientas primordiales para lograr un diagnóstico preciso cuando se sospecha una duplicación uretral, poder clasificarla de acuerdo con la localización anatómica que presenta y así sugerir un tratamiento quirúrgico correcto. Por los datos encontrados en la anamnesis, al examen físico y a la realización de estudios imagenológicos en nuestro paciente, se logró demostrar una duplicación uretral.

Debido a la presencia de síntomas urinarios irritativos que afectaban la calidad de vida del paciente y generaba preocupación para los padres; se decide realizar tratamiento quirúrgico aplicando una técnica de corrección quirúrgica de acuerdo al tipo de duplicidad uretral que presentó nuestro paciente, en este caso se decidió la extirpación completa de todo el trayecto accesorio, lo que conllevó a una alta tasa de éxito con desaparición de los síntomas urinarios y mejor calidad de vida.<sup>(2)</sup>

Existen otros métodos quirúrgicos de reparación en la duplicación uretral como es la electrofulguración o la inyección de materiales esclerosantes en el trayecto accesorio, septotomía si el tabique entre las dos uretras es delgado y la uretrotroanastomosis del trayecto accesorio en la uretra funcional. La terapia depende de la anatomía de la duplicación uretral.<sup>(2)</sup>

## Conclusión

La duplicación uretral es una anomalía congénita muy infrecuente y puede presentarse en ambos sexos, siendo más frecuente en el sexo masculino. Su sintomatología depende del tipo anatómico. Se clasifica de acuerdo a su localización anatómica de ello depende el tipo de procedimiento quirúrgico requerido; sin embargo, el tratamiento no siempre es quirúrgico y se reserva para el niño sintomático. No obstante, algunos autores consideran que el trastorno estético aislado es una indicación válida para la corrección quirúrgica.

## Financiación

No se recibió patrocinio de ningún tipo para llevar a cabo este artículo.

## Conflicto de intereses

Los autores declaran no tener ningún conflicto de intereses.

## Referencias

1. **Foladi N, Karimy MJ.** Type IIB urethral duplication in young adult-A case report. *Radiol Case Rep.* 2020;15(8):1138–41. doi: 10.1016/j.radcr.2020.05.005
2. **Adams MC, Joseph DB.** Reconstrucción de las vías urinarias en niños. In: *Campbell-Walsh Urology.* 10th ed. Panamericana; 2015. p. 3428,3573.
3. **Espinosa-Chávez Giordano B, Torres-Medina Eduardo, Muñoz-Islas Edgar I, Vilchis-Cardenas Marco, Acosta-Garduño Jorge.** Reconstrucción total de uretra en masculino con duplicación uretral. *Rev Mex Urol.* 2011;71(1):22–5.
4. **Suoub M, Saleem MM, Sawaqed F.** <Complete Urethral Duplication: Case Report and Literature Review. *RRU.* 2020;12:15–20. doi: 10.2147/RRU.S239106
5. **Patrick C, Cartwright BW, Snow C, Wallis C.** Bladder and Urethra. In: *Ashcraft's Pediatric Surgery.* 7th ed. Kansas: Elsevier; 2019.
6. **Bogaert G.** Urethral duplication and other urethral anomalies. In: *Pediatric urology.* 2nd ed. Philadelphia: Elsevier; 2010. p. 446–52.
7. **Baid M, Dutta A.** Urethral Duplication in a 15-Year-Old: Case Report With Review of the Literature. *Rev Urol.* 2014;16(3):149–51.
8. **Saran RK, Mirdha K, Saran S, Takhar RP.** Urethral duplication with rectourethral fistula: Review of two cases. *Urology Annals.* 2020;12(1):92. doi: 10.4103/UA.UA\_25\_19
9. **Stephens FD, Donnellan WL.** 'H-type' urethroanal fistula. *J Pediatr Surg.* 1977;12(1):95–102. doi: 10.1016/0022-3468(77)90302-5