



Emphysematous cystitis, the importance of an early diagnosis: a case report and bibliographic review

Cistitis enfisematosa, la importancia de un diagnóstico precoz: reporte de un caso y revisión bibliográfica.

Juan Ramón y Cajal-Calvo,^{1*} Laura Muñoz-Suárez.¹

Abstract

Case description: The objective of this study is to describe the robot-assisted Madigan technique and report our initial experience in three cases with benign prostatic hyperplasia who underwent simple robot-assisted prostatectomy with this technique. No major complications were r

Clinical case description: 86-year-old patient, hypertensive, who came to the emergency room due to a poor general condition, desaturation and elevation of acute phase reactants. In this context, several complementary tests are performed, including radiological tests that reveal ectopic air in the bladder wall compatible with emphysematous cystitis. Hospital admission was decided for intravenous antibiotic therapy and evolutionary control. During her admission the patient presented a torpid and rapid evolution, suffering a hemodynamic deterioration producing fatal death on admission due to multiorgan failure.

Relevance: Emphysematous cystitis is an infectious condition of rare presentation and more frequent in diabetic female patients, characterized by the presence of gas in the bladder cavity. The peculiarity of our case is due to the fact that the patient did not have diabetes, and this pathology is much more common in diabetic patients.

Clinical implications: An early diagnostic suspicion is of vital importance, especially in decompensated insulin-dependent patients with urinary infection. Imaging findings are characteristic of this pathology and constitute the differential element of its definitive diagnosis.

Conclusions: Emphysematous cystitis is an unusual pathology, but it can present high morbidity and mortality. In most cases, it has a good prognosis with antibiotic treatment and good glycemic control.

Keywords: Cystitis; Escherichia coli, tomography, X-Ray computed.

Autor de correspondencia:

*Juan Ramón y Cajal Calvo.P. Constitución n 27 1 dcha. Zaragoza (España). Código postal 50001. Correo electrónico: jramonycajalc@gmail.com

Citación: Ramón y Cajal-Calvo J., Muñoz-Suárez L. Cistitis enfisematosa, la importancia de un diagnóstico precoz: reporte de un caso y revisión bibliográfica. *Rev Mex Urol.* 2021;81(5):pp.1-6.

¹ Hospital Clínico Universitario Lozano Blesa, Zaragoza, España.

Recibido: 03 de diciembre de 2020.

Aceptado: 27 de octubre de 2021.



Resumen

Descripción del caso clínico: Paciente de 86 años, hipertensa que acude al servicio de Urgencias por cuadro de mal estado general, desaturación y elevación de reactantes de fase aguda. En este contexto se realizan varias pruebas complementarias, entre ellas pruebas radiológicas que revelan aire ectópico en la pared vesical compatible con cuadro de cistitis enfisematosa. Se decide ingreso hospitalario para antibioterapia intravenosa y control evolutivo. Durante su ingreso la paciente presenta una evolución tórpida y rápida, sufriendo un empeoramiento hemodinámico produciendo *exitus letalis* ingreso debido a fracaso multiorgánico.

Relevancia: La cistitis enfisematosa es un cuadro infeccioso de rara presentación y más frecuente en pacientes mujeres diabéticas, caracterizado por la presencia de gas en la cavidad vesical. La peculiaridad de nuestro caso se debe a que la paciente no presentaba diabetes, siendo mucho más habitual que acontezca esta patología en pacientes diabéticos.

Implicaciones clínicas: Es de vital importancia una precoz sospecha diagnóstica, sobretudo en pacientes insulino dependientes descompensados con infección urinaria. Los hallazgos de imagen son característicos de esta patología y constituyen el elemento diferencial de su diagnóstico definitivo.

Conclusiones: La cistitis enfisematosa es una patología inusual, pero que puede presentar una alta morbilidad y mortalidad. En la mayoría de las ocasiones presenta buen pronóstico con tratamiento antibiótico y buen control glucémico.

Palabras clave:

Cistitis, *Escherichia coli*; tomografía computarizada por rayos X

Antecedentes

La cistitis enfisematosa es una rara entidad infecciosa caracterizada por la presencia de gas en la luz y paredes de la vejiga.

Este cuadro patológico fue descrito por primera vez en 1961 por Bailey y refrendada años más tarde por Thomas que llevó a cabo un estudio con los resultados de 135 pacientes donde reportó datos epidemiológicos sobre la misma, cuyos resultados evidenciaron una edad media de 66 años,⁽¹⁾ con predominio del sexo femenino en 64% de los casos.⁽²⁾

La presentación clínica es inespecífica, desde sintomatología de infección del tracto urinario leve, hasta presentarse como peritonitis y choque séptico.⁽³⁾

Es de vital importancia tener en cuenta esta patología y sospecharla sobre todo en aquellos pacientes que presenta factores de riesgo (diabetes *mellitus* principalmente), debido a que un diagnóstico temprano y la instauración del tratamiento precoz ayudan a mejorar el pronóstico de estos pacientes. Aún así, se trata de una enfermedad grave que puede conllevar a

complicaciones severas como se muestra en la evolución de nuestra paciente.

Paciente de 86 años sin alergias medicamentosas conocidas con antecedentes médicos de fibrilación auricular, hipertensión arterial, valvulopatía mitral, posible IRC en estudio y artrosis. Es remitida al servicio de Urgencias de nuestro centro por mal estado general, dolor abdominal difuso, desaturación, leucocitosis con desviación a la izquierda, elevación de lactato, GGT y FA. La paciente había sido dada de alta desde el servicio de Traumatología el día previo tras una intervención de fractura de cadera izquierda.

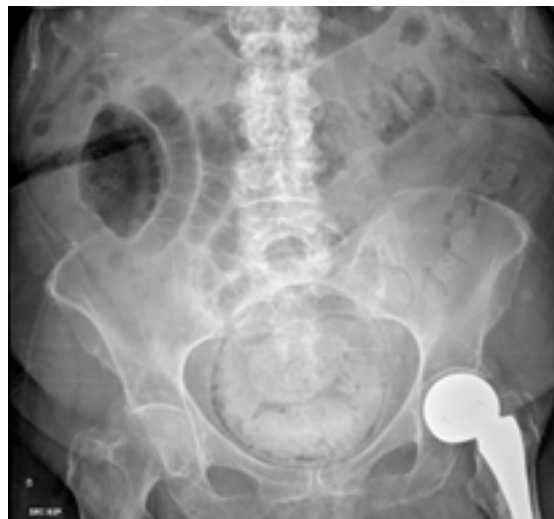Se solicitan las pruebas complementarias pertinentes que consisten en:

- Análítica sanguínea: glucosa 62, urea 1.09, creatinina 3.02, ALT 38, CPK 999, amilasa 353, sodio normal, potasio 5.84, PCR 237.1. Leucocitos 32800 con 96,4% de neutrofilia. Gasometría venosa revela pH 7.19, HCO₃ 12.5, L-lactato 10.9.
- Sedimento de orina.
 - Hemocultivos: Negativos tras cinco días de incubación
 - Urocultivo: Positivo. *E.Coli* sensible.
 - Antígeno de *Legionella* spp. en orina: negativo.
 - Antígeno de *S. Pneumoniae* en orina: negativo.
- PCR SARS-COV-2: negativa

Radiografía de abdomen: Hallazgos sugestivos de cistitis enfisematosa con gas rodeando el perímetro vesical; fecaloma rectal. Asas enterales discretamente distendidas en relación

con íleo paralítico secundario en flanco derecho. Portadora de prótesis parcial de la cadera izquierda (Figura 1).

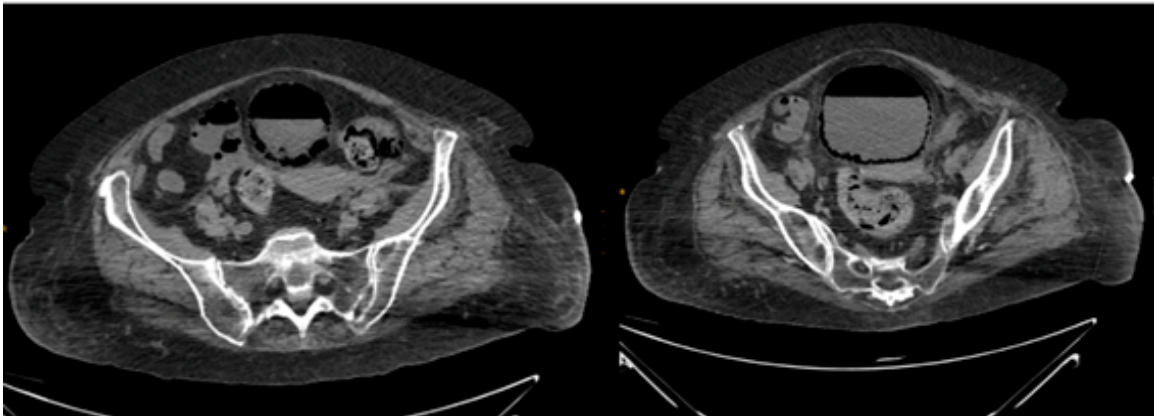
Figura 1. Radiografía simple de abdomen



Se visualiza radiolucencia en téorica pared vesical compatible con gas, que se encuentra ampliamente repleccionada y un gran fecaloma.

Ecografía abdominal: Hígado de tamaño, morfología y ecoestructura normales sin identificar LOEs. Colecistectomizada. Vías biliares de calibre normal. Páncreas no visualizable. Bazo homogéneo de tamaño normal. Aorta abdominal de calibre normal. No se identifican adenopatías retroperitoneales. Ambos riñones seniles con disminución del grosor parenquimatoso con leve hidronefrosis grado 1 bilateral. Vejiga distendida con marcada presencia de gas en toda su pared compatible con cistitis enfisematosa. Se decide realización de TC abdominal sin contraste urgente (Figura 2).

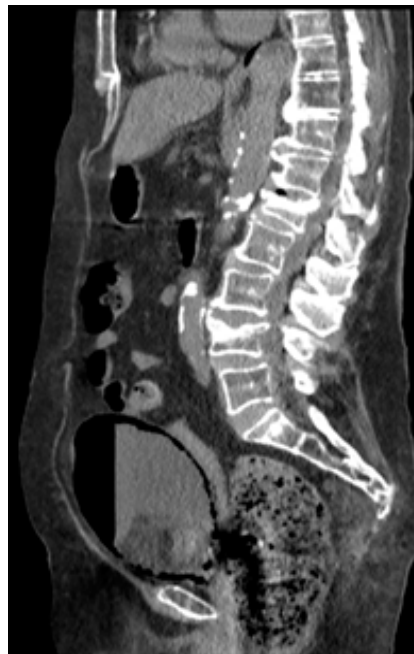
Figura 2. Imágenes de TC sin contraste, cortes axiales



Se visualiza una hipotenuación de densidad aire de localización parietal e intraluminal vesical correspondiente con hallazgos radiológicos compatibles con cistitis enfisematosa.

TC abdominal sin contraste: Pequeño derrame pleural bilateral con colapso pasivo del pulmón subyacente. Hígado, vías biliares, páncreas, bazo, suprarrenales sin alteraciones. Riñones seniles con hidronefrosis bilateral grado I. Aorta abdominal ateromatosa con ligera dilatación de 25 mm a nivel infrarrenal. Severa presencia de gas entre la pared de la vejiga, con nivel hidroaéreo en su interior en relación con cistitis enfisematosa. Marcado fecaloma en ampolla rectal y divertículos en sigma sin signos de complicación. Pequeña cantidad líquido libre intraabdominal.

Figura 3. Reconstrucción TC corte sagital



Se objetiva hipodensidad en toda la pared parietal vesical así como en las porciones más anteriores a nivel intraluminal correspondiente con aire.

Ante los hallazgos de las pruebas complementarias se decide el ingreso hospitalario para antibioterapia intravenosa empírica de amplio espectro y control evolutivo. Durante su ingreso la paciente presenta una evolución tórpida a pesar de antibioterapia intravenosa, sufre importantes cuadros de desorientación y su situación hemodinámica empeora, produciendo *exitus letalis* el segundo día de ingreso debido a fracaso multiorgánico.

Discusión

La cistitis enfisematosa es un cuadro clínico poco usual caracterizado por la presencia de gas en el interior de la vejiga o en la pared vesical.

Los factores de riesgo principales predisponentes de esta patología son la diabetes *mellitus* (67%), la infección urinaria de repetición, obstrucciones urinarias, vejiga neurogénica y estados inmunosupresión. Otros factores de riesgo menos descritos pero no por ello de menor relevancia incluyen la fístula vesicorectal, la enfermedad renal crónica y la uropatía de esfuerzo.⁽⁴⁾

Si atendemos a los resultados microbiológicos, el germen que con más frecuencia produce gas al infectar el aparato urinario es el *Escherichia Coli* siendo menos habituales otros microorganismos como el *Enterobacter Aerogenes*, *Klebsiella pneumoniae*, *Proteus Mirabilis*, *Staphylococcus Aureus*, *Streptococos*, *Nocardia* y *Candida Albicans*.⁽⁵⁾

Su presentación clínica es bastante diversa, presentando casos totalmente asintomáticos, pacientes con sintomatología de infección urinaria del tracto urinario leve hasta presentarse con peritonitis y choque séptico, siendo

los síntomas de presentación más frecuentes la presencia de dolor abdominal agudo (80%), fiebre (52%) y hematuria (47%). Un hallazgo característico es la presencia de neumaturia, aunque se trata de una manifestación poco frecuente.⁽⁵⁾

El diagnóstico se basa en una correcta anamnesis clínica y un alto índice de sospecha en pacientes con factores de riesgo, siendo los hallazgos radiológicos esenciales para su diagnóstico definitivo. El examen de orina revela piuria y hematuria, con urocultivo positivo en alrededor del 90% de los casos y hemocultivos positivos.⁽⁵⁾

Los hallazgos radiológicos ponen de manifiesto la presencia de gas mediante las diferentes pruebas disponibles.

La radiografía simple de abdomen evidencia una línea radiolúcida circundando la pared vesical, correspondiendo a un nivel hidroaéreo. La ecografía puede objetivar un engrosamiento parietal vesical con un patrón hiperecogénico, pero la rentabilidad diagnóstica de la prueba está en la mayoría de las ocasiones disminuida debido a la interposición de gas en el tracto urinario inferior. La TAC es el examen de elección con una alta sensibilidad y especificidad, poniendo de manifiesto la presencia de gas en la pared vesical.

Como diagnósticos diferenciales ante la presencia de gas vesical debemos plantearnos la posibilidad de otros procesos como puede ser la presencia de fístulas vesicales producidos por neoplasias, tratamiento radioterápico, enfermedad inflamatoria intestinal, diverticulitis, traumatismos o iatrogenia.

El tratamiento médico es de elección, con reposición de volumen y manejo del choque, control metabólico y antibioterapia de amplio espectro, ajustándose y modificándose según

los resultados de los urocultivos. La duración del tratamiento deberá tener una duración como mínimo de entorno a 3-6 semanas.

El pronóstico en general es favorable, y las complicaciones ocurren en un 10-20% de los casos, siendo la más frecuente la pielonefritis enfisematosa.⁽⁶⁾ Otras complicaciones descritas son la necrosis vesical, sepsis urinaria, enfisema subcutáneo y rotura vesical.⁽⁷⁾ A diferencia de la pielonefritis enfisematosa que en la mayoría de las ocasiones precisa de una nefrectomía, la cistitis enfisematosa en pocas ocasiones requiere de tratamiento quirúrgico.

La cistitis enfisematosa es una patología inusual, pero que puede presentar alta morbilidad y mortalidad, en el que es necesario una precoz sospecha diagnóstica, sobretodo en pacientes insulino dependientes descompensados con infección urinaria. Habitualmente presenta buen pronóstico con tratamiento antibiótico y buen control glucémico, excepto en pacientes que presentan importantes comorbilidades y disfunciones sistémicas.

Financiación

No se recibió patrocinio de ningún tipo para llevar a cabo este artículo.

Conflicto de intereses

Los autores declaran no tener ningún conflicto de intereses.

Referencias

1. **Bailey H.** Cystitis emphysematosa; 19 cases with intraluminal and interstitial collections of gas. *Am J Roentgenol Radium Ther Nucl Med.* 1961; 86:850-62.
2. **Thomas AA, Lane BR, Thomas AZ, Remer EM, Campbell SC, Shoskes DA.** Emphysematous cystitis: a review of 135 cases. *BJU Int.* 2007;100(1):17-20. doi: 10.1111/j.1464-410X.2007.06930.x
3. **Galiano Baena JF, Caballero Romeu JP, Galán Llopis JA, Leivar Tamayo A, Lobato Encinas JJ.** Cistitis enfisematosa: Caso clínico y revisión de literatura. *Actas Urológicas Españolas.* 2008;32(9):948-50.
4. **Yoshida K, Murao K, Fukuda N, Tamura Y, Ishida T.** Emphysematous cystitis with diabetic neurogenic bladder. *Intern Med.* 2010;49(17):1879-83. doi: 10.2169/internalmedicine.49.3247
5. **Grupper M, Kravtsov A, Potasman I.** Emphysematous cystitis: illustrative case report and review of the literature. *Medicine (Baltimore).* 2007;86(1):47-53. doi: 10.1097/MD.0b013e3180307c3a
6. **Ergün T, Eldem HO, Lakadamyalı H.** A rare cause of acute lower abdominal pain: Emphysematous cystitis. *Turk J Urol.* 2014;40(1):65-7. doi: 10.5152/tud.2014.32744
7. **Barclay-Buchanan CJ, Irving SC.** Emphysematous Cystitis. *Visual Journal of Emergency Medicine.* 2016;4:47-8. doi: 10.1016/j.visj.2016.02.019