



## Scrotal sheath malacoplakia: a case report and literature review

### Malacoplaquia de cubiertas escrotales: a propósito de un caso y revisión de la literatura

Marta Diranzo-García,<sup>1\*</sup> Joan García-Ibáñez,<sup>1</sup> Laura Castellá-Bataller.<sup>1</sup>

#### Abstract

We report the case of a 49-years-old man, who after orchiectomy is diagnosed of malakoplakia of the scrotal covers with intact testicle. The histopathology exam shows the pathognomonic Michaelis-Gutmann bodies involving scrotal covers, fibroadipose soft tissues and deep dermis.

Malakoplakia is an unusual benign chronic inflammatory disease. Predominantly affects the genitourinary system in more than 60% of cases, therefore it is important for urologist to know it.

In relation to a clinical case, and since this is the first case of scrotal malakoplakia with intact testicle, we perform a review of the published literature on this pathology.

#### Keywords:

Scrotal malakoplakia,  
Urogenital  
malakoplakia,  
Michaelis-Gutmann  
bodies

#### Autor de correspondencia:

\*Marta Diranzo García.  
Dirección: C/ Forn,  
7 Carlet, Valencia.  
España Teléfono:  
687747737 Correo  
electrónico:  
mdiranzo@gmail.com

**Citación:** Diranzo-García M., García-Ibáñez J., Castellá-Bataller L. *Malacoplaquia de cubiertas escrotales: a propósito de un caso y revisión de la literatura. Rev Mex Urol. 2022;82(1):pp 1-7*

<sup>1</sup> Consorcio Hospital General Universitario de Valencia, Valencia, España.

**Recibido:** 25 de septiembre de 2020  
**Aceptado:** 25 de diciembre de 2021



## Resumen

Presentamos un caso de un varón de 49 años que tras orquiectomía ante masa escrotal a estudio es diagnosticado de malacoplaquia de las cubiertas escrotales con testículo íntegro. En el estudio histopatológico se objetivaron los patognomónicos cuerpos de Michaelis-Gutmann afectando a las cubiertas, tejidos blandos fibroadiposos y dermis profunda.

La malacoplaquia es una patología inflamatoria crónica benigna poco frecuente que afecta al sistema genitourinario en más del 60% de los casos descritos por tanto es importante para el urólogo conocerla.

A propósito de este caso, y dado que es el primero descrito en la literatura en el que se presenta la malacoplaquia como afectación de las cubiertas testiculares respetando el testículo, realizamos una revisión de la literatura publicada sobre esta patología.

### Palabras clave:

Malacoplaquia escrotal, Malacoplaquia urogenital, Cuerpos de Michaelis-Gutmann

## Introducción

La malacoplaquia (MLP) es una patología inflamatoria crónica, de la familia de las enfermedades granulomatosas. El primer caso de MLP observado en humanos data del año 1901 de la mano del profesor Von Hansemann. Le otorgó el nombre de malacoplaquia por su apariencia macroscópica, del griego, “malako” (blando) y “plakos” (placa).<sup>(1)</sup>

Puede comprometer cualquier órgano del cuerpo (pulmón, cerebro, piel, tiroides, hueso, tracto gastrointestinal, etc.) pero el sistema genitourinario es, con diferencia, el más afectado (60-80% de los casos descritos). En este sistema, la mayor incidencia es a nivel vesical, pero también está descrita su aparición en parénquima y pelvis renal, uréter, próstata, vesículas seminales y, raramente, en el testículo, suponiendo esta última localización aproximadamente un 12% de los casos genitourinarios. En el momento actual

existen en la literatura unos 40 casos en los que la enfermedad involucra al testículo de forma aislada. Catorce de ellos con afectación epididimaria asociada. Únicamente 11 que afectan exclusivamente al epidídimo y no encontramos ningún caso descrito que afecte únicamente a las cubiertas escrotales.<sup>(2)</sup>

Presentamos un caso de MLP a nivel de las cubiertas escrotales con testículo íntegro, a propósito del cual realizamos una revisión sobre la etiopatogenia, clínica, diagnóstico y tratamiento de dicha patología.

## Descripción del caso clínico

Paciente de 38 años, con antecedentes de diabetes *mellitus* tipo II e hipercolesterolemia en tra-

tamiento. Consulta en repetidas ocasiones en el servicio de urgencias por un cuadro de dolor e inflamación a nivel inguinoescrotal de más de 3 semanas de evolución. Se solicita eco escrotal con testículos sin hallazgos y engrosamiento inespecífico de la cubierta dérmica. El paciente es dado de alta, con sospecha de orquitis, con tratamiento antibiótico (Ciprofloxacino 500mg/12horas) y antiinflamatorios. Dada la mala evolución clínica con persistencia del dolor y aumento de tamaño de la tumoración escrotal, el paciente consulta de nuevo.

A la exploración presenta aumento de volumen del hemiescrotal derecho, induración y dolor con signos externos inflamatorios sin supuración ni fistulización a piel, que no permite la palpación del testículo derecho. Testículo izquierdo normal. Cultivo de orina negativo. En la analítica sanguínea presenta empeoramiento de los parámetros infecciosos (leucocitosis con aumento de polimorfonucleares y una proteína C reactiva aumentada) respecto a la consulta anterior y con diagnóstico orquiepididimitis evolucionada se decide ingreso a cargo de urología para tratamiento y control de la evolución.

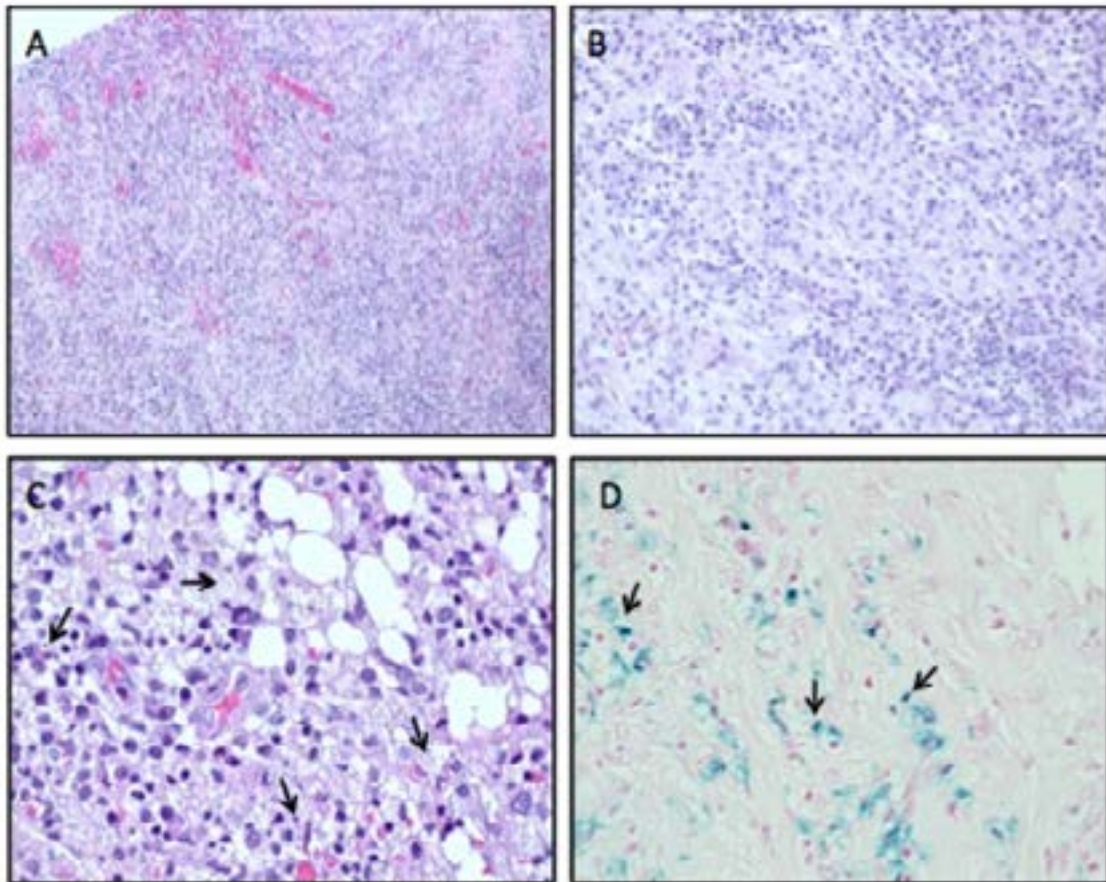
Al ingreso, ante la mala evolución con tratamiento intravenoso se solicita tomografía computarizada (TC) de pelvis que describe una gran lesión escrotal derecha, heterogénea, parcialmente quística con gruesos tabiques captantes y prominente vascularización. Ambos testículos de estructura normal. Al no poder descartar el origen neoplásico se decide solicitar una resonancia magnética nuclear (RMN) de pelvis identificando una gran lesión que

ocupa el hemiescrotal derecho, marcadamente heterogénea con zonas necróticas quísticas con intenso realce de las partes sólidas tras administración de contraste. Presenta zonas de hemorragia intralesional y zonas donde restringe de forma intensa la difusión. La lesión desestructura de forma marcada la anatomía, ejerciendo severo efecto masa, desplazando el pene hacia el lado contralateral, sin signos de infiltración de este. Se observa asimismo desplazamiento de ambos testículos, los cuales no muestran hallazgos significativos. Concluyendo que la lesión sugiere un proceso infeccioso sin poder descartar lesión neoplásica subyacente.

Tras los resultados de las pruebas de imagen y la tórpida evolución clínica, se decide realizar una orquiectomía radical derecha. Previamente se determinan marcadores tumorales (alfa-fetoproteína, beta-HCG y LDH), que son normales.

Los resultados del análisis anatomopatológico de la pieza fueron los siguientes: macroscópicamente el testículo presentó una zona hemorrágica por debajo de la túnica albugínea sin otras lesiones. A nivel microscópico se objetivó tejido de granulación inflamatorio con reacción gigantocelular y proliferación histiocitaria con presencia de pequeños cuerpos de inclusión (cuerpos de Michaelis-Gutmann) afectando a las cubiertas testiculares, tejidos blandos fibroadiposos y dermis profunda, con paraafectación testicular (**Fig.1**). Concluyendo que se trataba de una MLP con afectación de las cubiertas testiculares.

Figura 1



A) Tejido de granulación inflamatorio con abundante infiltrado linfoplasmocitario y proliferación vascular. B) Acúmulo de histiocitos con citoplasma granular pálido. C) Inclusiones intracitoplasmáticas (cuerpos de Michaelis-Gutmann). D) Tinción de Perls que resalta los cuerpos de Michaelis-Gutmann.

Se completó el tratamiento con una pauta corta de antibioterapia en domicilio.

El paciente acudió a consultas externas un mes después de la intervención con muy buena evolución clínica. Se realiza seguimiento cada 6 meses con pruebas de imagen de vía urinaria para descartar recidiva. Por el momento, un año después de la intervención el paciente se mantiene asintomático.

## Discusión

### *Epidemiología*

La MLP es una enfermedad poco frecuente, aunque aparece más frecuentemente a nivel genitourinario existen casos descritos en la literatura fuera de este, casi a cualquier nivel del organismo. Se trata de una patología más frecuente en varones pero si nos centramos en el aparato genitourinario el ratio mujer: hombre

es 4:1. La media de edad de aparición es superior a los 50 años.<sup>(3)</sup>

### *Etiopatogenia*

La MLP presenta un origen multifactorial. Los tres factores descritos relacionados con la etiopatogenia de esta son: la infección por microorganismos coliformes gramnegativos,<sup>(4)</sup> la alteración en la función de los macrófagos y la respuesta inmunológica alterada.<sup>(5,6)</sup>

La primera hipótesis se basa en una infección por gérmenes gramnegativos, siendo *E. Coli* el patógeno más frecuente (80%). Se sustenta en que los pacientes con MLP genitourinaria presentan historia de infecciones del tracto urinario de repetición.<sup>(4)</sup> Además estos microorganismos son aislados en los fagolisomas de pacientes con MLP.

En cuanto a la alteración macrofágica, está descrito que los pacientes con MLP presentan un déficit de guanosín monofosfato cíclico (GMPC) que da lugar a desequilibrio con el adenosín monofosfato cíclico (AMPC) provocando un ensamblaje anormal de los microtúbulos que deriva en una deficiente degranulación lisosómica de los monocitos y en consecuencia, una alteración en la función microbicida.<sup>(5)</sup>

Además, se ha demostrado la asociación con la inmunosupresión en pacientes con tratamientos prolongados con agentes quimioterápicos o inmunosupresores (neoplasias, hepatopatía alcohólica, VIH, TBC, diabetes, trasplante).<sup>(6)</sup>

### *Clínica*

La clínica dependerá de a qué nivel se presente la afectación. A nivel testicular, suele aparecer

en forma de orquiepididimitis aguda o crónica, con mala evolución.<sup>(3)</sup> Hasta en un 70% de los casos se ha descrito la formación de abscesos con fistulización. En otras ocasiones se presenta como una masa indolora intraescrotal de características similares a una neoplasia testicular. Suele ser unilateral y más frecuentemente en el lado derecho.<sup>(2)</sup>

### *Diagnóstico*

El diagnóstico definitivo es histopatológico, por lo que la biopsia es necesaria. Macroscópicamente la MLP se presenta como placas o nódulos, únicos o múltiples, blandos de color marrón amarillento. Microscópicamente, las placas se caracterizan por una infiltración y proliferación de histiocitos con núcleo pequeño y citoplasma voluminoso acidófilo, granular, intensamente PAS positivo, denominados células de Von Hanseman.<sup>(1)</sup> En su interior presentan los llamado cuerpos de Michaelis-Gutmann que son consecuencia del defecto en la acción bactericida que conlleva a la formación de grandes fagolisomas con fragmentos bacterianos intra y/o extracelulares que se calcifican. Estas inclusiones son basófilas, positivas para la tinción con ácido periódico de Schiff (PAS) y debido al depósito de sales de calcio y hierro son positivas, a su vez, para las tinciones de von Kossa y Pearls. Los cuerpos de Michaelis-Gutmann son hallazgos patognomónicos de la MLP.<sup>(7)</sup>

En cuanto las pruebas de imagen, no disponemos de ninguna que permita diagnosticar MLP con certeza y necesitaremos el estudio anatomopatológico para diferenciarla con seguridad de otras patologías. La ecografía suele ser la primera técnica empleada en el caso del testículo, donde se suele apreciar un aumento

de tamaño difuso con áreas hipoecoicas con presencia o no de hidrocele reactivo de pequeño tamaño, menos complejo que en el caso de una orquiepididimitis aguda.<sup>(8)</sup>

El diagnóstico diferencial dependerá del órgano implicado, en el caso de la MLP testicular debe realizarse con neoplasias testiculares y otras patologías inflamatorias como tuberculosis o histoplasmosis u otras entidades más inusuales como la orquitis granulomatosa idiopática.<sup>(4)</sup>

### Tratamiento

El tratamiento de la MLP dependerá de la localización y extensión de la enfermedad, así como de las comorbilidades del paciente. No existen guías estandarizadas que establezcan el tratamiento de dicha patología pero existen dos abordajes fundamentales: el tratamiento quirúrgico con la exéresis de la lesión o masa y el tratamiento médico cuya base es la antibioterapia en pauta larga.<sup>(9)</sup> De entre los antimicrobianos empleados destacan las fluoroquinolonas, en concreto el ciprofloxacino por su capacidad de alcanzar concentraciones elevadas en el interior de los histiocitos. También se han descrito resultados satisfactorios con otros como cotrimoxazol, gentamicina o rifampicina. La duración del tratamiento no se ha establecido, pero puede ser necesario mantenerlo algunos meses. También se ha estudiado el empleo de otras sustancias como la vitamina C o el betanecol, por su capacidad de incrementar los niveles de GMPc intramacrófago.<sup>(10)</sup>

El tratamiento quirúrgico de la enfermedad localizada suele ser satisfactorio y con buen pronóstico. Es muy rara la recurrencia tras orquiectomía, aunque debemos realizar un

seguimiento de los pacientes ya que puede aparecer en otras localizaciones. No se ha descrito la transformación maligna en ningún caso.<sup>(9)</sup>

### Conclusión

La malacoplaquia es una patología inflamatoria crónica cuya localización más frecuente es el sistema genitourinario. Tres son los factores relacionados con su aparición: la infección por microorganismos coliformes gramnegativos, la alteración en la función de los macrófagos y la respuesta inmunológica alterada. Es difícil el diagnóstico basado únicamente en las manifestaciones clínicas ya que son poco específicas y dependen de la localización y la extensión de esta. El diagnóstico definitivo es histopatológico tras biopsia o exéresis de la lesión. El tratamiento basado en cirugía combinada con antibioterapia es el más aceptado.

### Financiación

No se recibió patrocinio de ningún tipo para llevar a cabo este artículo.

### Conflicto de intereses

Los autores declaran no tener ningún conflicto de intereses.

### Referencias

1. Von Hansemann, D. Uber Malakoplakie der Harnblase. Virchows Archiv Pathol Anat. 1903; 173:302–8.

2. Carvajal A, Vélez A, Escobar AM, Restrepo 2. JM, Aristizábal JM, Robledo M. Malakoplakia de testículo. Rev CAU. 2003; 15:52-3.
3. Pace G. Malakoplakia: an update on pathophysiology and a review of the last ten years -. International Journal of Medical Reviews and Case Reports. 2019;3(7):410-3
4. Roy S, Hooda S, Parwani AV. Idiopathic granulomatous orchitis. Pathol Res Pract. 2011;207(5):275-8. doi: 10.1016/j.prp.2011.02.005
5. Lewin KJ, Fair WR, Steigbigel RT, Winberg CD, Droller MJ. Clinical and laboratory studies into the pathogenesis of malakoplakia. J Clin Pathol. 1976;29(4):354-63.
6. El Ouakdi M, Zermani R, Bojnah H, Ayed M, Ben Jilani S, Zmerli S. Malacoplasie genito-urinaire. A propos de cinq cas. Revue de la literatura. 1989;3:197-200. Ann Urol Num. 1989;23(3):197-200.
7. Cięższyk K, Puderecki M, Wronecki L, Burdan F, Szumiło J. Malakoplakia of the urinary system. Folia Med Cracov. 2019;59(2):67-74.
8. Morgan TA, Rabban JT, Filly RA. Testicular malakoplakia: a rare sonographic mimic of malignancy. J Clin Ultrasound. 2015 Mar;43(3):199-202. doi: 10.1002/jcu.22239
9. Velásquez López Juan G, Vélez Hoyos A, Uribe Arcila JF. Malacoplaquia en urología: aportación de seis casos y revisión de la literatura. Actas Urológicas Españolas. 2006;30(6):610-8. doi: 10.1016/S0210-4806(06)73502-1
10. van Furth R, van't Wout JW, Wertheimer PA, Zwartendijk J. Ciprofloxacin for treatment of malakoplakia. Lancet. 1992;339(8786):148-9. doi: 10.1016/0140-6736(92)90212-l