



Total robot-assisted prostatectomy as a treatment for prostatic urethral diverticulum, case report

Prostatectomía total robot asistida como tratamiento para el divertículo de uretra prostática, reporte de caso

José Antonio Zapata-González,¹ Fidencio Reyes-Verastegui,² José Jesús Álvarez-Álvarez,^{3*}
 Marcos Bernal-Pedraza.⁴

Abstract

Case description: It was described the etiology, presentation and diagnosis of a patient with a diverticulum of the prostatic urethra that underwent total robot-assisted prostatectomy for resolution of a complicated history of recurrent paraurethral and perineal abscesses.

Relevance: First case performed in our work center of total robot-assisted prostatectomy for prostatic diverticulum treatment. Improvement symptomatic and quality of life at the short term are benefits of this technic.

Clinical implications: Total robot-assisted prostatectomy should be considered as an effective option in patients with a prior complicated evolution of prostatic diverticulum.

Conclusions: Each patient must be individualized, being the total robot-assisted prostatectomy an option in complex cases, however, more patient candidates need to be identified for standardization of the technique.

Key Words:

urinary drainage,
percutaneous route,
nephrostomy, double-J
stent, nephroureteral
stent

Autor de correspondencia:

*José Jesús Álvarez
Álvarez. Carretera
Monterrey - Saltillo,
Km 4.5, Las Brisas,
Saltillo, CP.25204,
Coahuila. Correo
electrónico:
drjosejalvarez@gmail.
com

Citación: Zapata-González J. J., Reyes-Verastegui F., Álvarez-Álvarez J. J., Bernal-Pedraza M. Prostatectomía total robot asistida como tratamiento para el divertículo de uretra prostática, reporte de caso. *Rev Mex Urol.* 2022;82(2):pp. 1-8

¹ Hospital Ángeles Valle Oriente, Monterrey, Nuevo León, México.

² Centro Hospitalario La Concepción, Saltillo, Coahuila, México.

³ Instituto Mexicano del Seguro Social, Hospital General de Zona 3, San Juan del Río, Querétaro, México.

⁴ Secretaría de Salud, Hospital Juárez de México, Ciudad de México, México.

Recibido: 01 de febrero de 2022

Aceptado: 16 de abril de 2022



Resumen

Descripción del caso: Se describió la etiología, presentación y diagnóstico de un paciente con divertículo de la uretra prostática que se sometió a prostatectomía total asistida por robot para la resolución de cuadro complicado de abscesos parauretrales y perineales recurrentes.

Relevancia: Primer caso realizado en nuestro centro de trabajo de prostatectomía total asistida por robot para el tratamiento del divertículo prostático. La mejora sintomática y en calidad de vida a corto plazo son beneficios de esta técnica.

Implicaciones clínicas: La prostatectomía total asistida por robot debe considerarse una opción eficaz en pacientes con una evolución previa complicada de divertículo prostático.

Conclusiones: Cada paciente debe ser individualizado, siendo la prostatectomía total asistida por robot una opción en casos complejos, sin embargo, es necesario identificar más pacientes candidatos para la estandarización de la técnica.

Palabras clave:

drenajes urinarios,
vía percutánea,
nefrostomía, catéter
doble J, catéter
nefroureteral

Antecedentes

Un divertículo uretral puede definirse como una dilatación sacular que se extiende desde la luz de la uretra hacia zonas contiguas de la misma. Dicha comunicación con la luz uretral puede tener un cuello amplio o estrecho.⁽¹⁾

Los factores etiológicos más frecuentes son obstrucción distal, infección y alojamiento de cálculos dentro de la uretra.⁽²⁾

Mientras que en las mujeres el diagnóstico de divertículo uretral es más común, en los hombres es un hallazgo raro, habiéndose reportado casos anecdóticos o series de casos pequeñas, por lo tanto, resulta muy difícil estimar una prevalencia en hombres, sin embargo, lo que sí sabemos, es que aproximadamente el 60% de los casos diagnosticados en el hombre tienen una localización en uretra anterior.

En cuanto al origen de los divertículos uretrales, los podemos dividir en congénitos o

adquiridos (67 a 90%). Los casos adquiridos habitualmente se asocian a trauma o instrumentación; y ocurren mayormente entre la tercera y cuarta década de la vida; a diferencia de los congénitos, los cuales son descubiertos en edades más tempranas.⁽²⁾

Una de las causas de divertículos uretrales adquiridos es la erosión causada por stents u otro tipo de prótesis dentro de la luz uretral, resultando en obstrucción e infección, lo que potencialmente conduce a la formación de un divertículo uretral.⁽³⁾ De la misma forma podría ser el resultado de una colocación traumática de sonda transuretral o de un procedimiento quirúrgico previo, por ejemplo: reparación de hipospadias, plastía de uretra, uretrotomía endoscópica, por mencionar algunos.⁽⁴⁾

Histológicamente los divertículos uretrales congénitos están revestidos por epitelio y existe

afectación del espesor total de las capas de la pared uretral. A diferencia de los adquiridos los cuales están revestidos por epitelio y tejido de granulación, además de que su pared carece de fibras musculares.⁽⁵⁾

Caso clínico

Paciente masculino de 54 años, con antecedente de diabetes mellitus tipo 2 e hipertensión arterial sistémica con regular control médico de los mismos.

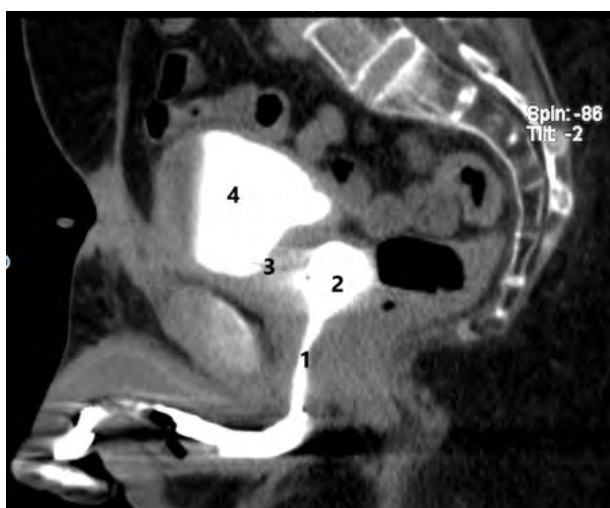
Inició hace cinco años con cuadro de absceso escrotal realizándose drenaje de este en servicio de urgencias de hospital público, egresó con tratamiento antibiótico vía oral y curaciones en domicilio, con adecuada respuesta. Un año después presenta nuevo cuadro de absceso parauretral y perineal, ameritando drenaje y colocación de sonda transuretral a largo plazo para manejo de herida cruenta escrotal; la cual se retira seis meses después, sin embargo, presenta cuadro de estenosis de

uretra de segmento largo, mayor de 3 cm, por lo que es sometido a plastía de uretra con doble injerto de mucosa oral, la cual se complica en el postoperatorio tardío con fístula uretrocutánea en base izquierda penéana y se decide colocar sonda de cistotomía con mejoría de gasto, sin desaparecer del todo, motivo por el que acude a consulta a nuestro cargo, identificándose en la valoración inicial absceso escrotal y perineal, es sometido a nuevo aseo quirúrgico y drenaje del mismo, así como antibioticoterapia de amplio espectro con adecuada respuesta a tratamiento.

Con estos antecedentes y una vez recuperado totalmente de último cuadro infeccioso, se realiza tomografía abdominopélvica simple y contrastada con fase de eliminación con los siguientes hallazgos:

- Fase simple: vejiga de pared engrosada, con bordes irregulares, con presencia de cistotomía, tres litos, el mayor de ellos de 0.8 cm de diámetro mayor.
- Fase de eliminación: un divertículo en piso vesical de 0.8 cm y otro de 3.0 x 2.6 cm localizado en uretra prostática (Figura 1).

Figura 1. Divertículo prostático imagen por cistotomografía



Se observa adecuado paso de medio de contraste desde vejiga (4) hacia uretra prostática (1). El cuello vesical (3) en posición alta respecto a la uretra posterior, en la cual podemos observar la presencia de divertículo prostático (2).

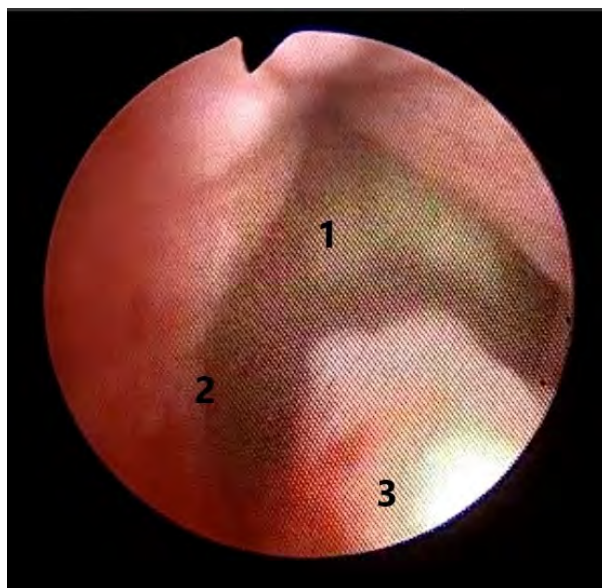
En el cultivo de orina se documenta desarrollo de más de 100 000 UFC/ml sensible a clotrimoxazol. Se documenta bajo estudio urodinámico adecuada función esfinteriana y de músculo detrusor; además, se obtiene un puntaje de 9 utilizando cuestionario IIEF-5 (International Index Erectile Function) resultando un grado de disfunción eréctil moderada.

Con hallazgos se plantea alternativa quirúrgica a base de revisión endoscópica y prostatectomía total y diverticulectomía laparoscópica con asistencia robótica; se inicia tratamiento antibiótico dirigido 3 días previos a intervención quirúrgica, la cual se lleva a cabo el día 15 de septiembre 2021.

Tiempo quirúrgico endoscópico

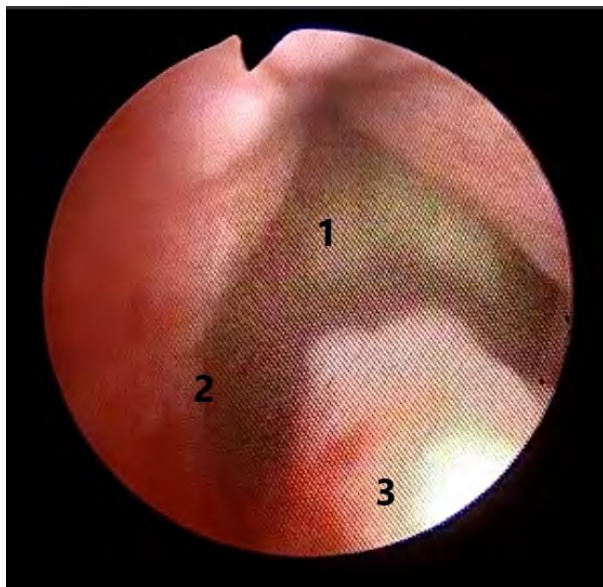
Se realiza protocolo de asepsia y antisepsia estricto, bajo anestesia general balanceada, se coloca paciente en litotomía baja y se lleva a cabo uretrocistoscopia flexible con hallazgos a la revisión endoscópica: uretra anterior permeable con cambios postquirúrgicos, uretra posterior con presencia de divertículo prostático de cuello amplio, permeable al paso de cistoscopio flexible, cuello vesical alto con respecto de uretra prostática, permeable al paso de endoscopio, vejiga con engrosamiento de pared, eritema de mucosa, presencia de tres litos en su interior, el mayor de 0.8 cm diámetro máximo, con trayecto de cistostomía en techo vesical, presencia de divertículo en piso vesical de 0.8 cm diámetro, divertículo uretra prostática de 3.0 x 2.5 cm aproximadamente (Figuras 2 y 3), así como trabeculaciones vesicales grado III-IV.

Figura 2. Vista por uretrocistoscopia flexible de divertículo prostático



Divertículo prostático (1) con cuello amplio (2) visto desde uretra prostática proximal (3).

Figura 3. Vista por uretrocistoscopia flexible de cuello vesical



Cuello vesical alto (1) con respecto a uretra posterior. Vista endoscópica desde la cavidad del divertículo prostático (2).

Técnica quirúrgica laparoscópico con asistencia robótica

Se realiza prostatectomía laparoscópica total robot asistida con sistema daVinci Si HD (Intuitive Surgical, Sunnyville, CA, EUA), se agrega Trendelenburg a 35° a la posición inicial de paciente, se realiza abordaje inicial con mini Hasson supraumbilical, se inicia neumoperitoneo y bajo visión directa se colocan 3 trócares robóticos y un cuarto de 10 mm para el cirujano de mesa de manera similar al posicionamiento realizado en prostatectomía radical con abordaje transperitoneal.

Se realizó abordaje tipo Montsouris, tras la disección de las vesículas seminales, deferentes y divertículo prostático del recto, se procede a la apertura y disección del espacio de Retzius, se realiza disección de grasa periprostática anterior, apertura de fascia endopélvica de manera bilateral, posteriormente se realiza apertura de

unión vesicoprostática con energía monopolar, se comunica abordaje anterior con el posterior inicial y se completa disección prostática hasta ápex, se corta el complejo venoso profundo y se liga con sutura V-Loc™ 3-0, se realiza disección y corte de unión uretroprostática, culminando con la anastomosis uretrovesical con V-Loc™ 3-0 surgete simple y reconstrucción anterior en raqueta sobre sonda transuretral 18 Fr; se extrae pieza quirúrgica en bloque en bolsa tipo EndoCatch™ (Medtronic, Dublín, Irlanda) y se coloca drenaje tipo Blake 19 G en hueco pélvico y se recoloca cistostomía 18 Fr la cual se extrae por uno de los puertos robóticos.

Como hallazgos reportamos: próstata de 3.5 x 3 x 3 cm, de bordes muy irregulares, con adherencias firmes a tejido periprostático, con difícil disección de pared posterior, a la apertura anterior de unión prostatovesical con presencia de divertículo de localización prostática de 3.0 x 2-5 cm.

Seguimiento postquirúrgico

Se realiza retiro de sonda transuretral siete días posteriores a cirugía. Al mes del postquirúrgico se cierra cistostomía, presentando micción transuretral espontánea; inicialmente acompañada de síntomas irritativos con respuesta adecuada a antimuscarínico, se retira sonda de cistostomía 6 semanas posteriores a evento quirúrgico.

Actualmente el paciente se encuentra en su tercer mes de postoperatorio, refiere adecuada mecánica miccional, adecuada continencia, con una frecuencia 5-6, nicturia 2, intermitencia, urgencia miccional, pujo y tenesmo negativos.

Presenta último urocultivo sin desarrollo de flora patógena y refiere función eréctil deficiente ya documentada previamente a tratamiento quirúrgico, con un puntaje control IIEF-5 de 8 puntos.

Discusión

El divertículo uretral adquirido es una patología poco común, de evolución tórpida y difícil manejo. Se asocia con estenosis uretral, trauma, infección y origen iatrogénico.⁽⁶⁾ Generalmente, uno o varios de los siguientes mecanismos están asociados con el divertículo uretral: la obstrucción y aumento de la presión uretral con la consiguiente herniación del epitelio uretral;⁽⁷⁾ una presión constante en el ángulo penoescrotal que causa isquemia uretral crónica y fibrosis; el tercer mecanismo está asociado con los procedimientos quirúrgicos de reparación de malformaciones anorrectales.⁽⁸⁾

No existe un estándar de tratamiento para el divertículo uretral, por tanto, este debe individualizarse según su tamaño, localización y

estructuras contiguas involucradas. Un divertículo pequeño y asintomático de localización anterior se puede tratar con compresión postmiccional manual y antibiótico, profilaxis, por ejemplo.

Las infecciones recurrentes del tracto urinario, los síntomas obstructivos recurrentes y la formación de cálculos son las indicaciones para uretroplastía.

El manejo endoscópico está asociado con frecuentemente a recurrencia y formación de fístula uretrocutánea. Por último, la derivación urinaria para pacientes con vejiga neurogénica es una opción en paciente en los cuales no sea posible una reconstrucción satisfactoria uretral.^(9,10)

En la actualidad, hay muy pocos casos publicados en la literatura internacional acerca del tratamiento quirúrgico del divertículo prostático y en su mayoría son reportes de caso en pacientes pediátricos o complicaciones de pacientes proctológicos. Son pocos los estudios prospectivos aleatorizados que comparan la cirugía robótica con el abordaje retropúbico en el tratamiento quirúrgico de mínima invasión de próstata, sin embargo podríamos transpolar los resultados para el tratamiento del divertículo prostático con la prostatectomía total por llevarse a cabo en ambos casos resección total prostática.^(11,12) Según los criterios de valoración funcional tomados en cuenta en dichos estudios, no se ha descrito ninguna diferencia significativa entre los dos grupos, en términos de recuperación de la continencia y de función eréctil. Sin embargo, los criterios secundarios muestran un beneficio para la vía de acceso robótica en lo que respecta a los parámetros perioperatorios: menos pérdida de sangre, menor duración de la hospitalización y tasa de complicaciones más baja. Dos estudios pros-

pectivos aleatorizados también han demostrado el beneficio de la prostatectomía robótica en comparación con la prostatectomía laparoscópica pura en términos de duración quirúrgica, resultados funcionales, recuperación postoperatoria y de complicaciones perioperatorias, reducción de la necesidad de analgésicos.⁽¹³⁾

En nuestro caso, un paciente con patologías crónicas de base, con múltiples antecedentes de patología infecciosa escrotal y perineal, con una función eréctil muy disminuida y con un importante riesgo de recurrencia infecciosa, se decidió realizar tratamiento a base de prostatectomía total con asistencia robótica y diverticulectomía aprovechando un abordaje laparoscópico con asistencia robótica que nos resulta familiar para el tratamiento, reconstrucción de vía urinaria baja y resolución satisfactoria de patología por demás compleja.

Conclusiones

El divertículo de uretra prostática en una patología con una incidencia baja, tanto en nuestra práctica clínica habitual, como en grandes centros hospitalarios de concentración, por tal motivo, es difícil estandarizar tratamientos. En la mayor parte de los casos el tratamiento deberá ser individualizado según los antecedentes, edad, extensión, localización, involucro de estructuras, interés de conservación de fertilidad, función eréctil, entre otros.

El tratamiento por mínima invasión al paso de los años se ha ido consolidando como una opción terapéutica en muchos ámbitos de nuestra práctica diaria y en este caso se obtuvo un resultado satisfactorio clínica y funcionalmente; sin embargo, se necesita identificar y tratar a más pacientes candidatos a este procedimiento

en busca de estandarización y mejoría de la técnica.

La mejoría de calidad de vida referida por el paciente en el seguimiento por consulta externa nos hace pensar que la técnica utilizada en este caso es una alternativa viable en casos complejos de divertículo prostático para su resolución satisfactoria por mínima invasión.

Financiación

No se recibió patrocinio de ningún tipo para llevar a cabo este artículo.

Conflicto de intereses

Los autores declaran no tener ningún conflicto de intereses.

Referencias

1. **Gerrard ER, Lloyd LK, Kubricht WS, Kolettis PN.** Transvaginal Ultrasound for the Diagnosis of Urethral Diverticulum. *Journal of Urology*. 2003;169(4):1395–7. doi: <https://doi.org/10.1097/01.ju.0000056739.53193.6c>
2. **Cinman NM, McAninch JW, Glass AS, Zaid UB, Breyer BN.** Acquired Male Urethral Diverticula: Presentation, Diagnosis and Management. *J Urol*. 2012;188(4):1204–8. doi: <https://doi.org/10.1016/j.juro.2012.06.036>
3. **De Filippo, Kurzrock, Stein, Skinner.** A giant urethral diverticulum presenting as a scrotal mass in an adult male. *BJU International*. 1999;83(4):522–3. doi: <https://doi.org/10.1046/j.1464-410x.1999.00031.x>

4. **Guneri C, Kirac M, Biri H.** Surgical treatment of an acquired posterior urethral diverticulum with cystoscopy assisted robotic technique. *J Robotic Surg.* 2017;11(1):83–6. doi: <https://doi.org/10.1007/s11701-016-0623-7>
5. **Alam S, Lawal TA, Peña A, Sheldon C, Levitt MA.** Acquired posterior urethral diverticulum following surgery for anorectal malformations. *Journal of Pediatric Surgery.* 2011;46(6):1231–5. doi: <https://doi.org/10.1016/j.jpedsurg.2011.03.061>
6. **Allen D, Mishra V, Pepper W, Shah S, Motiwala H.** A Single-Center Experience of Symptomatic Male Urethral Diverticula. *Urology.* 2007;70(4):650–3. doi: <https://doi.org/10.1016/j.urology.2007.06.1111>
7. **Ortlip SA, Gonzalez R, Williams RD.** Diverticula of the Male Urethra. *Journal of Urology.* 1980;124(3):350–5. doi: [https://doi.org/10.1016/S0022-5347\(17\)55443-9](https://doi.org/10.1016/S0022-5347(17)55443-9)
8. **Alsowayan O, Almodhen F, Alshammari A.** Minimally invasive surgical approach to treat posterior urethral diverticulum. *Urology Annals.* 2015;7(2):273–6. doi: <https://doi.org/10.4103/0974-7796.152950>
9. **Hong YK, Onal B, Diamond DA, Retik AB, Cendron M, Nguyen HT.** Robot-assisted laparoscopic excision of symptomatic retrovesical cysts in boys and young adults. *J Urol.* 2011 Dec;186(6):2372–8. doi: <https://doi.org/10.1016/j.juro.2011.07.113>
10. **Ploussard G, Xylinas E, Salomon L, de la Taille A.** Prostatectomía total laparoscópica robótica. *EMC - Urología.* 2019;51(3):1–13. doi: [https://doi.org/10.1016/S1761-3310\(19\)42720-5](https://doi.org/10.1016/S1761-3310(19)42720-5)
11. **Menon M, Tewari A, Baize B, Guillonneau B, Vallancien G.** Prospective comparison of radical retropubic prostatectomy and robot-assisted anatomic prostatectomy: the Vattikuti Urology Institute experience. *Urology.* 2002;60(5):864–8. doi: [https://doi.org/10.1016/S0090-4295\(02\)01881-2](https://doi.org/10.1016/S0090-4295(02)01881-2)
12. **Novara G, Ficarra V, Rosen RC, Artibani W, Costello A, Eastham JA, et al.** Systematic review and meta-analysis of perioperative outcomes and complications after robot-assisted radical prostatectomy. *Eur Urol.* 2012;62(3):431–52. doi: <https://doi.org/10.1016/j.eururo.2012.05.044>
13. **Tewari A, Sooriakumaran P, Bloch DA, Seshadri-Kreaden U, Hebert AE, Wiklund P.** Positive Surgical Margin and Perioperative Complication Rates of Primary Surgical Treatments for Prostate Cancer: A Systematic Review and Meta-Analysis Comparing Retropubic, Laparoscopic, and Robotic Prostatectomy. *European Urology.* 2012;62(1):1–15. doi: <https://doi.org/10.1016/j.eururo.2012.02.029>