









Unusual cause of obstructive uropathy: a pelvic chondrosarcoma

Causa inusual de uropatía obstructiva: condrosarcoma pélvico

 Víctor Enrique Corona-Montes,^{1*}  Gerardo Fernández-Noyola,²  Freddy Chablé-Montero,³
Alicia María Cervantes-Sánchez,³ C. Cruz-Reyes,¹  Duval Alejandro Borja-Menéndez,¹
 Jesús Emmanuel Rosas-Nava,¹  Juan Eduardo Sánchez-Núñez.¹

Abstract

We report the case of a 37-year-old male patient who presented renal failure secondary to a pelvic tumor. The diagnostic approach revealed a pubic-dependent tumor corresponding to a mesenchymal chondrosarcoma that conditioned obstructive uropathy as well as bladder and sigmoid compression. Mesenchymal chondrosarcomas are soft tissue dependent sarcomas with an extremely rare incidence, the clinical importance of our report is due to the fact that chondrosarcomas, must be considered in the differential diagnoses of obstructive uropathy due to their compressive effect on the urinary tract. We carry out a brief review of diagnostic approach, therapeutic options and prognosis of this pathology.

Key Words:

Obstructive uropathy,
mesenchymal
chondrosarcoma, soft
tissue sarcoma

Autor de correspondencia:

*Víctor Enrique Corona
Montes. Dirección:
Sur 136. #116. Col.
Las Américas. Del.
Álvaro Obregón, CP.
01120, Ciudad de
México, México. Correo
electrónico: urocorona@
hotmail.com

Citación: Corona-Montes V. E., Fernández-Noyola G., Cervantes-Sánchez A. M., Borja-Menéndez D. A., Rosas-Nava J. E., Sánchez-Núñez J. E. *Causa inusual de uropatía obstructiva: condrosarcoma pélvico. Rev Mex Urol. 2022;82(2):pp.1-8*

¹ Secretaría de Salud, Hospital General de México, "Dr. Eduardo Liceaga", Ciudad de México, México.

² Secretaría de Salud, Hospital General, "Dr. Manuel Gea González". Ciudad de México, México.

³ Hospital San Ángel Inn Universidad. Ciudad de México, México.

Recibido: 9 de septiembre de 2021.

Aceptado: 26 de abril de 2022.



Resumen

Reportamos el caso de un paciente masculino de 37 años que presentó deterioro de la función renal secundario a tumoración pélvica. El abordaje diagnóstico reveló una tumoración dependiente del pubis correspondiente a un condrosarcoma mesenquimatoso que condicionaba obstrucción de la vía urinaria en los segmentos ureterales distales de manera bilateral, así como compresión vesical y sigmoidea. Los condrosarcomas mesenquimatosos son sarcomas dependientes de tejidos blandos con una incidencia extremadamente rara, la importancia clínica de nuestro reporte se debe a que los condrosarcomas, deben ser considerados en los diagnósticos diferenciales de uropatía obstructiva debido a su efecto compresor del tracto urinario. Realizamos un breve recuento del abordaje diagnóstico, plan terapéutico y pronóstico de esta patología.

Palabras clave:

Uropatía obstructiva,
condrosarcoma
mesenquimatoso,
sarcoma de tejidos
blandos

Introducción

Los condrosarcomas mesenquimatosos son una patología rara y agresiva, representan entre el 2 al 9% de todos los condrosarcomas. Fueron descritos por primera vez en 1959 por Lichtenstein y Bernstein.⁽¹⁾ Las manifestaciones clínicas de la enfermedad corresponden a su localización y a la capacidad osteolítica del tumor, condicionando deformidad y dolor así como la presencia de metástasis que condicionará manifestaciones órgano específicas.⁽²⁾

La recomendación para lograr un diagnóstico adecuado es inicialmente realizar exámenes radiológicos (tomografía computada, resonancia magnética o tomografía por emisión de positrones) donde podemos documentar la localización, tamaño y patrón para guiar la biopsia y obtener muestras tisulares suficientes para un estudio citológico e inmunohistoquímico adecuado.⁽³⁾ Las opciones terapéuticas, son múltiples e incluyen: radioterapia, quimioterapia, terapia blanco

y resección quirúrgica, la decisión sobre una u otra, dependerá de las características del tumor. El pronóstico dependerá de la diferenciación y componentes celulares, la presencia de metástasis, el tamaño del tumor, siendo también un factor importante la respuesta terapéutica.⁽⁴⁾ A continuación presentamos el caso de un paciente con azoemia secundario a uropatía obstructiva distal por un condrosarcoma mesenquimatoso con localización pélvica.

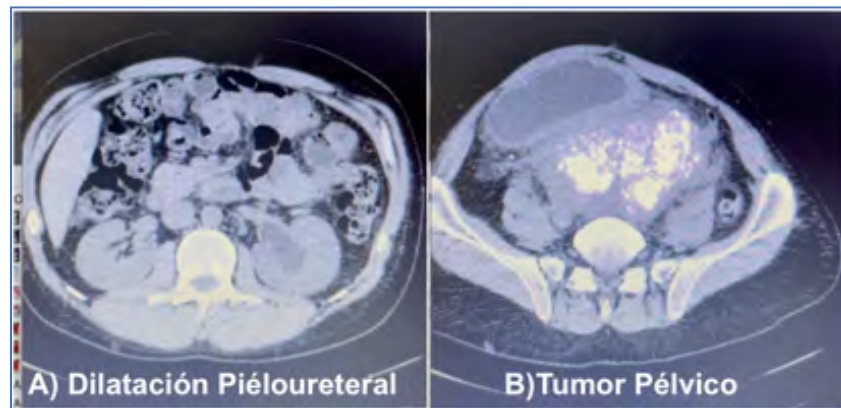
Caso clínico

Se trata de masculino de 37 años quién acude a valoración urológica por dificultad para la micción, caracterizado por disminución del calibre y la fuerza del chorro urinario, sin presentar hematuria, lituria. Además de pérdida de peso de 4 kg en los últimos dos meses. Otros síntomas

asociados han sido el estreñimiento crónico (un año) y sensación de pesantez a nivel suprapúbico e incremento de volumen de la misma zona, de consistencia sólida, sin cambios de coloración a la piel ni de temperatura con un tamaño aproximado de 10 cm. A la exploración física dirigida encontramos incremento de volumen a nivel suprapúbico a la palpación superficial y profunda presencia de tumoración de consistencia rígida, sin cambios de temperatura, ovoidea de aproximadamente 12 cm. El pene con meato permeable, ambos testículos en bolsas escrotales de características normales. El tacto rectal esfínter normotenso con próstata de 2 x 2 cm aproximadamente de consistencia dura en toda su superficie bordes regulares, sin cambios de temperatura. El ámpula rectal se encuentra libre, no se palpa ninguna tumoración hasta el máximo de longitud digital ingresada. LABS Hg de 10.1, Hto. 25%, leucocitos 4.000, PLT 350.000, glucosa 98, urea 43, creatinina 1.8, TP 11.7, % act 100.8, INR 1.1, TTP 37.6, TT 17.0 PCR SARS COV-2 negativa.

Se realizó estudio de TC contrastado encontrando dilatación pieloureteral bilateral, más importante del lado izquierdo (III), así como tumoración pélvica con intensificación del medio de contraste de aproximadamente 15 cm la cuál desplaza y comprime el sigmoide (sin invadirlo), desplaza y comprime la vejiga (sin invadirla), sin actividad metastásica en ningún otro sitio (Figura 1).

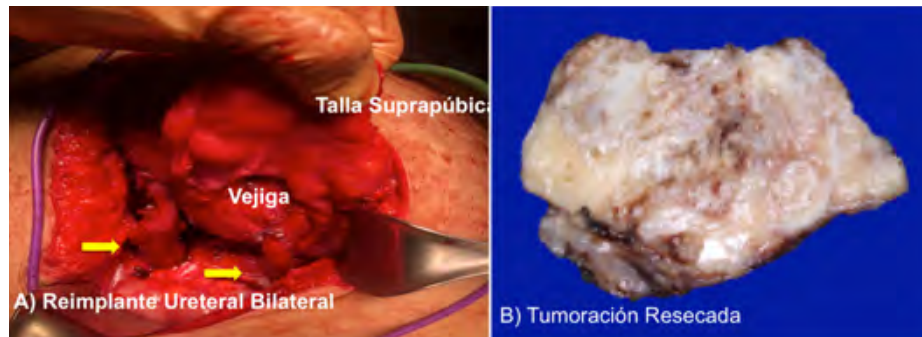
Figura 1



TC A) Dilatación B) Tumor Pélvico

Por lo anterior se programa cistoscopia para colocación de catéter ureteral doble J bilateral, y resección tumoral, sin embargo, se encuentra obstrucción al paso del cistoscopio flexible a nivel de la uretra prostática. Se procede a realizar por vía transabdominal liberación ureteral bilateral, así como reimplante tipo Lich Gregoir bilateral al domo de la vejiga y se coloca talla supra púbica como derivación urinaria. Se resecan aproximadamente 10 cm de la tumoración pélvica (70% resección incompleta, no biopsia incisional) de color blanquecino, de consistencia ósea, multivascularizada, en un primer tiempo, se separará el sigmoide, liberándolo de la compresión extrínseca, enseguida se reseca la lesión localizada en la cara posterior vesical, así como liberación ureteral bilateral (ambos con compresión periureteral) (Figura 2).

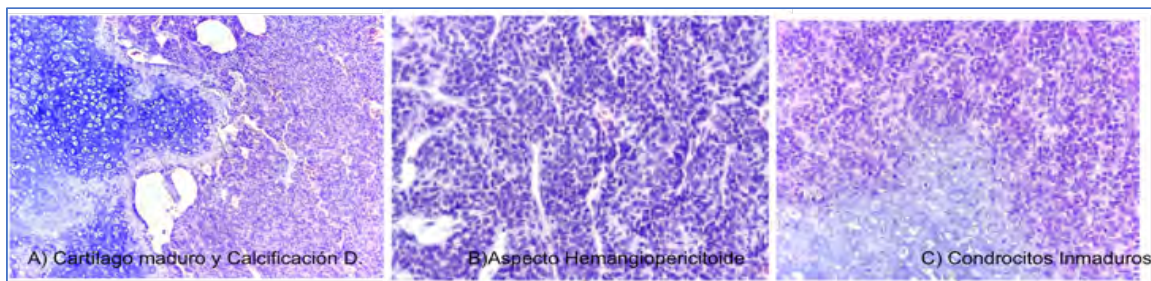
Figura 2



A) Reimplante Ureteral + Talla Suprapúbica. B) Resección.

El reporte histopatológico de la lesión resecada para poder liberar los ureteres resultado en un condrosarcoma mesenquimatoso con microsátélites estables, sin expresión de PD-L1 de 15.1 x 8.3 x 3.7 cm grado 3 poco diferenciado, sin necrosis, sin invasión linfovascular. Al corte histológico una neoplasia mesenquimatoso constituida por extensas áreas de cartílago maduro con zonas de osificación y calcificación distrófica, en la periferia condrocitos inmaduros y transición con componente de células pequeñas, citoplasma eosinófilo escaso, alternado con capilares ramificados en hendiduras de aspecto hemangiopericitoide. Figura 3

Figura 3



A) Cartílago maduro y calcificación D. B) Aspecto hemangiopericitoide. C) Condrocitos inmaduros.

El tumor infiltra las zonas de liberación ureteral (tercios distales) con edema de pared, fibrosis leve e infiltrado linfoplasmocitario moderado, y polimorfonucleares neutrófilos extendidos al urotelio superficial. Se realizó estudio de inmunohistoquímica con los marcadores utilizando controles que resultaron positivos y suero control que resultó negativo en una corrida valida. Tabla 1. A los marcadores se les agrega estudio genético para evaluar presencia de mutación IDH1 así como carga mutacional para valorar tratamiento con inmunoterapia una vez obtenido el resultado.

Tabla 1. Resultados de la inmunohistoquímica del tumor

Anticuerpo	Interpretación
S100	Positivo 2+/3+ en componente cartilaginoso
PDL1	Expresión ausente (0%)
MLH-1*	Expresión nuclear intacta
MSH-2*	Expresión nuclear intacta
MSH-6*	Expresión nuclear intacta
PMS-2*	Expresión nuclear intacta

(S100=marcador de diferenciación, PDL1=muerte celular programada, *gen reparador DNA)

El paciente curso 3 días de EIH, para vigilancia postoperatoria requiriendo transfusión sanguínea de dos PG, curso con tolerancia a dieta y evacuaciones, así como adecuado drenado de orina por la talla suprapúbica y estatus de catéter uretral doble J en la PSA de control.

Sus controles al segundo día con Hg de 10.1 ng/dl, creatinina de 1.0 ng/dl. La estadiificación final del tumor pT3b, pNX, pMX, G3, L0, V0, R2. Uréter distal bilateral con cambios regenerativos epiteliales.

Discusión

Los procesos obstructivos de las vías urinarias pueden clasificarse con base en su localización como intrínsecos o extrínsecos.⁽⁵⁾ Las entidades patológicas extrínsecas incluyen un gran y diverso número de enfermedades, sin embargo, no existe reporte en la literatura de uropatía obstructiva por condrosarcomas mesenquimatosos. La localización, el volumen tumoral y la tasa de crecimiento son los factores más importantes para el desarrollo de azoemia en nuestro paciente, existen muy pocos reportes de la literatura de esta enfermedad siendo la mayoría de estos reportes de casos y series pequeñas.⁽⁶⁻⁹⁾

Es importante, conocer el diagnóstico y manejo más adecuado de esta patología es de gran interés en el ámbito urológico.

Aunque descrito inicialmente hace mucho tiempo, la baja en la incidencia de la enfermedad no ha permitido una evaluación más profunda en el desenlace en este tipo de pacientes, sin embargo el amplio desarrollo en la biología molecular ha conseguido una gran certeza diagnóstica a través de la caracterización con fluorescencia in situ.⁽¹⁰⁾

Nuestro paciente se encuentra en el pico de máxima incidencia (tercera década de la vida) con la presencia de la tumoración en uno de los sitios esqueléticos más frecuentes (ilion-pubis). Este tipo de tumores son agresivos y poseen un crecimiento acelerado con un comportamiento destructivo de las estructuras adyacentes.⁽⁶⁾

El abordaje diagnóstico se puede realizar inicialmente con radiografías simples de la región afectada donde se documentarán lesiones líticas con la presencia de una gran reacción perióstica con mala definición, a pesar de ello es difícil encontrar fracturas patológicas asociadas. En el estudio tomográfico, los hallazgos son inespecíficos, se observa la lesión primaria con una densidad aumentada debido a los depósitos de matriz cálcica, pero con patrón irregular. En la resonancia magnética se observan lesiones isointensas comparados con el tejido muscular en la secuencia T1. En T2 hay una mayor intensidad en comparación con el músculo y los márgenes tumorales se encuentran bien definidos.⁽³⁾

En el estudio de Ghafoor *et al.*, se sugiere que el estudio radiológico es fundamental para la planeación de la biopsia percutánea, el objetivo es identificar las zonas donde pueda existir el patrón bifásico (tejido calcificado y no calcificado) del condrosarcoma y evitar así

errores en el diagnóstico.⁽³⁾ Además se propone la utilidad de la centellografía donde se observa aumento en la actividad metabólica del tumor (aumento en la captación del radiotrazador) que sugieren tumores de alto grado, hallazgos previamente comentados por Shapeero *et al.*⁽¹¹⁾

El muestreo tisular permite diagnosticar a los condrosarcomas y clasificarlos como desdiferenciados, mesenquimatosos, mixoides y de células claras.⁽²⁾ Para el caso de los condrosarcomas mesenquimatosos que son condrosarcomas de alto grado, se describe un patrón bifásico que incluye un componente de células redondas azules y componentes hemangiopericíticos envueltos en focos de cartílago inmaduro donde además pueden observarse un patrón necrótico o hemorrágico y zonas de calcificación.⁽²⁾

El componente de células pequeñas azules o Ewing-like se tiñen positivamente para SOX9 y negativamente para FLI-1, lo que ayuda a hacer diagnóstico diferencial con el sarcoma de Ewing. Además, se puede realizar FiSH para identificar el gene HEY1-NCOA2 que está presente en el 80% de los casos reportados.^(7,10,12,13)

El manejo de la enfermedad dependerá de su estadio. Para la enfermedad localizada Tansir, *et al.*, sugieren a la resección quirúrgica con o sin quimioterapia adyuvante como la mejor modalidad terapéutica.⁽¹³⁾ En los casos donde la enfermedad es irresecable o de alto volumen, el régimen de ifosfamida con doxorubicina es la primera línea de tratamiento como lo indican las guías de práctica clínica ESMO EUROCAN 2018.⁽⁴⁾ Sin embargo, después de la primera línea de tratamiento no existen guías definitivas para el manejo de la enfermedad.

Actualmente, el trabectedin (agente antitumoral derivado marino) cuyo efecto es interferir en la transcripción de proteínas

de fusión oncogénica es una alternativa de tratamiento para pacientes refractarios o intolerantes a la primera línea de tratamiento con adecuada actividad antitumoral y un perfil de toxicidad seguro a dosis de 1.2mg/m² según los trabajos de Kawai *et al.*, y Araki *et al.*, en pacientes japoneses.^(14,15)

Existen otras alternativas de tratamiento novedosas cuyo mecanismo de acción va dirigido a inhibir la sobreproducción de factor de crecimiento vascular endotelial observado en este tipo de tumores, convirtiendo al pazopanib en una alternativa terapéutica que estabiliza la enfermedad por hasta seis meses (Tsavaris).

La sobrevida dependerá del estadio de la enfermedad, el reporte de Cesari *et al.*, indica que la sobrevida global es mejor en aquellos pacientes con enfermedad localizada sometidos a resección quirúrgica, alcanzando cifras de hasta el 50%. Estos resultados son muy similares a lo reportado por Kawaguchi *et al.*, quienes además reportaron tasas de control oncológico del 85% y 68% a 5 y 10 años, respectivamente.^(12,16)

Conclusiones

El condrosarcoma mesenquimatoso es un tumor raro que requiere un abordaje óptimo y multidisciplinario para ofrecer opciones de tratamiento curativas mediante la resección quirúrgica total y la quimioterapia adyuvante. En nuestro conocimiento, no existen reportes en la literatura de uropatía obstructiva secundario a este tipo de tumores, por ello la trascendencia de conocer la fisiopatología de la enfermedad y comunicar nuestra conducta terapéutica paliativa ante un tumor irresecable mediante la restitución del tracto urinario en su porción inferior.

Financiación

No se recibió patrocinio de ningún tipo para llevar a cabo este artículo.

Conflicto de intereses

Los autores declaran no tener ningún conflicto de intereses.

Referencias

1. **Lichtenstein L, Bernstein D.** Unusual benign and malignant chondroid tumors of bone. A survey of some mesenchymal cartilage tumors and malignant chondroblastic tumors, including a few multicentric ones, as well as many atypical benign chondroblastomas and chondromyxoid fibromas. *Cancer.* 1959;12(6):1142–57. doi: [https://doi.org/10.1002/1097-0142\(195911/12\)12:6<1142::AID-CNCR2820120610>3.0.CO;2-D](https://doi.org/10.1002/1097-0142(195911/12)12:6<1142::AID-CNCR2820120610>3.0.CO;2-D)
2. **Lin O., Zakowski MF.** Cytology of Soft Tissue, Bone, and Skin. In: *Comprehensive Cytopathology.* 3rd ed. Elsevier; 2008. p. Philadelphia.
3. **Ghafoor S, Hameed MR, Tap WD, Hwang S.** Mesenchymal chondrosarcoma: imaging features and clinical findings. *Skeletal Radiol.* 2021;50(2):333–41. doi: <https://doi.org/10.1007/s00256-020-03558-x>
4. **Casali PG, Abecassis N, Bauer S, Biagini R, Bielack S, Bonvalot S, et al.** Soft tissue and visceral sarcomas: ESMO–EURACAN Clinical Practice Guidelines for diagnosis, treatment and follow-up†. *Annals of Oncology.* 2018;29:iv51–67. doi: <https://doi.org/10.1093/annonc/mdy096>
5. **Wein AJ, M.D AWP, M.D LRK, Novick AC.** *Campbell-Walsh Urologia/ Campbell-Walsh Urology.* 11th ed. Ed. Médica Panamericana; 2008. 808 p.
6. **Xu J, Li D, Xie L, Tang S, Guo W.** Mesenchymal Chondrosarcoma of Bone and Soft Tissue: A Systematic Review of 107 Patients in the Past 20 Years. *PLOS ONE.* 2015 Apr 7;10(4):e0122216. doi: <https://doi.org/10.1371/journal.pone.0122216>
7. **Frezza AM, Cesari M, Baumhoer D, Biau D, Bielack S, Campanacci DA, et al.** Mesenchymal chondrosarcoma: prognostic factors and outcome in 113 patients. A European Musculoskeletal Oncology Society study. *Eur J Cancer.* 2015;51(3):374–81. doi: <https://doi.org/10.1016/j.ejca.2014.11.007>
8. **Tsavaris O, Economopoulou P, Kotsantis I, Reppas L, Avgerinou C, Spathas N, et al.** Clinical Benefit of Pazopanib in a Patient with Metastatic Chondrosarcoma: A Case Report and Review of the Literature. *Frontiers in Oncology.* 2018;8. doi: <https://doi.org/10.3389/fonc.2018.00045>
9. **Nakashima Y, Unni KK, Shives TC, Swee RG, Dahlin DC.** Mesenchymal chondrosarcoma of bone and soft tissue. A review of 111 cases. *Cancer.* 1986;57(12):2444–53. doi: [https://doi.org/10.1002/1097-0142\(19860615\)57:12<2444::AID-CNCR2820571233>3.0.CO;2-K](https://doi.org/10.1002/1097-0142(19860615)57:12<2444::AID-CNCR2820571233>3.0.CO;2-K)
10. **Wang L, Motoi T, Khanin R, Olshen A, Mertens F, Bridge J, et al.** Identification of a novel, recurrent HEY1-NCOA2 fusion in mesenchymal chondrosarcoma based on a genome-wide screen of exon-level expression data. *Genes, Chromosomes and Cancer.* 2012;51(2):127–39. doi: <https://doi.org/10.1002/gcc.20937>
11. **Shapeero LG, Vanel D, Couanet D, Contesso G, Ackerman LV.** Extraskeletal mesenchymal chondrosarcoma. *Radiology.* 1993;186(3):819–

26. doi: <https://doi.org/10.1148/radiology.186.3.8430193>
12. **Mendenhall WM, Reith JD, Scarborough MT, Stechmiller BK, Mendenhall NP.** Mesenchymal Chondrosarcoma. *Int J Part Ther.* 2016;3(2):300–4. doi: <https://doi.org/10.14338/IJPT-16-00019.1>
13. **Tansir G, Rastogi S, Barwad A, Dhamija E.** Long lasting response with trabectedin monotherapy in relapsed metastatic mesenchymal chondrosarcoma. *Clinical Sarcoma Research.* 2020;10(1):16. doi: <https://doi.org/10.1186/s13569-020-00138-4>
14. **Kawai A, Araki N, Sugiura H, Ueda T, Yonemoto T, Takahashi M, et al.** Trabectedin monotherapy after standard chemotherapy versus best supportive care in patients with advanced, translocation-related sarcoma: a randomised, open-label, phase 2 study. *Lancet Oncol.* 2015;16(4):406–16. doi: [https://doi.org/10.1016/S1470-2045\(15\)70098-7](https://doi.org/10.1016/S1470-2045(15)70098-7)
15. **Araki N, Takahashi S, Sugiura H, Ueda T, Yonemoto T, Takahashi M, et al.** Retrospective inter- and intra-patient evaluation of trabectedin after best supportive care for patients with advanced translocation-related sarcoma after failure of standard chemotherapy. *European Journal of Cancer.* 2016;56:122–30. doi: <https://doi.org/10.1016/j.ejca.2015.12.014>
16. **Cesari M, Bertoni F, Bacchini P, Mercuri M, Palmerini E, Ferrari S.** Mesenchymal chondrosarcoma. An analysis of patients treated at a single institution. *Tumori.* 2007;93(5):423–7.