



Minimally invasive cavotomy for metastasectomy in renal carcinoma recurrence

Cavotomía mínima invasiva para metastasectomía en recurrencia de carcinoma renal

Víctor Enrique Corona-Montes,¹ Gerardo Tena-González-Méndez,¹ Eduardo Jiménez-Cisneros,¹
 Jean Carlos García-Escobar¹, Juan Manuel Rodríguez González-Cobián.¹

Abstract

We report the case of a 65 year-old man who attended his evaluation and follow-up for clear cell renal carcinoma, postoperative laparoscopic right radical nephrectomy pT3N0M0 in 2017. In his quarterly oncological follow-up, he attended with his control by abdominal-pelvic tomography in which local subhepatic recurrence was observed and an adrenal gland plus an occupying mass in the abdominal vena cava subdiaphragmatic level II of the Neves-Sincke classification, for which a laparoscopic metastasectomy with trombectomy was protocolized. With a preoperative hemoglobin of 17 ng/dl, and a creatinine of 1.75 ng/dl, blood glucose 11 ng/dl, the rest of the studies normal as well as a normal general urine test. The intervention course without intraoperative complications, bleeding calculated of 1400 ml which required a transfusion of 1 unit red blood cell, being discharged at 72 hours. The histopatologic result clear cell carcinoma Furhman 2 with thrombous.

Keywords:

Cavotomy, Renal Carcinoma, Laparoscopy, Minimally Invasive Surgery

Autor para correspondencia:

*Víctor Enrique Corona Montes. Hospital General de México, "Dr. Eduardo Liceaga", Ciudad de México, México. Dr. Balmis 148. S/N. Col. de los Doctores. Del. Cuauhtémoc. C.P. 06150 Ciudad de México, México. Correo electrónico: urocorona@hotmail.com

Citación: Corona-Montes V. E., Tena-González-Méndez G, Jiménez-Cisneros E., García-Escobar J. C., Rodríguez-González-Cobián J. C. *Cavotomía mínima invasiva para metastasectomía en recurrencia de carcinoma renal. Rev Mex Urol. 2022;82(5):pp. 1-9*

¹. Hospital General de México, "Dr. Eduardo Liceaga", Ciudad de México, México.

Recepción: 06 de septiembre de 2022
Aceptación: 02 de noviembre de 2022



Resumen

Reportamos el caso de un paciente masculino de 65 años que acude a su valoración y seguimiento de carcinoma renal de células claras, postoperado de nefrectomía radical derecha laparoscópica pT3aN0M0 en 2017. En su seguimiento oncológico trimestral, acude con su control por tomografía abdomino pélvica en la que se observa recurrencia local subhepática y a glándula suprarrenal más masa ocupativa en vena cava abdominal a nivel subdiafragmático II de la clasificación Neves-Zincke, por lo que se protocolizó para realizar, metastasectomía con trombectomía por vía laparoscópica. Con una hemoglobina preoperatoria de 17 g/dl y una creatinina de 1.75 mg, glucemia 111, resto de estudios normales al igual que un examen general de orina normal. La intervención curso sin complicaciones intraoperatorias con un sangrado transoperatorio de 1400 ml, que requirió de transfusión de un paquete globular, siendo egresado a las 72 hrs. El resultado histopatológico con carcinoma renal de células claras Furhman 2 con trombo.

Palabras clave:

Cavotomía, carcinoma renal, laparoscopia, cirugía mínima invasiva

Introducción

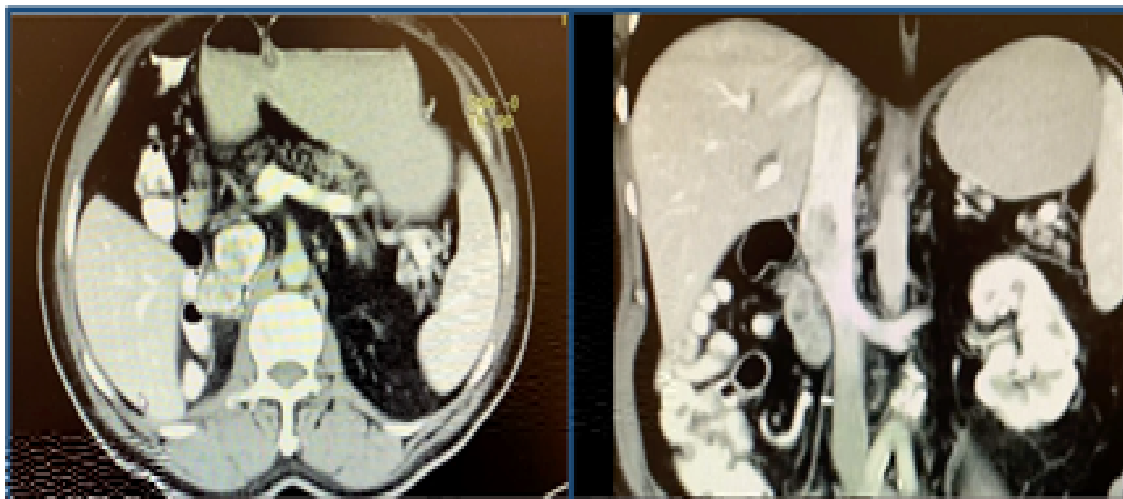
A pesar de los avances e innovaciones terapéuticas, el carcinoma renal de células claras (CRCC) continúa siendo el tumor más letal de la vía urinaria, cuando este involucra la vena cava inferior se reporta en un 4-10% de los CRCC.^(1,2) El tratamiento aceptado de forma mundial es la terapéutica radical incluyendo nefrectomía y resección del trombo tumoral con índices de supervivencia de 50-65%.⁽³⁾ Existen múltiples variantes en cuanto al abordaje quirúrgico, el cual incluye una gama de procedimientos aceptados dependiendo del nivel dado al trombo en relación con las estructuras vasculares, maniobras como movilización hepática, ordenamiento del tumor o maniobra de Pringle, así como desviamientos vasculares con baipás veno-venoso o baipás cardiopulmonar por mencionar algunos.⁽⁴⁾

Descripción del caso clínico.

Se trata de masculino de 65 años, asintomático ECOG 0, con antecedente de nefrectomía radical derecha laparoscópica en 2017, secundaria a tumor renal derecho visualizado por tomografía abdomino pélvica simple y contrastada de 10 x 8 cm con resultado histopatológico para carcinoma renal de células claras sin componente rabdoide ni sarcomatoide con Fuhrman 2 y una estadificación patológica pT3aN0M0 margen positivo en vena renal. En seguimiento con tomografía contrastada cada 6 meses en sus primeros tres años, luego anuales, en julio 2022 se observa imagen lobulada derecha de 4.6 x 4.2 x 2.2 cm heterogénea con realce al contraste, que pierde plano de separación con vena cava inferior e infiltra su luz, a nivel subdiafragmático II de la clasificación Neves-Zincke, sin evidencia

de otra lesión, ni ganglionar o a distancia, por lo que se protocolizó para realizar, metastasectomía con trombectomía por vía laparoscópica. Figura 1

Figura 1. Tomografía recurrencia tumoral más trombo cava



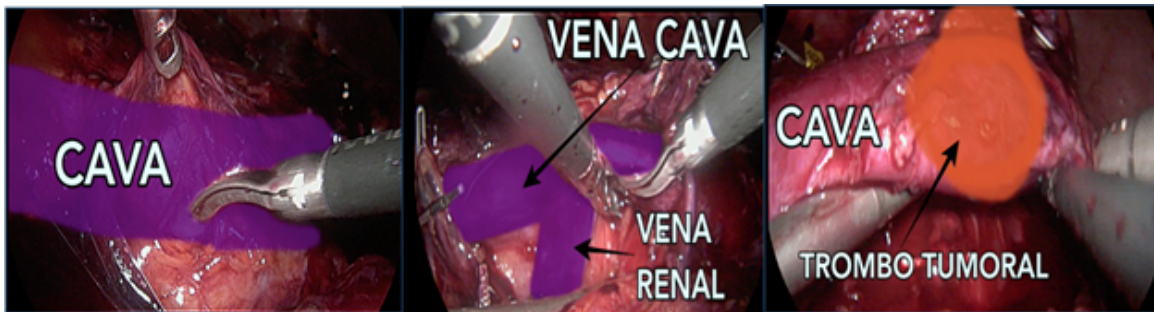
Preoperatoriamente se clasifica como una recurrencia local de su carcinoma renal de células claras. Tiene historia de hipertensión arterial tratada y en control con Metoprolol 50 mg cada día, enfermedad renal crónica (Estadio IIIB con 45ml/min/1.73 m² por CKD-EPI Creatinine 2021) en manejo médico.

El paciente es evaluado con buen estado general ASA 2 (*American Society of Anesthesiologisth Physical Status*) y es llevado a quirófano con plan quirúrgico de metastasectomía derecha más trombectomía en vena cava inferior. Parálínicos Hg de 17 g/dl, Hto. 48.2%, leucocitos 6900, PLT 166,000, glucosa 111, urea 45, creatinina 1.75 mg/dl, TP 11.9, % act 107.0, INR 1.0, TTP 23.3, TT 18.9 PCR SARS COV-2 negativa. Se realizó valoración preoperatoria, Goldman II, colocando catéter subclavio derecho.

Se inicia, bajo anestesia general, monitoreo continuo de la presión con línea arterial, catéter venoso central, se coloca al paciente

en decúbito lateral izquierdo más flexión, se inicia neumoperitoneo con técnica de Veress modificada, se colocan cinco puertos laparoscópicos por técnica de sectorización. Se realiza disección roma y corte con tijera monopolar de las adherencias parietocólica y Toldt exponiendo el retro peritoneo, continuándola hasta la segunda porción del duodeno para realizar una maniobra de Kocher laparoscópica amplia que permite la visualización de la vena cava, al tiempo que se expone la región subhepática con el paso total de la vena cava inferior, se disecciona la misma en toda su extensión hacia cefálico, se localizan, ligan y cortan la vena lumbar y la gonadal, se disecciona y se refiere vena renal izquierda, se termina la disección en vena inferior retro hepática previa liberación del ligamento falciforme, triangular izquierdo y derecho permitiendo disección circunferencia en este punto de la vena cava inferior. Figura 2

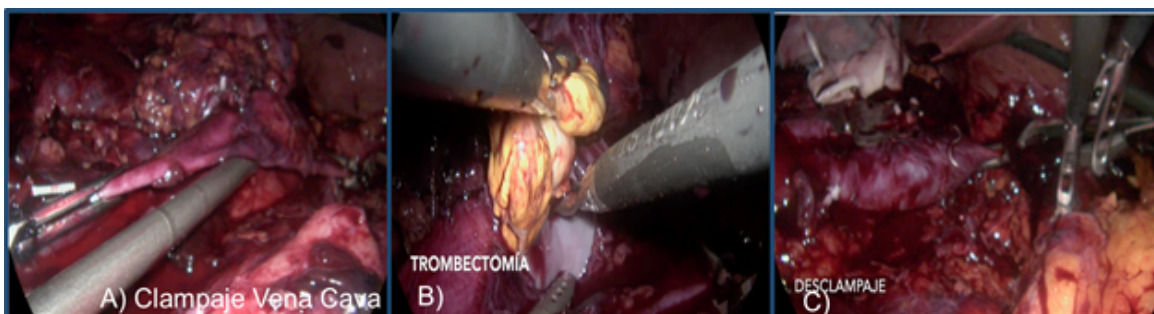
Figura 2. Disección de vena cava, visualización de trombo



Se localiza la lesión tumoral adrenal derecha la cual se diseca en su circunferencia respetando sus márgenes. Una vez completado lo anterior se inicia el control vascular de la siguiente manera 1) se realiza clampaje de la vena cava inferior 2) posteriormente se coloca clamp en cava superior retrohepática 3) debido a la disposición anatómica de la vena renal contralateral (renal izquierda baja), por lo que no requirió de clampaje selectivo de dicha vena. La vena renal derecha de la nefrectomía previa no requirió de clampaje, pues es la zona de recurrencia tumoral y trombo que además contaba con Hem-o-lok® previos de la nefrectomía inicial. Se realizó cavotomía con tijera laparoscópica y se visualizó trombo tumoral amarillo mostaza el cual se disecó como de la pared de la vena cava por completo excepto en el margen próximo a la lesión adrenal ameritó resección de margen de cava dejando un buen margen sin lesión.

Se embolsa la pieza y se procede con la cavorrafia con ePTFE monofilamento no absorbible CV-2, sutura continua, se hepariniza el interior de la cava y se termina de cerrar la misma, se desclampa y evidencia paso del flujo venoso sin sangrado, se verifica hemostasia al ir retirando los bulldogs, extrae pieza y cierran heridas por planos (Figura 3).

Figura 3. A) Clampaje vena cava. B) trombectomía. C) cavorrafia y desclampaje.

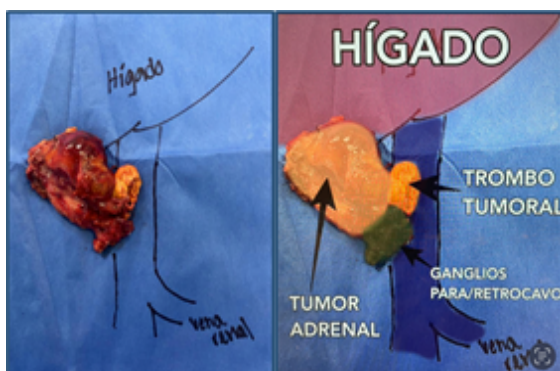


Se utilizó la clasificación de la Clínica Mayo, también conocida como clasificación de Neves-Zincke (Tabla 1). Sin embargo existen otras clasificaciones publicadas la más completa para los trombos de vena cava es la de Ciancio *et al.*⁽⁵⁻⁷⁾

Tabla 1. Clasificación de la Clínica Mayo (Naves Zincke) para extensión del trombo tumoral en vena cava

NIVEL	
0	Limitado a venal renal o tributarias.
I	VCI <2 cm superior al ostium de la vena renal.
II	VCI >2 cm superior al ostium de la vena renal.
III	Superior a venas supra hepáticas, inferior al diafragma.
IV	Superior al diafragma.

Se tuvo un tiempo quirúrgico de 210 minutos, ligadura de la VCI de 38 minutos, un sangrado de 1400 ml que requirió de transfusión de paquete globular en las primeras 48 hrs, no se dejó drenaje. Sus controles a las 24 horas fueron Hg: 11.3 g/dl, leucocitos 11,400, PLT 101,000, glucosa 147 mg/dl, creatinina 1.7 mg, Na 139 U/l, K 4.5 U/L, Ca 8.8mg/dl. Inició anticoagulación doce horas postoperatorias con heparina de bajo peso molecular 60mg s.c cada doce horas luego se escaló a Rivaroxaban a 10 mg vía oral cada día. El reporte histopatológico de la lesión resecada correspondió a carcinoma renal de células claras, Furhman 2, más glándula suprarrenal y trombo tumoral de vena cava inferior (Figura 4).

Fig.4. A) Pieza quirúrgica y esquema.

El paciente curso tres días de EIH, para vigilancia postoperatoria requiriendo transfu-

sión sanguínea de un PG, curso con tolerancia a dieta y evacuaciones, así como adecuada uresis. Sus controles al segundo día con Hg de 11.7 ng/dl, creatinina de 1.5 mg/dl, resto normales, siendo egresado a domicilio.

La relevancia clínica del caso está dirigida a la fortaleza de la mínima invasión como una opción terapéutica reproducible en cirujanos con experiencia en la cirugía robótica y laparoscópica, siendo viable la resección tumoral recurrente, así como el manejo vascular, que si bien se realiza junta multidisciplinaria (cirugía vascular), el manejo de los grandes vasos debe ser una característica inmersa del cirujano urólogo. Además, se agregan los beneficios propios de baja tasa de complicaciones, menor morbimortalidad, así como recuperación temprana e incorporación del paciente a su entorno en pocos días, logrando también la disminución de tiempos o incluso de uso de terapia médica intermedia o intensiva.

Discusión

La comparación entre la técnica quirúrgica abierta versus laparoscópica revelan desventajas importantes para la técnica abierta, como: mayor pérdida hemática, tiempo quirúrgico más prolongado e índices de mortalidad más altos en comparación con el abordaje laparoscópico y robótico,⁽²⁾ sin embargo debe tomarse en cuenta la clasificación del tumor en cuanto a su localización, los abordajes mínimamente invasivos cuentan con ventaja sobre el abordaje abierto, sin embargo los resultados oncológicos aún son estadísticamente desconocidos y representan una curva de aprendizaje y una técnica quirúrgica retadoras.⁽⁶⁾

En el meta-análisis llevado a cabo por la *European Association of Urology* (EAU) se encontró un artículo comparando los abordajes mínimamente invasivos (laparoscópico y robótico) versus el abordaje abierto y se encontró una heterogeneidad importante en la información, inhabilitándolos para recopilación de datos, sin embargo, en el estudio se evidencia, de forma clara que el tiempo quirúrgico es menor en las técnicas de mínima invasión.⁽⁸⁾

En el estudio llevado a cabo por Tohi *et al.*, publicado en noviembre de 2018 se muestran los resultados obtenidos de manera retrospectiva de 2013 a 2017 en el departamento de Urología del Hospital General de Kobe, Japón. La media de edad fue de 68 años, el 80% de los pacientes son masculinos y el tamaño tumoral promedio era de 7.8 cm. Se evaluó a pacientes en quienes se llevó a cabo nefrectomía radical con resección de trombo tumoral en vena cava por vía laparoscópica (abordaje transperitoneal), con cinco puertos estándar, sin uso de filtro de vena cava y usando ecografía transquirúrgica para ubicación del trombo tumoral. En el 80% de los pacientes se utilizó un abordaje puramente laparoscópico mientras en el 20% se utilizó una técnica mano asistida.⁽⁹⁾

El 60% de los pacientes presentó un trombo en vena cava nivel II, en el 20% un nivel III (quien obtuvo terapia blanco previa por 4 meses) y en el otro 20% un nivel I según clasificación de mayo,⁽⁶⁾ presentando un tiempo quirúrgico de 316 minutos, ligadura de la VCI de 28 minutos promedio, sangrado de 400 ml (100-1560 ml) y solo un paciente requirió trasfusión de hemoderivados. Se concluyó que siempre que sea técnicamente posible, la cirugía debe ofrecerse como piedra angular, sin embargo, cuenta con complicaciones hasta en un 38% y un 4-10% de mortalidad, el porcenta-

je de complicaciones aumenta con el nivel del trombo 8% nivel I, 20% nivel II, 26% nivel III y un 47% en nivel IV.

En la serie de casos llevada a cabo por Wang *et al.*, publicada en diciembre de 2013, se presentan dos casos de pacientes con trombo tumoral en vena cava nivel II de la clasificación de Mayo manejados con nefrectomía radical y resección de trombo tumoral en vena cava, con abordaje laparoscópico.⁽⁶⁾

Ambos pacientes se encontraban libres de metástasis a distancia, con enfermedad local y fueron clasificados con el nivel de estadije de Fuhrman. Se realizó abordaje transperitoneal en un paciente y abordaje retroperitoneal en el otro paciente. En el paciente uno (tumor renal izquierdo con trombo en vena renal izquierda) se colocaron cinco trocares de forma estándar, se rechazó el colon izquierdo hacia línea media, se realizó la ligadura de la arteria renal izquierda y se secciona, se moviliza vena renal izquierda y se disecciona VCI sobre la vena renal izquierda, lo más proximal posible, utilizando USG laparoscópico para valorar la altura del trombo, se colocan torniquetes en vena renal derecha y tributarias, así como lumbares relevantes, se liga la VCI distal con Satinsky laparoscópica y se deja la VCI proximal sin ligadura por imposibilidad para alcanzar la cola del trombo, se incide sobre la vena renal izquierda, liberando el trombo en su totalidad, ligando inmediatamente la VCI proximal tras su extracción, se sutura la incisión en cava con polipropileno 5-0, posteriormente se disecciona la unidad renal y la adrenal para la extracción en bloque de la pieza.

Se han presentado múltiples reportes de caso y series en las que se evidencian buenos resultados para este procedimiento, con las reservas que los otros estudios han propuesto: una

curva de aprendizaje larga y una técnica difícil que debe ser llevada a cabo por expertos.⁽¹⁰⁻¹²⁾

Chopra *et al.*, elaboraron sobre el alto riesgo de tromboembolia pulmonar (TEP) durante estos procedimientos, por lo que describieron la técnica robótica (*IVC first, kidney last*) en la que el colon derecho y el duodeno son rechazados hacia la línea media para exponer la VCI. Se inicia la disección retroperitoneal de manera infrarrenal para exponer la región interaortocaval, se deben controlar todas las venas lumbares y la gonadal con Hem-o-lok® y posteriormente se liga de forma temporal la vena cava infrarrenal, posteriormente se liga la vena renal derecha, el manejo de la vena cava proximal se dará dependiendo del nivel del trombo tumoral.

Posterior al control vascular completo se debe programar de forma adecuada la cavotomía teniendo en cuenta el borde lateral de la vena como sitio de incisión, adyacente al ostium de la vena renal, así como planear el cierre, de tal forma que no cause estenosis.

El trombo debe disecarse cuidando evitar diseminación y el ostium de la vena renal, así como la vena en sí, deben resecarse *en bloc* junto con el riñón derecho (el cuál se embolsa previamente) y debe ser embolsado de forma inmediata). Posterior a la resección, la luz caval debe ser irrigada con heparina previo al cierre con Tex 5-0 (W. L. Gore & Associates, Newark, DE, USA). Los torniquetes se liberan en orden secuencial: arteria renal izquierda, VCI suprarrenal, VCI infrarrenal. En el mismo estudio se reportó una cirugía exitosa en el 96% de los pacientes y solo una reconversión (4%) describiendo esta cirugía como el procedimiento urológico de mínima invasión más retador, sin embargo con resultados alentadores para continuar realizándose por vías mínimamente invasivas.⁽¹³⁾

Garg *et al.* recientemente realizó un metaanálisis respecto de la nefrectomía radical con resección de trombo cava, entre técnica abierta y técnica asistida por robot, respecto de siete estudios comparativos incluyendo un total de 1375 pacientes, de los cuales 329 en un solo brazo y 1046 fueron comparativos. De los 329 pacientes que fueron llevados a tromboectomía 14.7% eran nivel I, 60.9% nivel II y 2.5% nivel III. Los tiempos quirúrgicos entre 150 y 530 minutos, la tasa de transfusión fue del 38.2% la cual fue menor para el grupo de mínima invasión siendo de 18.4% contra la tromboectomía abierta con un 64.3% y la tasa de complicaciones fue menor para el grupo de mínima invasión 14.5% contra 36.7%, sin embargo, las complicaciones mayores a 30 días y la mortalidad fueron similares para ambos grupos. La estancia hospitalaria resultó menor en el grupo robótico para todos los estudios, con una media de cuatro días y seis días para el grupo de cirugía abierta lo que en el análisis estadístico resultó con un 26% de reducción de dicha estancia con el abordaje robótico. La readmisión hospitalaria resultó menor en el grupo robótico pero similar para algunos de los comparados aunque sin diferencia estadística significativa.⁽¹⁴⁾

Conclusiones

La tromboectomía representa un reto en cirugía de mínima invasión, técnicamente se debe tener en consideración el conocimiento previo de la técnica laparoscópica, antes de llevar a cabo esta cirugía con asistencia por robot, aunque el abordaje laparoscópico con gran certeza es mucho más demandante técnicamente que con la asistencia robótica. Asimismo, es vital la

estandarización de elección de paciente previo al procedimiento, es importante recalcar que esta técnica se llevó a cabo en pacientes con tumores derechos, con mayor frecuencia por la dificultad técnica de llevarla a cabo en tumores izquierdos.

El seguimiento por imagen del CCR es la piedra angular para la detección a tiempo de recurrencia loco-regional potencialmente tratable quirúrgicamente como fue en nuestro caso. Los pacientes con trombo-tumoral en VCI flotantes que no infiltran la totalidad de VCI hasta 50% de su luz son candidatos ideales a trombectomía.

En grupos con experiencia en cirugía de mínima invasión la técnica es reproducible con las ventajas reconocidas de la laparoscopia y la robótica. La mínima invasión continúa rompiendo esquemas, con resultados oncológicos comparables con cirugía abierta, disminuyendo la morbimortalidad de la cirugía abierta. Independientemente del abordaje quirúrgico la planificación del tratamiento de estos pacientes y el manejo multidisciplinario es de suma importancia.

Financiación

No se recibió patrocinio de ningún tipo para llevar a cabo este artículo.

Conflicto de intereses

Los autores declaran no tener ningún conflicto de intereses.

Referencias

1. **Haferkamp A, Bastian PJ, Jakobi H, Pritsch M, Pfitzenmaier J, Albers P, et al.** Renal cell carcinoma with tumor thrombus extension into the vena cava: prospective long-term followup. *J Urol.* 2007;177(5):1703–8. doi: <https://doi.org/10.1016/j.juro.2007.01.039>
2. **Lardas M, Stewart F, Scrimgeour D, Hofmann F, Marconi L, Dabestani S, et al.** Systematic Review of Surgical Management of Nonmetastatic Renal Cell Carcinoma with Vena Caval Thrombus. *Eur Urol.* 2016;70(2):265–80. doi: <https://doi.org/10.1016/j.eururo.2015.11.034>
3. **Şahan A, Özkaptan O, Çubuk A, Kösemen M, Kara Ö, Akça O.** Laparoscopic radical nephrectomy with inferior vena cava thrombectomy. *Urology Video Journal.* 2022;13:100130. doi: <https://doi.org/10.1016/j.urolvj.2022.100130>
4. **Yuan S-M.** Surgical treatment of renal cell carcinoma with inferior vena cava tumor thrombus. *Surg Today.* 2022;52(8):1125–33. doi: [10.1007/s00595-021-02429-9](https://doi.org/10.1007/s00595-021-02429-9)
5. **Quencer KB, Friedman T, Sheth R, Oklu R.** Tumor thrombus: incidence, imaging, prognosis and treatment. *Cardiovasc Diagn Ther.* 2017;7(Suppl 3):S165–77. doi: <https://doi.org/10.21037/cdt.2017.09.16>
6. **Ciancio G, Vaidya A, Savoie M, Soloway M.** Management of renal cell carcinoma with level III thrombus in the inferior vena cava. *J Urol.* 2002;168(4 Pt 1):1374–7. doi: <https://doi.org/10.1097/01.ju.0000023441.00587.02>
7. **Blute ML, Leibovich BC, Lohse CM, Cheville JC, Zincke H.** The Mayo Clinic experience with surgical management, complications and outcome for patients with renal cell

- carcinoma and venous tumour thrombus. *BJU Int.* 2004;94(1):33–41. doi: <https://doi.org/10.1111/j.1464-410x.2004.04897.x>
8. **Faust W, Ruthazer R, Topjian L, Libertino J.** 624 minimal access versus median sternotomy for cardiopulmonary bypass in the management of renal cell carcinoma with vena caval and atrial involvement. *Journal of Urology.* 2013;189(4S):e255–e255. doi: <https://doi.org/10.1016/j.juro.2013.02.176>
 9. **Tohi Y, Makita N, Suzuki I, Suzuki R, Kubota M, Sugino Y, et al.** En bloc laparoscopic radical nephrectomy with inferior vena cava thrombectomy: A single-institution experience. *Int J Urol.* 2019;26(3):363–8. doi: <https://doi.org/10.1111/iju.13873>
 10. **Romero FR, Muntener M, Bagga HS, Brito FAR, Sulman A, Jarrett TW.** Pure laparoscopic radical nephrectomy with level II vena caval thrombectomy. *Urology.* 2006;68(5):1112–4. doi: <https://doi.org/10.1016/j.urology.2006.08.1084>
 11. **Hevia V, Ciancio G, Gómez V, Álvarez S, Díez-Nicolás V, Burgos FJ.** Surgical technique for the treatment of renal cell carcinoma with inferior vena cava tumor thrombus: tips, tricks and oncological results. *Springerplus.* 2016;5:132. doi: <https://doi.org/10.1186/s40064-016-1825-1>
 12. **Wang M, Ping H, Niu Y, Zhang J, Xing N.** Pure conventional laparoscopic radical nephrectomy with level II vena cava tumor thrombectomy. *Int Braz J Urol.* 2014;40(2):266–73. doi: <https://doi.org/10.1590/s1677-5538.iju.2014.02.18>
 13. **Chopra S, Simone G, Metcalfe C, de Castro Abreu AL, Nabhani J, Ferriero M, et al.** Robot-assisted Level II-III Inferior Vena Cava Tumor Thrombectomy: Step-by-Step Technique and 1-Year Outcomes. *Eur Urol.* 2017;72(2):267–74. doi: <https://doi.org/10.1016/j.eururo.2016.08.066>
 14. **Garg H, Psutka SP, Hakimi AA, Kim HL, Mansour AM, Pruthi DK, et al.** A Decade of Robotic-Assisted Radical Nephrectomy with Inferior Vena Cava Thrombectomy: A Systematic Review and Meta-Analysis of Perioperative Outcomes. *J Urol.* 2022;208(3):542–60. doi: <https://doi.org/10.1097/ju.0000000000002829>