



Ureter-iliac fistula: an unusual but potentially fatal cause of hematuria

Fístula uretero-iliaca: una inusual causa de hematuria pero potencialmente letal

Pedro Carrión-López,^{1*} Óscar Legido-Gómez,¹ María José Pedrosa-Jiménez,¹
 Lorena López-Martínez,¹ Saúl Rico-Marco,¹ Marta Victoria Lorenzo-Sánchez,¹
 Sonsoles Navarro-Jiménez,¹ José Miguel Giménez-Bachs,¹ Antonio S. Salinas-Sánchez.¹

Abstract

Description of clinical case: Three patients with urostomy and permanent double J-stent who had frank, acute and anemia hematuria are presented. All three had received radiotherapy for pelvic oncological pathology with subsequent performance of cystectomy and urostomy for severe radiation cystopathy. In no patient was the CT scan performed for the study of hematuria, requiring urgent arteriography and showing the presence of a ureter-iliac fistula (UIF) at the level of the left common iliac artery, right common iliac artery and right external iliac artery, respectively. After the placement of a covered iliac endovascular prosthesis, instant resolution of the clinical picture was achieved.

Relevance: FUI is an exceptional diagnosis requiring the experience of the urologist and the vascular radiologist. This situation can be potentially lethal when presenting a picture of acute frank hematuria and anemia.

Clinical implications: Suspecting an IUF, ureteral catheter manipulation should be performed in a catheterization room, where immediate arterial control with percutaneous vascular techniques is readily available. The performance of an arteriography should be immediate, avoiding the performance of a CT due to its low sensitivity.

Conclusion: Endovascular treatment with a covered stent is a safe and effective treatment for FUI.

Keywords:

Ureter-iliac fistula,
double J-stent,
hematuria

Citación: Carrión-López P., Legido-Gómez O., Pedrosa-Jiménez M. P., López-Martínez L., Rico-Marco S., Lorenzo-Sánchez M.V., et al. Fístula uretero-iliaca: una inusual causa de hematuria pero potencialmente letal. *Rev Mex Urol.* 2022;82(6):pp. 1-8

Autor de

correspondencia:

*Pedro Carrión López.
Calle Hermanos Falco, 37,
02006 Albacete, España,
Correo electrónico:
pedrocarrion1980@
hotmail.com

¹ Complejo Hospitalario Universitario de Albacete, España.

Recepción: 13 de agosto de 2022
Aceptación: 16 de diciembre de 2022



Resumen

Descripción de casos clínicos: Se presentan tres pacientes con urostomía y catéter doble J permanente que presentaron hematuria franca, aguda y anemizante. Los tres habían recibido radioterapia por patología oncológica pélvica con realización posterior de cistectomía y urostomía por cistopatía rádica severa. En ningún paciente el TAC realizado por estudio de hematuria fue diagnóstico, precisando realizar una arteriografía urgente y evidenciando la presencia de una fístula uretero-iliaca (FUI) a nivel de la arteria iliaca común izquierda, iliaca común derecha e iliaca externa derecha, respectivamente. Tras la colocación de una prótesis iliaca endovascular cubierta se consiguió la resolución instantánea del cuadro clínico.

Relevancia: La FUI es una condición excepcional que requiere para su diagnóstico la experiencia del urólogo y el radiólogo vascular. Esta situación puede ser potencialmente letal al presentar un cuadro de hematuria franca aguda y anemizante.

Implicaciones clínicas: Ante la sospecha de una FUI se debe realizar la manipulación del catéter ureteral en una sala de hemodinamia, donde el control arterial inmediato con técnicas vasculares percutáneas está fácilmente disponible. La realización de una arteriografía debe ser inmediata, obviando la realización de un TAC por su baja sensibilidad.

Conclusión: El tratamiento endovascular con prótesis cubierta es un tratamiento seguro y efectivo para las FUI.

Palabras clave:

Fístula uretero-iliaca, catéter doble J, hematuria

Antecedentes

La fístula uretero-iliaca (FUI) es una patología de valoración muy infrecuente que pone en peligro la vida del paciente. El diagnóstico inicial es difícil, siendo habitual pensar en una recidiva tumoral como causa de la hematuria.

Las fístulas entre arteria y uréter, afectan principalmente a los ejes ilíacos, aunque pueden afectarse otras arterias, como la arteria mesentérica inferior o incluso la aorta, especialmente en relación con una enfermedad aneurismática.⁽¹⁾

La precisión y el tiempo de diagnóstico son factores pronósticos importantes en esta enfermedad, siendo fundamental considerar esta

patología en nuestro diagnóstico diferencial clínico, ya que las pruebas de imagen convencionales van a ocasionar falsos negativos en un porcentaje elevado de casos. Se han descrito varias modalidades de tratamiento, siendo las técnicas endovasculares las más elegidas en la actualidad.⁽²⁾

Presentamos tres casos clínicos de FUI que ilustran la dificultad inicial de diagnóstico de esta patología y la importancia de realizar un tratamiento especializado.

Casos clínicos

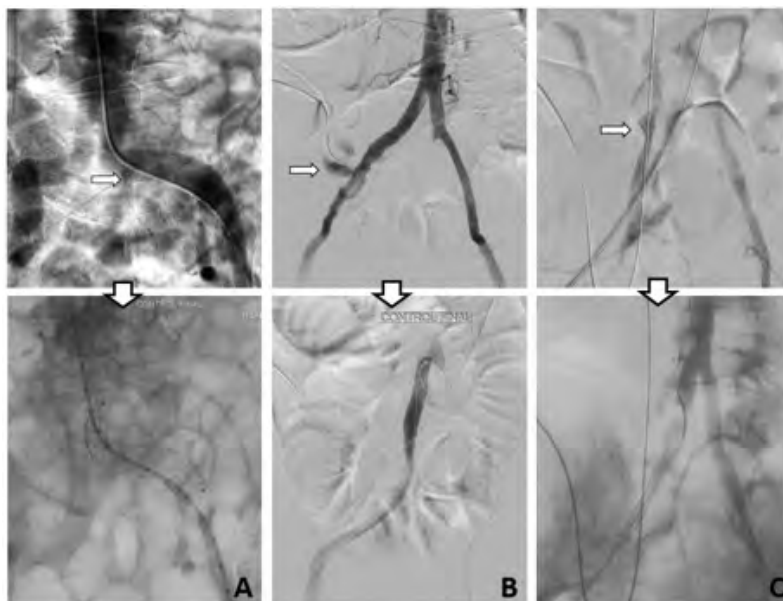
Caso clínico 1

Varón de 86 años diagnosticado en el año 2009 de adenocarcinoma de próstata Gleason (3+4) que fue tratado mediante radioterapia radical. En el año 2016 presenta microvejiga secundaria a cistopatía rádica con afectación de su calidad de vida por lo que se decide la realización de cistectomía más ureterostomía cutánea unilateral con colocación de catéteres doble J permanentes. Tras realizar recambios periódicos de los catéteres sin incidencias, en el año 2019 durante dos recambios consecutivos se aprecia una hematuria aguda que cede tras la colocación del nuevo catéter ureteral izquierdo.

Ante la sospecha inicial de la presencia de un tumor urotelial, se solicita un angio TC que informa de ureterohidronefrosis bilateral con leve captación de urotelio e irregularidad a nivel de la arteria ílica izquierda a nivel del cruce del uréter izquierdo sin observar fuga de contraste ni en fase arterial ni venosa.

Tras la realización de una arteriografía inicial que no fue diagnóstica, se decide dos días más tarde repetir dicha prueba con retirada del catéter ureteral en la sala de angiografía. Se observa la presencia de una pequeña imagen tubular adyacente a la arteria ílica común izquierda compatible con segmento ureteral relleno de contraste a través de fístula uretero-ílica por lo que se implanta una prótesis cubierta autoexpandible ZISL-9-59 en ílica común izquierda con cese de la fuga de contraste (**Figura 1A**).

Figura 1A. Caso clínico 1: FUI de arteria ílica común izquierda



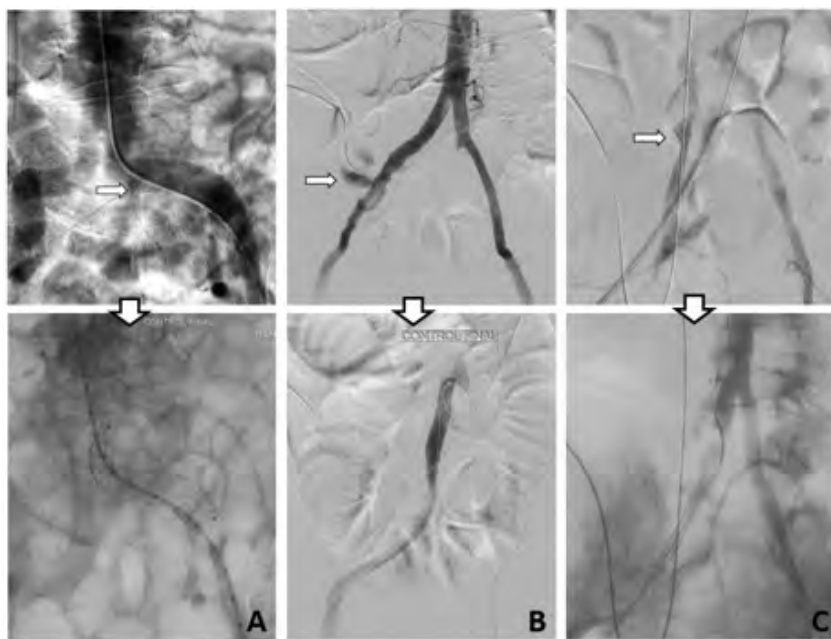
Caso clínico 2

Paciente de 64 años diagnosticado en el año 2011 de adenocarcinoma de próstata Gleason (4+5) pT2c y tratado mediante prostatectomía más radioterapia adyuvante. En el año 2015 presenta cistopatía r dica con f stula vesico-intestinal y es intervenido mediante sigmoidectom a m s cistectom a con derivaci n urinaria tipo Bricker.

Portador permanente de cat ter doble J izquierdo desde el a o 2016 por estenosis del reimplante ureteral en asa de Bricker, el paciente ingresa en el a o 2021 por hematuria franca anemizante por urostom a. Se realiza angioTC en el que se aprecia ureterohidronefrosis izquierda grado III/IV con contenido radiodenso en pelvis renal compatible con co gulos, sin identificar extravasaci n de contrasta en fase arterial ni venosa.

Ante el empeoramiento s bito del paciente que precisa transfusi n de concentrados de hemat es y traslado a Unidad de Cuidados Intensivos, se realiza una arteriograf a selectiva con retirada del cat ter doble J, identificando una importante extravasaci n de contraste dependiente de la arteria iliaca com n derecha, adyacente a la bifurcaci n, que precis  la colocaci n urgente de una pr tesis endovascular cubierta montada sobre bal n VBX de 8 mm y 39 mm de longitud con cese inmediato del sangrado activo (**Figura 1B**).

Figura 1B. Caso cl nico 2: FUI de arteria iliaca com n derecha



Caso cl nico 3

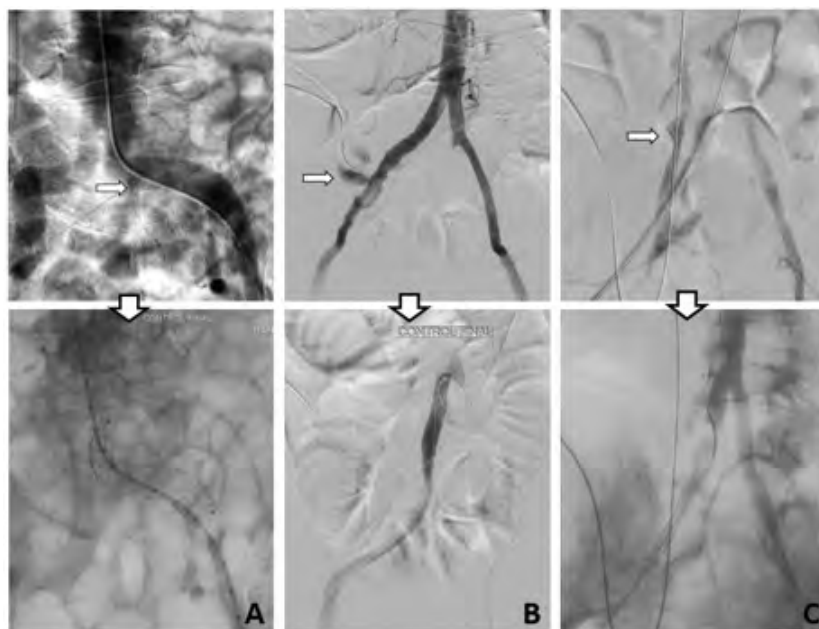
Mujer de 50 a os diagnosticada en el a o 2008 de carcinoma escamoso de c rvix T2bN1M0 tratada mediante quimioterapia m s radioterapia. En el a o 2015 present  f stula vesico-vaginal secun-

daria a radioterapia previa que precisó finalmente la realización de cistectomía más derivación urinaria tipo Bricker con catéter doble J derecho permanente por estenosis de reimplante ureteral derecho a asa de Bricker.

En el año 2022 ingresa en el Servicio de Urología por hematuria franca y anemizante por urosotomía por lo que se realiza un angio TC apreciando una colección pélvica en espacio presacro de 7x4 cm heterogénea, ureterohidronefrosis derecha grado II/IV, sin observar extravasación de contraste en fase arterial ni venosa.

Ante la persistencia del cuadro clínico de hematuria con empeoramiento clínico súbito de la paciente se realiza angiografía selectiva de manera urgente sin apreciar extravasado de contraste. Se decide repetir de nuevo el estudio tras retirada del catéter ureteral apreciando un importante extravasado de contraste dependiente de la arteria ilíaca externa derecha por lo que, tras nueva colocación de catéter ureteral para ocluir el punto de extravasado, se procede a la colocación de una prótesis cubierta montada sobre balón VBX de 8 mm y 39 mm de longitud en arteria ilíaca derecha (**Figura 1C**).

Figura 1C. Caso clínico 3: FUI de arteria iliaca externa derecha



Discusión

Los pacientes con antecedentes de cirugía pélvica o radiación externa tienen una afectación en los *vasa vasorum* de los vasos principales, lo que hace que la pared arterial sea susceptible a la fibrosis y fije el uréter a los vasos ilíacos. La FUI es el resultado final de un proceso fibrótico inflamatorio erosivo de una arteria en mal estado que pulsa constantemente contra un uréter frágil, lo que resulta en necrosis.⁽³⁾

En una revisión sistemática reciente se identificó que el 97.5% de las FUI fueron secundarias y tan sólo el 2.5% fueron primarias, por presencia de aneurismas verdaderos o malformaciones arteriovenosas.⁽⁴⁾

La disección ureteral y la movilización durante la cistectomía pueden producir una lesión ureteral inadvertida. Las lesiones devascularizantes y las fuerzas mecánicas de cizallamiento durante la disección pueden debilitar la integridad de la pared ureteral, lo que aumenta la susceptibilidad a la formación de FUI.

En pacientes con derivación urinaria, el uréter izquierdo cruza la línea media, incluida la aorta, hacia un estoma del lado derecho y, por lo tanto, es más vulnerable a realizar una fístula con la aorta o la arteria ilíaca común derecha.⁽⁵⁾

El desarrollo de FUI se puede prevenir con el uso de catéteres ureterales de menos calibre ya que permiten un flujo urinario similar a los catéteres de mayor calibre, no obstante, existe una mayor tendencia generalizada a colocar catéteres de mayor diámetro que conducen a mayor compresión de la pared ureteral.

La clínica de presentación más habitual es la presencia de hematuria aguda, franca y anemizante, siendo muy típica la hematuria intensa durante el recambio de catéter ureteral que en ocasiones se asocia a inestabilidad hemodinámica. Se trata de un cuadro clínico que puede ser muy grave y que tiene una mortalidad del 7.7 al 13%, a pesar de haber disminuido en los últimos años.^(6,7)

Ante la sospecha clínica, deberemos obviar la realización de un angio TC debido a que tiene una sensibilidad diagnóstica del 25-42%.^(8,9) En ocasiones hay datos indirectos que nos pueden orientar al diagnóstico de FUI, como son la presencia de un pseudoaneurisma o una uropatía

obstructiva con presencia de gran cantidad de coágulos en la vía urinaria.

Cuando existe una fuerte sospecha de FUI, se debe realizar una angiografía selectiva de manera urgente y en el caso de no objetivar la fístula, deberemos realizar una angiografía de provocación que se realiza retirando el catéter y que tiene una sensibilidad cercana al 100%.⁽¹⁰⁾

Históricamente, el tratamiento de las FUI se ha realizado mediante reparación quirúrgica abierta, pero en la actualidad el tratamiento endovascular se considera el tratamiento de elección desde que se describiera por primera vez en 1996.⁽¹¹⁾

El tratamiento endovascular permite realizar un diagnóstico definitivo intraoperatorio en caso de alta sospecha y pruebas complementarias previas normales. Esta técnica ofrece ventajas evidentes de acceso a distancia de la fístula uretero-iliaca evitando un campo quirúrgico hostil (por cirugías o radioterapia previa) y con opción de tratar el eje ilíaco en toda su longitud según la complicación de la lesión. Además, es un procedimiento rápido y técnicamente seguro.⁽¹²⁾ No obstante, el tratamiento endovascular tiene alguna desventaja respecto al clásico abordaje abierto como es el hecho de no tratar directamente la comunicación fistulosa entre el uréter y la arteria facilitando la infección de la endoprótesis, al estar en contacto con el catéter ureteral permanente. En el caso de realizar una reconstrucción abierta debe evitarse la reparación primaria de la arteria iliaca porque la disección a través del campo cicatrizado e irradiado conlleva el riesgo de complicaciones vasculares por lo que la técnica más empleada es la realización de un baipás extraanatómico (baipás fémoro-femoral cruzado) con exclusión de la arteria ilíaca afectada (embolización o ligadura).⁽¹³⁾

En conclusión, se debe sospechar una FUI en pacientes con hematuria franca, anemizante e intermitente con factores de riesgo asociados como son la presencia de catéter ureteral crónico, cirugía pélvica y radioterapia, siendo el abordaje endovascular el tratamiento de elección por ser un procedimiento mínimamente invasivo, seguro y eficaz.

Taxonomía CRediT

Pedro Carrión-López: Investigation, methodology

Óscar Legido-Gómez: Resources

María José Pedrosa-Jiménez: Resources

Lorena López-Martínez: Resources

Saúl Rico-Marco: Resources

Marta V. Lorenzo-Sánchez: Resources

Sonsoles Navarro-Jiménez: Resources

José Miguel Giménez-Bachs: Resources

Antonio S. Salinas-Sánchez: Methodology, resources

Financiación

No se recibió patrocinio de ningún tipo para llevar a cabo este artículo.

Conflicto de intereses

Los autores declaran no tener ningún conflicto de intereses.

Referencias

1. Bergqvist D, Pärsson H, Sherif A. Arterio-ureteral fistula--a systematic review. *Eur J Vasc Endovasc Surg.* 2001;22(3):191–6. doi: <https://doi.org/10.1053/ejvs.2001.1432>
2. Tselikas L, Pellerin O, Di Primio M, Ben Arfi M, Joskin J, Beyssen B, et al. Uretero-iliac fistula: Modern treatment via the endovascular route. *Diagnostic and Interventional Imaging.* 2013;94(3):311–8. doi: <https://doi.org/10.1016/j.diii.2012.10.005>
3. Palmerola R, Westerman ME, Fakhoury M, Boorjian SA, Richstone L. Ureteroarterial Fistulas After Robotic and Open Radical Cystectomy. *Journal of Endourology Case Reports.* 2016;2(1):48–51. doi: <https://doi.org/10.1089/cren.2015.0034>
4. Kamphorst K, Lock TMTW, van den Bergh RCN, Moll FL, de Vries J-PPM, Lo RTH, et al. Arterio-Ureteral Fistula: Systematic Review of 445 Patients. *J Urol.* 2022;207(1):35–43. doi: <https://doi.org/10.1097/ju.0000000000002241>
5. Das A, Lewandoski P, Laganosky D, Walton J, Shenot P. Ureteroarterial fistula: A review of the literature. *Vascular.* 2016;24(2):203–7. doi: <https://doi.org/10.1177/1708538115585261>
6. van den Bergh RCN, Moll FL, de Vries J-PPM, Lock TMTW. Arterio-ureteral fistulas: unusual suspects-systematic review of 139 cases. *Urology.* 2009;74(2):251–5. doi: <https://doi.org/10.1016/j.urology.2008.12.011>
7. Heers H, Netsch C, Wilhelm K, Secker A, Kurtz F, Spachmann P, et al. Diagnosis, Treatment, and Outcome of Arterio-ureteral Fistula: The Urologist's Perspective. *J Endourol.* 2018;32(3):245–51. doi: <https://doi.org/10.1089/end.2017.0819>

8. **Pillai AK, Anderson ME, Reddick MA, Sutphin PD, Kalva SP.** Ureteroarterial fistula: diagnosis and management. *AJR Am J Roentgenol.* 2015;204(5):W592-598. doi: <https://doi.org/10.2214/ajr.14.13405>
9. **Hong S-Y, Noh M, Ko G-Y, Han Y, Kwon H, Kwon T-W, et al.** Management Strategy for Ureteral-Iliac Artery Fistula. *Ann Vasc Surg.* 2016; 36:22–7. doi: <https://doi.org/10.1016/j.avsg.2016.02.033>
10. **Lock TMTW, Kamphorst K, van den Bergh RCN, Moll FL, de Vries J-PPM, Lo RTH, et al.** Arterio-ureteral fistula: a nationwide cross-sectional questionnaire analysis. *World J Urol.* 2022;40(3):831–9. doi: <https://doi.org/10.1007/s00345-021-03910-3>
11. **Kerns DB, Darcy MD, Baumann DS, Allen BT.** Autologous vein-covered stent for the endovascular management of an iliac artery-ureteral fistula: case report and review of the literature. *J Vasc Surg.* 1996;24(4):680–6. doi: [https://doi.org/10.1016/s0741-5214\(96\)70084-8](https://doi.org/10.1016/s0741-5214(96)70084-8)
12. **Ormaechevarria Iturrizaga A, Fernández Fernández JC, Vega de Ceniga M, Blanco Larizgoitia J, Estallo Laliena L, Ormaechevarria Iturrizaga A, et al.** Fístula ureteroiliaca como complicación de colocación de catéter JJ. *Angiología.* 2021;73(5):250–5. doi: <https://dx.doi.org/10.20960/angiologia.00308>
13. **Malgor RD, Oderich GS, Andrews JC, McKusick M, Kalra M, Misra S, et al.** Evolution from open surgical to endovascular treatment of ureteral-iliac artery fistula. *J Vasc Surg.* 2012;55(4):1072–80. doi: <https://doi.org/10.1016/j.jvs.2011.11.043>