



## Congenital obstruction of the ureteropelvic junction. Case study in a second level center

### Obstrucción congénita de la unión ureteropélica. Estudio de casos en un centro de segundo nivel

Ricardo Contreras-Villanueva,<sup>1\*</sup> Jorge Ignacio Tapia-Garibay,<sup>1</sup> Juan José Tequianes-Tlalolin.<sup>2</sup>

#### Abstract

**Objective:** To evaluate the incidence, clinical characteristics, diagnosis, and treatment of congenital ureteropelvic junction obstruction in pediatric patients (CUPBO) at the *Hospital Infantil de Morelia*.

**Material and methods:** This was a retrospective, observational, descriptive, and cross-sectional study of pediatric patients diagnosed with CUPBO and treated in the urology service of a second-level care medical center from January 2018 to December 2021.

**Results:** We reviewed 53 patients with prenatal hydronephrosis who underwent postnatal follow-up, of whom only 6 patients diagnosed with congenital ureteropelvic junction obstruction (CUPBO) were identified prenatally. Seven patients were diagnosed with hydronephrosis postnatally and subsequently diagnosed with CUPBO, resulting in a total sample of 13 diagnosed patients. The incidence of CUPBO was 3.4 patients per 100 first visits to the Pediatric Urology Service. Of the cases, 92.31% were male, and the most frequent clinical manifestations were skin infections and localized pain. Surgery was performed in all cases, with Anderson-Hynes pyeloplasty being the most frequent procedure. Complications included urinary tract infections, wound infections, and fistula, but most patients had satisfactory results with a reduction of hydronephrosis after surgery.

**Findings or conclusions:** Our study found a low rate of early detection of CUPBO in patients with prenatal hydronephrosis follow-up. We recommend an intentional search for urologic alterations in structural ultrasound scans of prenatal control. We emphasize the importance of an accurate diagnosis and timely treatment of CUPBO to prevent renal complications.

#### Keywords:

Congenital ureteropelvic junction obstruction, Anderson-Hynes, Pediatrics, Management

#### Autor de correspondencia:

\*Ricardo Contreras-Villanueva. Dirección: Bosques de Eucalipto # 415, Atapaneo, Charo, Michoacan de Ocampo. Correo electrónico: ricardo.cvmd@gmail.com

**Citación:** Contreras-Villanueva R., Tapia-Garibay J. I., Tequianes-Tlalolin J. J. *Obstrucción congénita de la unión ureteropélica. Estudio de casos en un centro de segundo nivel. Rev Mex Urol.* 2023;83(2):pp. 1-12

<sup>1</sup> Secretaría de Salud, Hospital Infantil de Morelia "Eva Samano de López Mateos" Morelia, Michoacán de Ocampo, México.

<sup>2</sup> Secretaría de Salud, Centro Médico "Lic. Adolfo Lopez Mateos", Toluca de Lerdo, Estado de México.

**Recepción:** 24 de noviembre de 2022

**Aceptación:** 03 de marzo de 2023



## Resumen

**Objetivo:** Evaluar la incidencia, características clínicas, diagnóstico y tratamiento de la obstrucción congénita de la unión ureteropielica (OCUUP) en pacientes pediátricos en el Hospital Infantil de Morelia.

**Material y métodos:** Estudio retrospectivo, observacional, descriptivo y transversal en población pediátrica con el diagnóstico de OCUUP atendidos en el servicio de urología de un centro médico de segundo nivel atención durante el periodo enero 2018 a diciembre 2021.

**Resultados:** En este estudio se revisaron 53 pacientes con hidronefrosis prenatal que fueron objeto de seguimiento postnatal, de los cuales solo 6 pacientes captados de manera prenatal recibieron el diagnóstico de obstrucción congénita de la unión ureteropielica (OCUUP). Se incluyeron siete pacientes con diagnóstico postnatal de hidronefrosis y posteriormente de OCUUP, lo que dio lugar a una muestra total de trece pacientes diagnosticados. La incidencia de OCUUP fue de 3.4 pacientes por cada 100 primeras visitas al Servicio de Urología Pediátrica. El 92.31% de los casos fueron varones, siendo las manifestaciones clínicas más frecuentes las infecciones cutáneas y el dolor localizado. En todos los casos se realizó cirugía, siendo la pieloplastia de Anderson-Hynes el procedimiento más frecuente. Las complicaciones incluyeron infecciones del tracto urinario, infección de la herida y fístula, pero la mayoría de los pacientes tuvieron resultados satisfactorios con reducción de la hidronefrosis tras la cirugía.

**Hallazgos o conclusiones:** Se encontró una baja tasa de detección temprana de OCUUP en pacientes con seguimiento de hidronefrosis prenatal. Se recomienda una búsqueda intencionada de alteraciones urológicas en ecografías estructurales de control prenatal. Se destaca la importancia de un diagnóstico preciso y tratamiento oportuno de la OCUUP para prevenir complicaciones renales.

### Palabras clave:

Obstrucción congénita de la unión ureteropielica, Anderson-Hynes, pediatría, manejo

## Introducción





La obstrucción congénita de la unión ureteropélica (OCUUP) se define como la restricción o bloqueo total o intermitente del flujo de salida de la orina desde la pelvis renal hacia el uréter proximal, lo que provoca una acumulación de orina con la consecuente hidronefrosis, ocasionando alteraciones anatómicas y funcionales.<sup>(1)</sup>

La etiología de la obstrucción incluye condiciones congénitas como adquiridas (intrínsecas y extrínsecas). Siendo la causa anatómica más común de la hidronefrosis detectada prenatalmente.<sup>(2-4)</sup>

El uso de estudios morfológicos como el ultrasonido y de estudios funcionales como la gammagrafía, permiten obtener correlaciones anatómico-funcionales que facilitan el abordaje diagnóstico-terapéutico, así como el seguimiento del paciente.

La Sociedad de Urología Fetal (SFU) ha desarrollado criterios para el diagnóstico y la clasificación de la hidronefrosis prenatal basados en el grado de dilatación de la pelvis renal, el número de cálices observados y la presencia y gravedad de la atrofia del parénquima renal. Estos criterios representan cuatro grados esquematizados (Tabla 1).<sup>(5)</sup>

**Tabla 1. Clasificación hidronefrosis por la Sociedad Fetal de Urología**

Clasificación hidronefrosis por la Sociedad Fetal de Urología		
Grado SFU	Hallazgos ultrasonográficos	Imagen
1	Pielectasia (*) División solo de pelvis renal	
2	Pielectasia con dilatación de >1 cálices mayores (caliectasia)	
3	Pielectasia con dilatación de los 3 cálices mayores y/o cálices mayores Sin adelgazamiento parenquimatoso	
4	Pielectasia con adelgazamiento del parénquima	

Abreviaciones: SFU, Society for Fetal Urology

\* Pielectasia definida generalmente como un diámetro anteroposterior de pelvis renal >4-5mm

Fuente: Elaboración propia, con información obtenida de Sociedad Fetal de Urología, gráfico de elaboración propia.

Así mismo, la clasificación UTD se utiliza para determinar la gravedad de la dilatación de la vía urinaria, que se basa en seis categorías de hallazgos ecográficos y se estratifica según la edad gestacional y si la dilatación del tracto urinario se detecta durante el período prenatal (Tabla 2) o postnatal (Tabla 3).<sup>(6)</sup>

**Tabla 2. Clasificación dilatación del tracto urinario prenatal (antenatal) (DTU A)**

Clasificación dilatación del tracto urinario prenatal (antenatal) (DTU A)			
	Normal	DTU A1	DTU A2-A3
DAP* 16-27 SDG	< 4 mm	4-7 mm	>7 mm
DAP >28 SDG	< 7 mm	7-10 mm	>10 mm
Dilatación calicial	No	Central/Ninguna	Periférica
Grosor parénquima renal	Normal	Normal	Alterado
Apariencia parénquima renal	Normal	Normal	Alterado
Uréteres	Normal	Normal	Alterado
Vejiga	Normal	Normal	Alterado
Oligoamnios	No	No	Inexplicado

Abreviaciones: DAP, diámetro anteroposterior; SDG, semanas de gestación.

**Tabla 3. Clasificación dilatación del tracto urinario postnatal (DTU P)**

Clasificación dilatación del tracto urinario postnatal (DTU P)				
	Normal	DTU P1	DTU P2	DTU P2
<i>Riesgo de Uropatía</i>		Leve (G1)	Intermedio (G2)	Elevado (G3)
DAP	<10 mm	>10–15 mm	> 15 mm	>10 mm
Dilatación calicial	No	Central	Periférica	-
Grosor parénquima renal	Normal	Normal	Normal	Anormal
Apariencia parénquima renal	Normal	Normal	Normal	Anormal
Uréteres	Normal	Normal	Anormal	Anormal
Vejiga	Normal	Normal	Anormal	Anormal

Abreviaciones: DAP, diámetro anteroposterior.

Ninguna prueba por sí sola puede diagnosticar la obstrucción de la OCUUP con precisión. Generalmente, el diagnóstico de obstrucción se sospecha cuando los estudios de imagen, especialmente la ecografía, muestran hidronefrosis, y se confirma mediante renografía diurética.

Se recomienda la cirugía cuando se observa una hidronefrosis significativa (grado IV) en la ecografía, independientemente de la función renal relativa de los dos riñones. El argumento para la

intervención quirúrgica es que la función renal puede preservarse o mejorarse con la corrección de la obstrucción.

Las principales indicaciones para la cirugía son las siguientes:<sup>(7)</sup>

- Progresión de la hidronefrosis detectada en el ultrasonido.
- Función renal diferencial menor al 40% en la presentación o con una disminución mayor del 10% en los gammagramas posteriores.
- Un tiempo medio de aclaramiento del medio radiotrazador con furosemida mayor de 20 minutos.
- Presencia de síntomas como dolor, infección y litiasis renal.
- Preferencia de los padres y/o del paciente para evitar pruebas invasivas continuas y permitir la corrección definitiva del problema.
- Hidronefrosis masiva con un diámetro renal pélvico mayor a 50 mm.

El procedimiento quirúrgico estándar es la pieloplastia abierta desmembrada.<sup>(8)</sup> Los resultados son excelentes, con una tasa de resolución de la obstrucción del 90 al 95% de los casos, incluyendo los recién nacidos.<sup>(9,10)</sup> El objetivo de esta modalidad terapéutica es preservar la función renal y evitar una cirugía innecesaria. El manejo de los pacientes asintomáticos depende de su evolución, ya que el curso natural de la OCUUP es variable.<sup>(11,12)</sup>

En el periodo postoperatorio, el éxito de la intervención se evalúa mediante ecografías renales y, en situaciones seleccionadas (por ejemplo, si la hidronefrosis no mejora o si hay pérdida de la función renal), mediante el uso del gammagrama. No obstante, no existe consenso en cuanto al protocolo de seguimiento.<sup>(13,14)</sup>

Se recomienda que la ecografía se repita aproximadamente entre cuatro a seis semanas después de la intervención, idealmente. Si se observa una mejora en la ecografía (es decir, una disminución en la gravedad de la hidronefrosis), se puede repetir a intervalos de tiempo cada vez mayores, como inicialmente un año y luego cada dos o tres años.<sup>(15)</sup>

La cirugía de pieloplastia mínimamente invasiva requirió un mayor tiempo quirúrgico en comparación con la pieloplastia abierta, pero la estancia hospitalaria fue similar en todos los procedimientos.<sup>(16)</sup>

Por lo general, las técnicas laparoscópicas y robóticas se realizan mediante un abordaje transperitoneal, a diferencia de la pieloplastia abierta que utiliza la vía retroperitoneal. Estas técnicas a menudo implican la colocación de catéter doble j, los cuales deben ser retirados bajo anestesia general, lo que aumenta el costo.<sup>(17)</sup>

## Materiales y métodos

Se llevó a cabo un estudio retrospectivo, observacional, descriptivo y transversal en pacientes menores de dieciocho años con diagnóstico de obstrucción congénita de la unión ureteropielíca, atendidos en la consulta de urología pediátrica del Hospital Infantil de Morelia, un centro médico de segundo nivel de atención, durante el periodo comprendido entre enero de 2018 y diciembre de 2021.

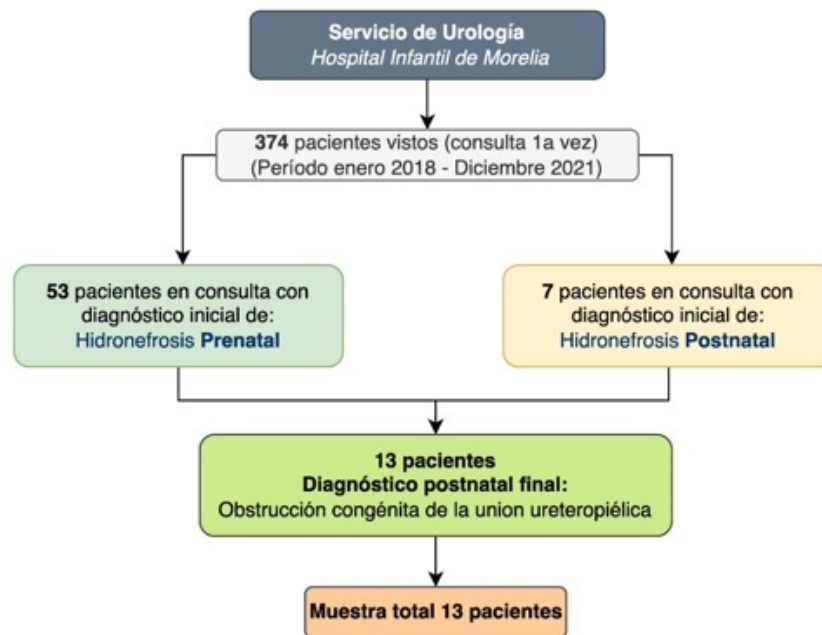
Los criterios de inclusión fueron pacientes diagnosticados con OCUUP en edad pediátrica y con seguimiento en la consulta de Urología Pediátrica. Los criterios de exclusión fueron pacientes con diagnóstico prenatal de hidronefrosis y etiología postnatal diferente a OCUUP, además de aquellos que no contaron con seguimiento en la consulta de urología pediátrica.

Se revisaron expedientes electrónicos y físicos para obtener las características clínicas y epidemiológicas, utilizando métodos de estadística descriptiva como frecuencia y porcentajes para variables cuantitativas. Se debe considerar que el bajo número de casos puede estar relacionado con la pandemia reciente de SARS-CoV-2.

## Resultados

De un total de 374 pacientes atendidos en el Servicio de Urología Pediátrica durante el periodo de enero de 2018 a diciembre de 2021, 53 pacientes con hidronefrosis prenatal fueron captados, de estos, solo seis pacientes fueron diagnosticados oportunamente (prenatalmente) con obstrucción congénita de la unión ureteropielica. Además, se incluyeron siete pacientes con diagnóstico postnatal de OCUUP, lo que resultó en una muestra total de trece pacientes diagnosticados. Por lo tanto, la incidencia de OCUUP fue de 3.4 pacientes por cada 100 consultas de primera vez en el Servicio de Urología Pediátrica (Figura 1).

**Figura 1. Recolección de pacientes y tamaño de la muestra**



En cuanto a las características de los pacientes incluidos, se observó que la obstrucción congénita de la unión ureteropielica tuvo una mayor prevalencia en el sexo masculino con un 92.31%, mientras que el 7.69% restante fueron pacientes femeninos. Respecto al grupo etario, se encontró que el 35.46% eran lactantes, el 23.06% neonatos, el 13.38% preescolares, el 15.36% escolares y el 7.69% adolescentes (Tabla 4).

**Tabla 4. Características descriptivas de la población de estudio**

Pacientes incluidos en el estudio con diagnóstico de obstrucción congénita de la unión ureteropiélica (n=13)	
<b>Sexo del paciente</b>	
Masculino (%)	12 (92.3)
Femenino (%)	1 (7.7)
<b>Grupo etario al momento del diagnóstico</b>	
Lactante (%)	5 (38.5)
Neonato (%)	3 (23.1)
Preescolar (%)	2 (15.4)
Escolar (%)	2 (15.4)
Adolescente (%)	1 (7.7)

Se reportaron diferentes manifestaciones clínicas en el estudio. La pielonefritis fue la más común, presentándose en el 23.8% de los casos, seguida por el dolor localizado en el 23.1%. El 56.85% restante permaneció asintomático. El riñón izquierdo se vio afectado con mayor frecuencia, en un 69.2% de los casos, mientras que el riñón derecho se afectó en un 23.1%. La afección bilateral sólo se observó en el 7.7% de los casos.

De acuerdo con la clasificación de la Sociedad Fetal de Urología, se encontró hidronefrosis de grado 4 en el 92.3% de los casos al momento del diagnóstico, mientras que el grado 3 se encontró en el 7.7% restante (Tabla 5).

**Tabla 5. Espectro de presentación clínica del paciente al diagnóstico**

Pacientes incluidos en el estudio con diagnóstico de obstrucción congénita de la unión ureteropiélica (n=13)	
<b>Espectro de presentación clínica del paciente al diagnóstico</b>	
Asintomático (%)	7 (53.8)
Pielonefritis (%)	3 (23.1)
Crisis de Dietl (%)	3 (23.1)
<b>Unidad renal afectada</b>	
Izquierdo (%)	9 (69.2)
Derecho (%)	3 (23.1)
Bilateral (%)	1 (7.7)
<b>Grado de hidronefrosis inicial (según SFU)</b>	
Grado 4 (%)	12 (92.3)
Grado 3 (%)	1 (7.7)

SFU=Sociedad Fetal de Urología

En cuanto al tratamiento, se realizó cirugía en el 100% de los casos. Los procedimientos utilizados fueron: pieloplastia de Anderson-Hynes solo en el 46.15% de los casos, pieloplastia de Anderson-Hynes con colocación de catéter doble j en el 28.46%, pieloplastia de Anderson-Hynes con nefrostomía percutánea en el 7.69%, y pieloplastia de Anderson-Hynes con colocación de catéter doble j y ligadura de vaso aberrante en otro 7.69% (Tabla 6).

**Tabla 6. Tipo de tratamiento realizado**

Pacientes incluidos en el estudio con diagnóstico de obstrucción congénita de la unión ureteropielica (n=13)	
Tipo de tratamiento realizado	
Pieloplastia abierta de AH (%)	6 (46.2)
Pieloplastia abierta de AH+catéter doble j (%)	5 (38.5)
Pieloplastia abierta de AH+Nefrostomia percutanea (%)	1 (7.7)
Pieloplastia abierta de AH+catéter doble j+ligadura de vaso aberrante (%)	1 (7.7)

AH=Anderson-Hynes

Con relación a las complicaciones, estas fueron, infección de vías urinarias bajas en un 15.38%, pielonefritis en un 7.69% e infección de herida quirúrgica + fístula nefro-cutánea + pielonefritis en un 7.69%, el 69.23% restante se encontró sin presentar complicaciones.

Posterior al procedimiento quirúrgico seleccionado como tratamiento, se observó en el seguimiento postquirúrgico que el grado de hidronefrosis se clasificó como grado 1 en el 53.8% de los casos, grado 2 en el 38.5% y grado 3 en el 7.7% (Tabla 7).

**Tabla 7. Evolución y seguimiento postquirúrgico**

Pacientes incluidos en el estudio con diagnóstico de obstrucción congénita de la unión ureteropielica (n=13)	
Complicaciones postquirúrgicas de los pacientes	
Sin complicación (%)	9 (69.2)
Infección de vías urinarias (%)	2 (15.4)
Pielonefritis (%)	1 (7.7)
Infección de herida quirúrgica+fístula nefrocutánea+pielonefritis	1 (7.7)
Grado de hidronefrosis posterior a tratamiento visto en seguimiento a 2 meses (según SFU)	
Grado 1 (%)	7 (53.8)
Grado 2 (%)	5 (38.5)
Grado 3 (%)	1 (7.7)

SFU=Sociedad Fetal de Urología



## Discusión

En el presente estudio se encontró una muestra de trece pacientes con el diagnóstico de OCUUP. Los resultados reflejaron una incidencia de 3.4 pacientes por cada 100 consultas de primera vez en el servicio de Urología Pediátrica durante el período mencionado. De ellos, solo seis fueron diagnosticados prenatalmente. Según estudios previos, la incidencia de la entidad en recién nacidos vivos es de uno por cada 500, determinado mediante ecografía prenatal de rutina.<sup>(18)</sup>

Contrario a lo reportado por diversos autores en relación con la incidencia, los resultados obtenidos en este estudio no presentan una similitud directa. Esto se debe a que la ecografía prenatal de rutina no siempre es realizada en toda la población o su interpretación no siempre es correcta.

Los resultados del estudio mostraron que el 92.31% de los pacientes eran de sexo masculino y el 7.69% de sexo femenino, lo que indica una mayor afectación en hombres que en mujeres. Estos hallazgos difieren de los resultados reportados en la literatura quienes mencionan una proporción de 2:1 en recién nacidos varones en comparación con mujeres. Sin embargo, es importante destacar que nuestra relación fue de doce a uno, lo que indica un fuerte predominio de afectación en varones. Es importante mencionar que el Hospital Infantil de Morelia es un centro de referencia en la zona y recibe casos seleccionados.<sup>(19)</sup>

En ausencia de cribado prenatal, los pacientes pueden presentar una masa abdominal palpable y síntomas asociados a infección del tracto urinario. Se menciona que en aquellos pacientes mayores pueden manifestar dolor intermitente en el costado o dolor abdominal,

conocido como crisis de Dietl. El presente estudio también encontró similitudes en cuanto a las manifestaciones tempranas y tardías.<sup>(1)</sup>

Al ser la causa más anatómica común de hidronefrosis prenatal, debe sospecharse en neonatos con hidronefrosis persistente al nacimiento, especialmente en aquellos con hidronefrosis grado 3 o 4 de acuerdo con la SFU. Estos datos concuerdan con lo reportado por con la evidencia en relación con los estadios de hidronefrosis.<sup>(20)</sup>

Actualmente, la técnica quirúrgica más utilizada para la corrección de la hidronefrosis es la pieloplastia desmembrada de Anderson-Hynes, la cual presenta tasas de éxito superiores al 90%, siendo considerada como la técnica quirúrgica de elección.<sup>(11)</sup>

Sin embargo, no hay evidencia sólida que analice las complicaciones postquirúrgicas. En nuestro estudio, se encontró que las complicaciones estuvieron asociadas a infección, siendo una de sitio quirúrgico y otra de origen urinario, siendo los portadores de catéter jj los afectados.

Los resultados del seguimiento postquirúrgico realizado mediante ecografía transcurridas 6 semanas del evento quirúrgico en los pacientes de este estudio mostraron que el grado de hidronefrosis fue de Grado 1 en un 53.8%, Grado 2 en un 38.5% y Grado 3 en un 7.7%. Aunque no existe un consenso sobre el seguimiento recomendado, la literatura sugiere que se repita la ecografía aproximadamente entre cuatro y seis semanas después de la intervención para evaluar la persistencia de la obstrucción y/o la pérdida de la función renal, y se considere la posibilidad de requerir un procedimiento quirúrgico adicional en caso de persistir la hidronefrosis.<sup>(20)</sup>

## Conclusiones

Algunas limitaciones de este estudio son su diseño retrospectivo y la muestra limitada.

Los resultados obtenidos en este estudio no son equiparables a los de otros estudios internacionales en cuanto a tasas de éxito. Esto podría explicarse por el hecho de que las cirugías no fueron realizadas por un solo equipo quirúrgico.

El estudio encontró que, de los 53 pacientes con hidronefrosis prenatal, solo 6 fueron diagnosticados oportunamente con obstrucción congénita de la unión ureteropéllica, lo que sugiere una baja tasa de detección temprana en este grupo de pacientes.

Se recomienda a las instituciones respectivas que realizan ecografías estructurales en el control prenatal una búsqueda intencionada de alteraciones urológicas de forma rutinaria. La corrección laparoscópica o robótica de esta entidad es viable y ya existen estudios publicados.

En nuestra institución, no se realiza debido a la falta de infraestructura. Sin embargo, recientemente el hospital adquirió equipo laparoscópico, por lo que esperamos realizar una publicación al respecto en el futuro para comparar los resultados entre las dos modalidades de intervención.

El estudio resalta la importancia de detectar de manera temprana la obstrucción congénita de la unión ureteropéllica en pacientes con hidronefrosis prenatal, así como los diferentes aspectos clínicos, de diagnóstico y tratamiento de esta patología en la población pediátrica. Los resultados pueden ser útiles para mejorar la atención y el manejo de estos pacientes en la práctica clínica. Cabe destacar que la OCUUP es la causa anatómica principal de hidronefrosis, lo que subraya la importancia de un diagnóstico preciso y un tratamiento oportuno para

prevenir complicaciones renales, en especial la enfermedad renal crónica.

## Taxonomía CRediT

**Ricardo Contreras-Villanueva:** Concepción; curación de contenidos y datos; análisis formal de los datos; metodología; visualización; redacción – borrador original

**Jorge Ignacio Tapia-Garibay:** Investigación; supervisión; redacción – revisión y edición

**Juan Jose Tequianes-Tlalolin:** Supervisión; redacción – revisión y edición

## Financiación

No se recibió patrocinio de ningún tipo para llevar a cabo este artículo.

## Conflicto de intereses

Los autores declaran no tener ningún conflicto de intereses.

## Referencias

1. Krajewski W, Wojciechowska J, Dembowski J, Zdrojowy R, Szydelko T. Hydronephrosis in the course of ureteropelvic junction obstruction: An underestimated problem? Current opinions on the pathogenesis, diagnosis and treatment. *Advances in Clinical and Experimental Medicine*. 2017;26(5):857–64. doi: <https://doi.org/10.17219/acem/59509>

2. **Liang C-C, Cheng P-J, Lin C-J, Chen H-W, Chao A-S, Chang S-D.** Outcome of prenatally diagnosed fetal hydronephrosis. *J Reprod Med.* 2002;47(1):27–32.
3. **Morin L, Cendron M, Crombleholme TM, Garmel SH, Klauber GT, D'Alton ME.** Minimal hydronephrosis in the fetus: clinical significance and implications for management. *J Urol.* 1996;155(6):2047–9. doi: [https://doi.org/10.1016/s0022-5347\(01\)66102-0](https://doi.org/10.1016/s0022-5347(01)66102-0)
4. **Ylinen E, Ala-Houhala M, Wikström S.** Outcome of patients with antenatally detected pelviureteric junction obstruction. *Pediatr Nephrol.* 2004;19(8):880–7. doi: <https://doi.org/10.1007/s00467-004-1498-9>
5. **Nguyen HT, Herndon CDA, Cooper C, Gatti J, Kirsch A, Kokorowski P, et al.** The Society for Fetal Urology consensus statement on the evaluation and management of antenatal hydronephrosis. *J Pediatr Urol.* 2010;6(3):212–31. doi: <https://doi.org/10.1016/j.jpuro.2010.02.205>
6. **Nguyen HT, Benson CB, Bromley B, Campbell JB, Chow J, Coleman B, et al.** Multidisciplinary consensus on the classification of prenatal and postnatal urinary tract dilation (UTD classification system). *J Pediatr Urol.* 2014;10(6):982–98. doi: <https://doi.org/10.1016/j.jpuro.2014.10.002>
7. **Tabari AK, Atqiaee K, Mohajerzadeh L, Rouzrokh M, Ghoroubi J, Alam A, et al.** Early pyeloplasty versus conservative management of severe ureteropelvic junction obstruction in asymptomatic infants. *J Pediatr Surg.* 2020;55(9):1936–40. doi: <https://doi.org/10.1016/j.jpedsurg.2019.08.006>
8. **González R, Schimke CM.** Ureteropelvic junction obstruction in infants and children. *Pediatr Clin North Am.* 2001;48(6):1505–18. doi: [https://doi.org/10.1016/s0031-3955\(05\)70388-6](https://doi.org/10.1016/s0031-3955(05)70388-6)
9. **Sutherland RW, Chung SK, Roth DR, Gonzales ET.** Pediatric pyeloplasty: outcome analysis based on patient age and surgical technique. *Urology.* 1997;50(6):963–6. doi: [https://doi.org/10.1016/s0090-4295\(97\)00397-x](https://doi.org/10.1016/s0090-4295(97)00397-x)
10. **Baek M, Park K, Choi H.** Long-term outcomes of dismembered pyeloplasty for midline-crossing giant hydronephrosis caused by ureteropelvic junction obstruction in children. *Urology.* 2010;76(6):1463–7. doi: <https://doi.org/10.1016/j.urology.2010.05.040>
11. **Heinlen JE, Manatt CS, Bright BC, Kropp BP, Campbell JB, Frimberger D.** Operative versus nonoperative management of ureteropelvic junction obstruction in children. *Urology.* 2009;73(3):521–5; discussion 525. doi: <https://doi.org/10.1016/j.urology.2008.08.512>
12. **Arena S, Chimenz R, Antonelli E, Peri FM, Romeo P, Impellizzeri P, et al.** A long-term follow-up in conservative management of unilateral ureteropelvic junction obstruction with poor drainage and good renal function. *Eur J Pediatr.* 2018;177(12):1761–5. doi: <https://doi.org/10.1007/s00431-018-3239-2>
13. **Fernández-Ibieta M, Nortes-Cano L, Guirao-Piñera MJ, Zambudio-Carmona G, Ruiz-Jiménez JI.** Radiation-free monitoring in the long-term follow-up of pyeloplasty: Are ultrasound new parameters good enough to evaluate a successful procedure? *J Pediatr Urol.* 2016;12(4):230.e1-7. doi: <https://doi.org/10.1016/j.jpuro.2016.04.026>
14. **Gopal M, Peycelon M, Caldamone A, Chrzan R, El-Ghoneimi A, Olsen H, et al.** Management of ureteropelvic junction obstruction in children—a roundtable discussion. *J Pediatr Urol.* 2019;15(4):322–9. doi: <https://doi.org/10.1016/j.jpuro.2019.05.010>

15. **Almodhen F, Jednak R, Capolicchio J-P, Eassa W, Brzezinski A, El-Sherbiny M.** Is routine renography required after pyeloplasty? *J Urol.* 2010;184(3):1128–33. doi: <https://doi.org/10.1016/j.juro.2010.05.017>
16. **Penn HA, Gatti JM, Hoestje SM, DeMarco RT, Snyder CL, Murphy JP.** Laparoscopic versus open pyeloplasty in children: preliminary report of a prospective randomized trial. *J Urol.* 2010;184(2):690–5. doi: <https://doi.org/10.1016/j.juro.2010.03.062>
17. **Yiee JH, Baskin LS.** Use of internal stent, external transanastomotic stent or no stent during pediatric pyeloplasty: a decision tree cost-effectiveness analysis. *J Urol.* 2011;185(2):673–80. doi: <https://doi.org/10.1016/j.juro.2010.09.118>
18. **Koff SA.** Postnatal management of antenatal hydronephrosis using an observational approach. *Urology.* 2000;55(5):609–11. doi: [https://doi.org/10.1016/s0090-4295\(00\)00459-3](https://doi.org/10.1016/s0090-4295(00)00459-3)
19. **Duong HP, Piepsz A, Collier F, Khelif K, Christophe C, Cassart M, et al.** Predicting the clinical outcome of antenatally detected unilateral pelviureteric junction stenosis. *Urology.* 2013;82(3):691–6. doi: <https://doi.org/10.1016/j.urology.2013.03.041>
20. **Stonebrook E, Hoff M, Spencer JD.** Congenital Anomalies of the Kidney and Urinary Tract: a Clinical Review. *Curr Treat Options Peds.* 2019;5(3):223–35. doi: <https://doi.org/10.1007/s40746-019-00166-3>