



Compartmental Syndrome After Laparoscopic Partial Nephrectomy

Síndrome compartimental tras nefrectomía parcial laparoscópica

María Alonso-Grandes,^{1*} Emilio Andrés Ripalda-Ferretti,¹ Alberto Ramón Arnaiz-Pérez,¹
 Álvaro Páez-Borda.¹

Abstract

Case report: 73-year-old male who is diagnosed with a right renal tumor undergoes a laparoscopic partial nephrectomy which, due to complication controlling the vascular pedicle, turns into an open surgery. After 48 hours, the patient develops a left gluteal compartment syndrome (pain, paresis and edema in lower limb) and rhabdomyolysis (CK 50000U/l). The diagnosis was mainly clinical. Abdominal-pelvic CT showed volume increase and edema at the gluteal muscle level. Due to high clinical suspicion, urgent decompressive fasciotomy in the area is required (48h post-nephrectomy). 48 and 96 hours after this urgent surgery, the fasciotomy wound was reviewed in the operating room, debriding and cleaning the affected tissues exhaustively. Finally, vacuum assisted closure is applied to enhance the healing of the tissues.

Keywords:

Well-leg compartment syndrome, nephrectomy, lateral decubitus position

Relevance and clinical implications: The aim of our study is to present a case of compartment syndrome after a laparoscopic partial nephrectomy that converted to open surgery, a complication that has not been previously described in medical literature.

Conclusions: Compartment syndrome is a very infrequent post-surgical complication but potentially life-threatening, can also occur after nephrectomies in patients placed in lateral decubitus. Clinical suspicion is fundamental in patients with risk factors and compatible symptoms, and should be treated early to reduce the sequelae and the high morbidity associated with it.

Autor de correspondencia:

*María Alonso Grandes.
Camino del Molino
2 CP 28942. Correo electrónico: magrandes@salud.madrid.org

Citación: Alonso-Grandes M., Ripalda-Ferretti E A, Arnaiz-Pérez A. Síndrome compartimental tras nefrectomía parcial laparoscópica. *Rev Mex Urol*. 2023;83(2):pp. 1-12

¹ Hospital Universitario de Fuenlabrada, Madrid, España.

Recepción: 17 de diciembre de 2021

Aceptación: 13 de marzo de 2023



Resumen

Descripción del caso clínico: Varón de 73 años con diagnóstico de tumor renal derecho fue sometido a nefrectomía parcial laparoscópica que, por dificultad en el control del pedículo se convirtió a cirugía abierta, sin más complicaciones aparentes.

A las 48 horas, el paciente desarrolló un síndrome compartimental glúteo izquierdo (dolor, paresia y edema del miembro inferior) y una rabdomiólisis en el contexto (CK 50000U/l). El diagnóstico fue esencialmente clínico. Un TAC abdomino-pélvico mostró aumento de volumen y edema a nivel glúteo. Debido a la alta sospecha clínica, se llevó a cabo una fasciotomía descompresiva de la zona con carácter urgente (48 horas posnefrectomía). A las 48 y 96 horas tras esta cirugía urgente, se revisó en el quirófano la herida de la fasciotomía, desbridando y realizando un lavado exhaustivo de los tejidos afectados. Finalmente, se colocó un sistema de presión negativa para favorecer la cicatrización de los tejidos

Relevancia e implicaciones clínicas: El objetivo es presentar un caso de síndrome compartimental tras una nefrectomía parcial laparoscópica convertida a una complicación no descrita con anterioridad en la literatura revisada.

Conclusiones: El síndrome compartimental es una complicación posquirúrgica muy poco frecuente que, puede ocurrir también tras nefrectomías en pacientes colocados en decúbito lateral. Puede ser mortal, por lo que la sospecha clínica es fundamental en pacientes con factores de riesgo y síntomas compatibles, debiéndose tratar de manera precoz para reducir las secuelas y la morbi-mortalidad asociada

Palabras clave:

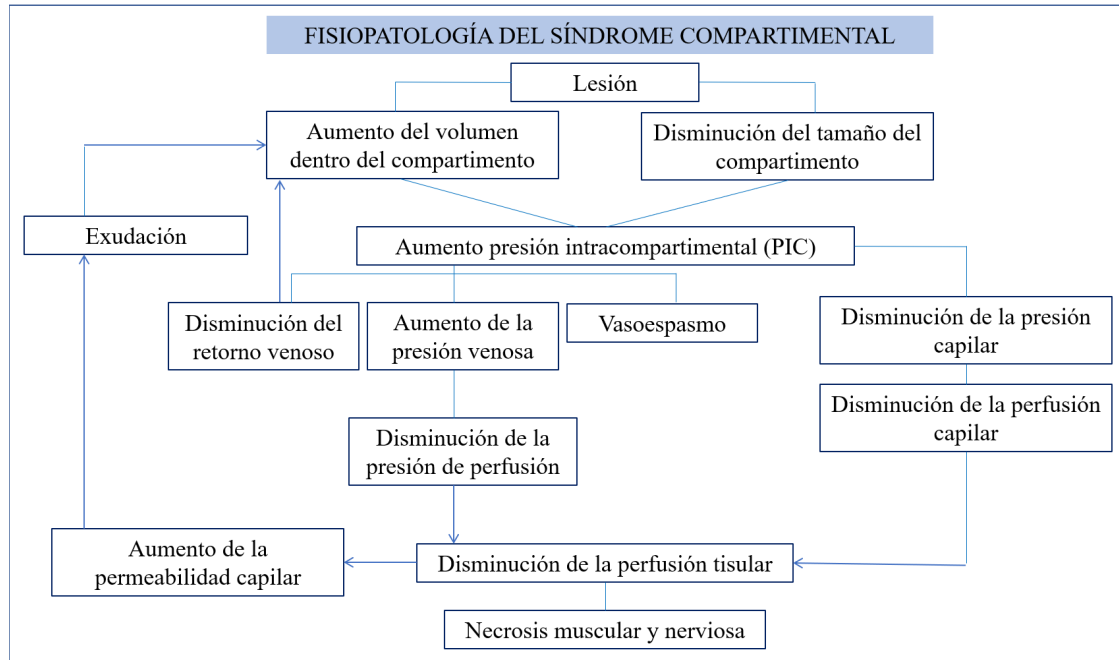
Síndrome compartimental, nefrectomía, decúbito lateral

Introducción

El síndrome compartimental (SC) es un aumento de la presión en un compartimento muscular. Debido a que las fascias musculares son gruesas y no se expanden, cualquier inflamación o alteración que produzca un aumento de la presión intracompartimental (PIC) provocará alteración de la presión arterial y venosa de los vasos del compartimento. Esto produce un desequilibrio entre la presión intersticial dentro de un com-

partimento osteofascial cerrado y la presión intracapilar, que se traduce en hipoperfusión y compromiso microvascular de los tejidos afectados, con la subsecuente microtrombosis de las arteriolas y aumento de la presión venosa capilar, generando exudación, necrosis y un aumento de la presión intracompartimental, cíclica hasta llegar a la isquemia total si no se recibe un tratamiento adecuado (Figura 1)

Figura 1. Fisiopatología del síndrome compartimental



Es una complicación muy rara, aunque potencialmente letal, descrita tras procedimientos ginecológicos, urológicos y de cirugía colorrectal.⁽¹⁾

Su diagnóstico requiere pensar en que puede existir esta complicación. Los cinco síntomas clínicos son: dolor, palidez, disminución del pulso sanguíneo, parestesias y parálisis. En el posoperatorio, se debe de sospechar ante un dolor desproporcionado descrito como profundo y con sensación de quemazón, asociado o no a inflamación local. Los signos más tempranos suelen ser sutiles y en su mayoría neurológicos, tales como parestesias, hipoestusias y dolor con la extensión pasiva en el compartimento afectado. Esto se explica porque los tejidos más sensibles a la hipoxia son las fibras sensoriales no mielinizadas de tipo C, por tanto, las primeras en afectarse en una situación de isquemia.^(2,3)

El diagnóstico de certeza se evalúa midiendo directamente la PIC con un manómetro manual. El valor normal es de 10 mmHg, cuando es de 20-30 mmHg indica la necesidad de tratamiento quirúrgico urgente y si es de 50 mmHg estamos ante una situación crítica.

Algunos autores consideran que esta patología está infradiagnosticada,⁽³⁻⁵⁾ especialmente sus formas más leves, ya que puede enmascarse en los pacientes con anestesia peridural o con síntomas muy leves o confundirse con otras patologías como la trombosis venosa profunda o neuroapraxias de la extremidad afectada.

Si el síndrome compartimental no se detecta a tiempo, la isquemia se instaura progresivamente en el músculo produciéndose acidosis metabólica y rabiomíolisis. Todo ello puede conducir a hipovolemia por secuestro de líquidos, acidosis metabólica y elevación de la mioglobina en sangre, con

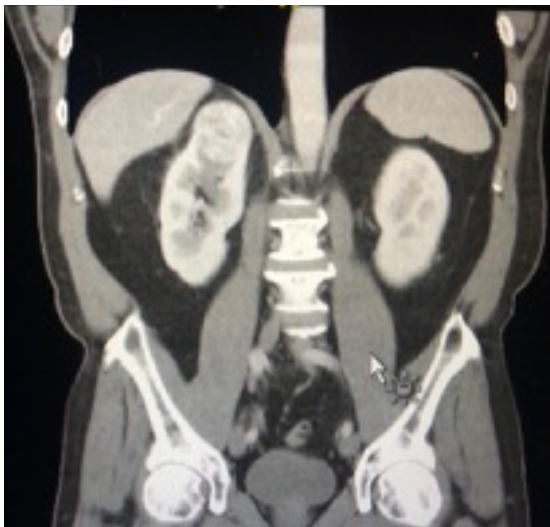una subsecuente mioglobinuria que puede conducir finalmente a una insuficiencia renal, fallo multiorgánico e incluso a la muerte del paciente.

El tratamiento se basa en fasciotomías descompresivas precoces que rompan el ciclo instaurado de isquemia y edema. Además, debe ir complementado con la corrección de la acidosis metabólica, la reposición de líquidos y el tratamiento de la insuficiencia renal y otras complicaciones derivadas de este proceso.

Descripción del caso clínico

Presentamos el caso de un varón de 73 años diagnosticado incidentalmente de un tumor renal derecho, RENAL score 7 (Figura 2).

Figura 2. URO-TAC: Lesión de 25x31 mm en polo superior de riñón derecho



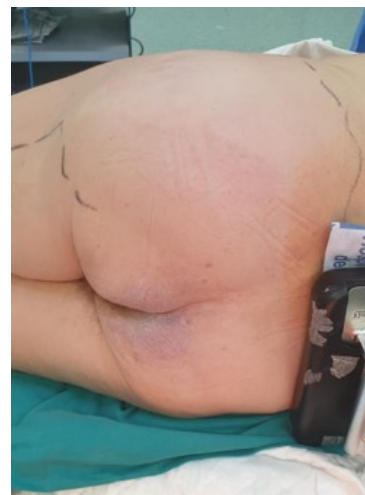
Entre sus antecedentes personales destacan la hipertensión arterial, la dislipemia, la diabetes *mellitus* tipo 2, la insuficiencia renal crónica (creatinina basal de 1.4) y EPOC.

Bajo anestesia general y en la posición habitual de lumbotomía, se realizó una nefrec-

tomía parcial laparoscópica. Con un ecógrafo intracavitario se identificó y marcó la lesión, pero por dificultad para controlar el pedículo vascular, se decidió convertir la cirugía, por vía anterior subcostal. El tiempo de isquemia fue de 20 minutos, mientras que la duración total de la cirugía ascendió a 4 horas y 45 minutos (tiempo laparoscópico de 3 horas y tiempo de cirugía abierta de 1 hora y 45 minutos). El sangrado estimado fue de 200-300 cc, no requiriendo transfusión intraoperatoria. Al finalizar el procedimiento, el paciente pasó a la reanimación extubado y con diuresis clara por sonda vesical.

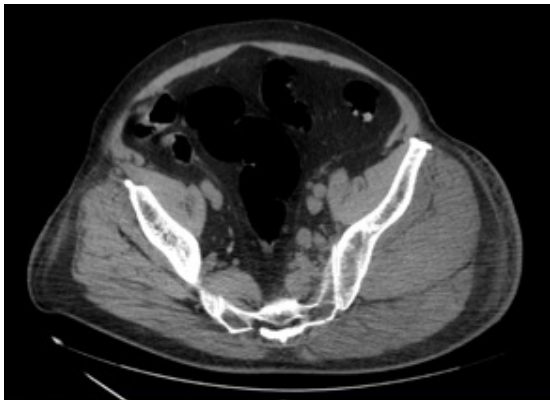
Las primeras horas del posoperatorio transcurrieron sin incidencias, con estabilidad hemodinámica sin requerimientos de drogas vasoactivas. A las 48 horas, el paciente comenzó a referir dolor a nivel del glúteo izquierdo asociado a parestesias y paresia muscular del miembro inferior ipsilateral. A la exploración, destacaba gran inflamación, palidez y edema marcado en la región descrita (Figura 3). Analíticamente, la CPK fue aumentando progresivamente hasta alcanzar un pico máximo de 50.000 UI/l.

Figura 3. Edema glúteo a las 48 horas de la intervención



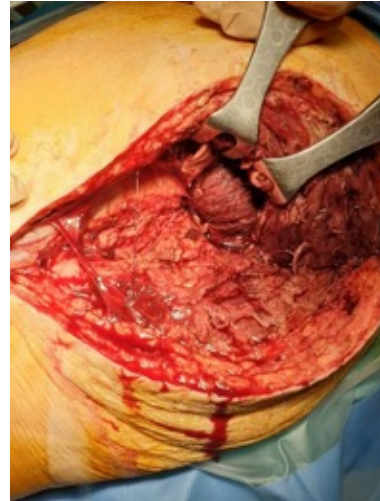
Ante los hallazgos mencionados y la ausencia de mejoría del dolor a pesar de analgesia a través del catéter epidural colocado previo a la cirugía, se decidió interconsultar al Servicio de Traumatología, diagnosticándose de síndrome compartimental glúteo y neuroapraxia del nervio ciático. El diagnóstico fue esencialmente clínico, y únicamente se solicitó un TAC abdomino-pélvico que mostró marcado aumento de volumen y edema a nivel del músculo obturador interno izquierdo, del iliopsoas, semitendinoso y de la musculatura glútea izquierda (principalmente glúteo medio y mayor) (Figura 4).

Figura 4. TAC pélvico realizado 48 horas tras la cirugía que mostró los hallazgos descritos en región glútea izquierda



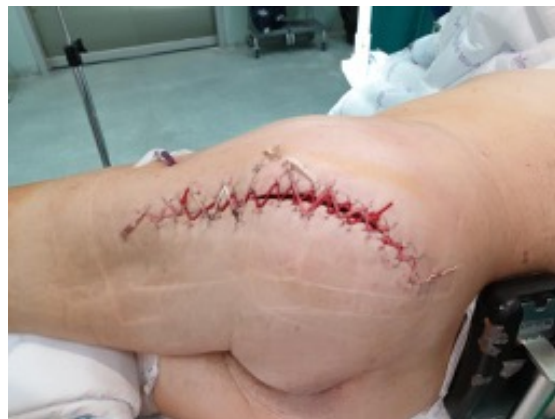El paciente fue intervenido de urgencia (48 horas posnefrectomía) realizándose una fasciotomía descompresiva del glúteo mayor por vía posterolateral, eliminándose los tejidos desvitalizados (Figura 5).

Figura 5. Primera intervención tras la cirugía. Fasciotomía descompresiva del glúteo mayor



Los bordes fueron aproximados, aunque no cerrados por completo, utilizando *vessel loop* (Figura 6).

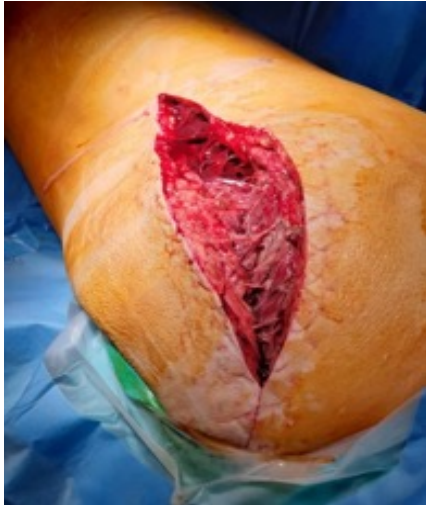Figura 6. Aproximación de los bordes de la herida utilizando *vessel loop*



La herida de la fasciotomía fue revisada posteriormente en el quirófano en dos ocasiones, a las 48 y 96 horas de la cirugía urgente. Se llevó a cabo un lavado quirúrgico exhaustivo de la zona con suero y povidona yodada y un desbridamiento agresivo de los tejidos

desvitalizados, comprobándose su progresiva recuperación (Figura 7).

Figura 7. Revisión en el quirófano de la herida a las 48 horas de la fasciotomía, comprobándose mejoría del edema y recuperación del tejido muscular



Finalmente, se colocó un sistema de presión negativa (terapia VAC), con el objetivo de favorecer la cicatrización.

Una vez que la herida de la fasciotomía fue cerrada por completo, el paciente comenzó a realizar rehabilitación motora diaria. Durante los primeros días se llevaron a cabo ejercicios activos asistidos de tobillo y ejercicios concéntricos de cuádriceps. Se utilizó además un soporte antiequino para corregir el pie caído, consecuencia de la lesión del nervio peroneo profundo. Posteriormente, el paciente comenzó a tolerar la bipedestación y, progresivamente, reanudó la marcha con ayuda de un andador.

Dos meses después, continúa precisando rehabilitación motora con el objetivo de seguir recuperando la movilidad y fuerza perdidas tras esta complicación.

Discusión

Aunque el SC como complicación quirúrgica es una entidad rara y a menudo infradiagnosticada,⁽³⁻⁵⁾ cada vez son más los casos descritos en la literatura. Gran parte de ellos corresponden a cistectomías y prostatectomías radicales,⁽³⁾ y en la mayoría de los casos están asociados a la posición de litotomía y Trendelenburg extrema. Después de una revisión extensa de la literatura al respecto, nuestro caso parece ser el primero descrito tras una nefrectomía parcial laparoscópica.

Los factores de riesgo asociados al desarrollo del síndrome compartimental posquirúrgico pueden dividirse en aquellos relacionados con el paciente y los dependientes del acto quirúrgico.

El sexo masculino, la edad avanzada y un IMC por encima de 25,⁽³⁻⁸⁾ son los principales factores de riesgo descritos en múltiples estudios. Asimismo, la enfermedad vascular periférica reduce la presión arterial en los MMII, disminuyendo notablemente el umbral necesario para el desarrollo de un síndrome compartimental. Otros factores de riesgo a tener en cuenta incluyen la diabetes, la dislipemia, la hipertensión y el tabaquismo.⁽³⁻⁸⁾

Nuestro paciente reúne varios de los factores descritos: sexo masculino, 73 años y un IMC de 31.5 previo a la cirugía, además de padecer diabetes, hipercolesterolemia, hipertensión y ser un exfumador importante.

Dentro de los factores de riesgo asociados a la cirugía destacan:

- Tiempo quirúrgico. Es un importante factor de riesgo a considerar a la hora de predecir el desarrollo de un síndrome compartimental.^(9,10) Es difícil establecer un tiempo de corte exacto a

partir del cual el riesgo aumenta considerablemente. La mayoría de las series publicadas al respecto muestran una incidencia mayor en procedimientos de más de 6 horas.^(3,11) Parece razonable pensar que, si los músculos sufren isquemia como resultado de la disminución de la diferencia entre la PIC y la presión arterial diastólica, la muerte celular sea inevitable después de 6-8 horas. Sin embargo, hay descritos casos puntuales en los que el tiempo de cirugía fue inferior a 3 horas.^(12,13) Por tanto, se puede considerar el tiempo quirúrgico como un factor de riesgo importante, aunque no exclusivo de desarrollo de síndrome compartimental. En nuestro caso el tiempo quirúrgico fue de 4 horas y 45 minutos. Belkin *et al.*, sugirieron que un tiempo de isquemia inferior a 3 horas se considera seguro, por lo que realizar cambios posturales cada 2-3 horas constituye una estrategia preventiva eficaz, fundamentalmente en cirugías prolongadas, en posiciones forzadas y en pacientes con factores de riesgo acumulados.⁽¹⁴⁾

- Posición del paciente. La posición de litotomía es la que con más frecuencia se asocia al síndrome compartimental posquirúrgico, con una incidencia estimada de 1/3500 casos.^(3,14-16) Los diferentes grados de litotomía se diferencian en el grado de angulación de la cadera y la altura del tobillo por encima del corazón. Turnbull *et al.*,⁽¹³⁾ demostraron que, por cada cm de elevación del tobillo por encima de la aurícula derecha, la presión arterial local disminuye en 0.78 mmHg, por lo que, a mayor altura de las extremidades, menor

presión arterial local.^(3,16-18) La presión sanguínea de los miembros inferiores puede disminuir hasta un punto en el que sea inferior a la presión del compartimento, lo que conduce a una situación de isquemia. A diferencia de otros tipos de litotomía, con la litotomía modificada el tobillo no se eleva por encima del nivel del corazón por lo que no se produce isquemia ni riesgo de síndrome compartimental.⁽¹⁹⁾

En nuestro caso el paciente se colocó en decúbito lateral izquierdo para permitir un abordaje renal adecuado.

La posición del paciente previo a la cirugía es fundamental para evitar lesiones iatrogénicas. Debe usarse un rollo axilar para evitar la compresión de la axila y el hombro y disminuir la tensión sobre el plexo braquial. La mesa debe partirse formando un ángulo agudo a nivel del flanco, coincidiendo con la cresta ilíaca.⁽²⁰⁾ Si la división se realiza superior o inferior a este punto, se crean regiones de presión elevada en zonas musculoso nerviosas (glúteo mayor en nuestro caso) que se traducen en complicaciones posteriores. La extremidad colocada en la parte inferior debe estar flexionada para la estabilización del paciente, y debe utilizarse una almohada entre los muslos para evitar lesiones en la cadera. Además, todos los puntos potenciales de mayor presión deben ser correctamente acolchados antes de la cirugía.⁽²⁰⁾

Para evaluar este riesgo con más detalle, Deane *et al.*,⁽⁸⁾ investigaron las presiones de la interfaz piel-superficie en 20 voluntarios sanos colocados en posición de decúbito lateral. El grupo concluyó que el sexo masculino y un IMC superior a 25 son factores de riesgo para presentar presiones más elevadas y por tanto más riesgo de síndrome compartimental. Además,

una posición de la mesa flexionada a 25° asocia presiones de interfase tres veces menores a la posición con la mesa en flexión completa a 50°.

Asimismo, se debe prestar especial atención a la posición del tobillo durante la cirugía. Tal y como estudiaron Tsintzas *et al.*,⁽²¹⁾ la PIC de todos los compartimentos del miembro inferior aumenta de forma considerable con la dorsiflexión del tobillo en comparación a la flexión plantar y posición relajada del mismo. Otro de los factores que puede influir en la presión intramuscular de los pacientes colocados en litotomía es el tipo de portapiernas utilizado. Meyer *et al.*,⁽⁷⁾ analizaron las presiones dentro de los compartimentos de la pierna en ocho voluntarios sanos colocados en litotomía concluyendo que con aquellos dispositivos que dejan la pantorrilla libre aumenta la diferencia entre la presión sanguínea diastólica y la intramuscular y, por tanto, disminuye el riesgo de desarrollar un síndrome compartimental agudo posquirúrgico.

También se han estudiado los dispositivos de compresión extrínseca utilizados en la profilaxis de la trombosis venosa profunda. Pfeiffer *et al.*,⁽²²⁾ midieron en 25 voluntarios sanos la presión dentro del compartimento del músculo tibial anterior con y sin compresión intermitente concluyendo que el uso de estos dispositivos disminuye de forma global la presión intracompartimental en la parte inferior de la pierna. Sin embargo, no hay estudios descritos de cómo influyen las medias de compresión convencionales en la PIC y su relación con el síndrome compartimental.

Por último, factores intraoperatorios que predisponen a la hipoperfusión e isquemia de los tejidos contribuyen también al desarrollo de esta complicación. La hipovolemia por sangrado, la inadecuada reposición de líquidos y la

administración inapropiada de fármacos vasoconstrictores son ejemplos de ello. En nuestro caso el sangrado fue mínimo y no se utilizaron fármacos vasoconstrictores intraoperatorios, por lo que el síndrome compartimental en nuestro paciente difícilmente está justificado por estas causas.

Un aspecto importante del síndrome compartimental es su pronóstico y las secuelas que puede ocasionar a largo plazo.

El pronóstico depende del estado de salud previo del paciente, sus comorbilidades, fundamentalmente, de la gravedad de la lesión y el tiempo transcurrido hasta la fasciotomía.

Las fasciotomías se deben realizar tan pronto como en cuanto se hace el diagnóstico, pues ya que antes de las 6 horas la recuperación es del 100%, tras 6-12 horas la recuperación es del 68%, y más allá de 12 horas la recuperación es del 8%.

De los cuatro compartimentos del miembro inferior, el anterior es el que con más frecuencia se afecta en el síndrome compartimental,⁽³⁾ sin embargo, en nuestro paciente, el compartimento lesionado fue el posterior superficial/profundo, lo que está justificado por la posición de lumbotomía utilizada y la división de la mesa a nivel del glúteo y no de la cresta ilíaca, como se ha descrito con anterioridad.

La pérdida de uno o dos compartimentos puede ser tolerado y compensado por nuestro organismo con fisioterapia agresiva y utilización de ortesis. La afectación de tres o más, sin embargo, conduce en muchos de los casos a la amputación del miembro.

Un retraso en la descompresión más allá de las 12 horas produce un daño neuromuscular permanente por necrosis muscular y mayor tiempo de isquemia nerviosa,^(3,18) Las tasas de complicación de las fasciotomías tempranas y

tardías son del 4.5% y del 54%,⁽¹⁶⁾ respectivamente. Además, las alteraciones sensitivas y el dolor alrededor de la de la herida de fasciotomía aparecen en el 10% y el 77%, respectivamente.⁽¹⁶⁾

Las secuelas neuromusculares abarcan desde defectos motores y sensitivos leves hasta lesiones incapacitantes como caída del pie, pie equino varo, pie cavo, equino de tobillo y dedos en garra o en martillo. En nuestro caso, la lesión del nervio peroneo profundo se tradujo en la caída del pie izquierdo. Simms y Terry,⁽⁵⁾ analizaron las secuelas de 65 pacientes con síndrome compartimental. En su serie, el 41% presentó una discapacidad permanente, el 17% una caída del pie o parestesia, el 2% desarrolló rhabdomiólisis e insuficiencia renal y el 6% falleció por fracaso multiorgánico. En aquellos casos con retraso en el diagnóstico, el 73% de los pacientes presentaron una discapacidad permanente.

Los trastornos más frecuentes asociadas a la herida de fasciotomía incluyen problemas de sequedad y piel escamosa en el 40% de los casos, prurito en el 33%, resultados insatisfactorios desde el punto de vista estético en el 30%, hernias musculares y úlceras crónicas en el 13% de los pacientes.^(3,4,23) En nuestro caso, fue necesaria la utilización de terapia VAC por exudado crónico de la herida.

La morbilidad asociada a todas estas secuelas es muy elevada, afectando a nivel médico, psicológico y social. Giannoudis *et al.*,⁽²⁴⁾ analizaron este impacto, para lo que utilizaron el EuroQol, una medida estandarizada de calidad de vida relacionada con la salud. Aquellos pacientes que informaron de problemas con el aspecto de su extremidad tenían una probabilidad significativamente mayor de tener problemas con la movilidad, el autocuidado, la ansiedad y el dolor, llevando en un 28% de los

casos a cambiar de aficiones y en un 12% de trabajo. Nuestro paciente fue diagnosticado de cuadro adaptativo con humor depresivo por lo que se inició tratamiento antidepresivo con sertralina, mejorando su estado de ánimo, lo que influyó positivamente a la hora de participar activamente en los ejercicios de rehabilitación.

Es preciso destacar las implicaciones médico-legales asociadas a esta patología. Bhattacharyya y Vrahas,⁽²⁵⁾ revisaron las demandas interpuestas por mala práctica en el síndrome compartimental desde 1980 hasta 2003. Se encontraron 19 causas cerradas, 10 de ellas a favor del médico. La responsabilidad total ascendió a 3.8 millones de dólares y, curiosamente, el tiempo transcurrido desde el inicio de los síntomas hasta la fasciotomía y el número de signos en el momento de la presentación se asociaron linealmente con el importe de la indemnización.

Conclusiones

El síndrome compartimental es una complicación posquirúrgica muy poco frecuente, aunque con elevada morbi-mortalidad, que puede dejar secuelas severas y ocasionar la muerte en casos graves. Como se ha mencionado, puede ocurrir también tras nefrectomías en pacientes colocados en decúbito lateral.

Debido a su elevada morbi-mortalidad el pilar de su manejo debe centrarse en la prevención, planificando una posición adecuada del paciente durante la intervención y un tiempo quirúrgico ajustado a cada caso. Si se llega a presentar, el diagnóstico y tratamiento han de realizarse de manera precoz y con un carácter multidisciplinario, siendo las fasciotomías descompresivas esenciales para disminuir las

secuelas provocadas por este síndrome y el impacto en la calidad de vida de los pacientes.

Presentamos este caso con la finalidad de que como urólogos, pensemos que esta complicación puede presentarse y prevenirse, y que todo el personal de quirófano debe estar preparado para reconocer de forma precoz y prevenir en la medida de lo posible esta lesión que puede ser definida como iatrogénica.

Taxonomía CRediT

Los doctores Alonso Grandes y Ripalda Ferretti se encargaron de la revisión sistemática de la literatura y del diseño del estudio, así como de la confección del primer borrador del manuscrito. Los doctores Páez Borda y Arnaiz Pérez revisaron críticamente el artículo y ayudaron en su elaboración.

Todos los autores han contribuido de forma significativa al trabajo presentado, ya sea en el diseño, análisis o interpretación de los datos. Han dado su aprobación final a la versión que se enviará y aceptan ser responsables de todos los aspectos derivados de ella.

Financiación

No se recibió patrocinio de ningún tipo para llevar a cabo este artículo.

Conflicto de intereses

Los autores declaran no tener ningún conflicto de intereses.

Referencias

1. Chung JH, Ahn KR, Park JH, Kim CS, Kang KS, Yoo SH, et al. Lower leg compartment syndrome following prolonged orthopedic surgery in the lithotomy position -A case report-. *Korean J Anesthesiol.* 2010;59 Suppl:S49-52. doi: <https://doi.org/10.4097/kjae.2010.59.s.s49>
2. Donaldson J, Haddad B, Khan WS. The pathophysiology, diagnosis and current management of acute compartment syndrome. *Open Orthop J.* 2014; 8:185–93. doi: <https://doi.org/10.2174/1874325001408010185>
3. Raza A, Byrne D, Townell N. Lower limb (well leg) compartment syndrome after urological pelvic surgery. *J Urol.* 2004;171(1):5–11. doi: <https://doi.org/10.1097/01.ju.0000098654.13746.c4>
4. Laso-García IM, Arias-Fúnez F, Duque-Ruiz G, Díaz-Pérez D, Lorca-Álvaro J, Burgos-Revilla FJ. Well-Leg Compartment Syndrome After Percutaneous Nephrolithotomy in the Galdakao-Modified Supine Valdivia Position. *Res Rep Urol.* 2020;12:295–302. doi: <https://doi.org/10.2147/rru.s259357>
5. Simms MS, Terry TR. Well leg compartment syndrome after pelvic and perineal surgery in the lithotomy position. *Postgrad Med J.* 2005;81(958):534–6. doi: <https://doi.org/10.1136/pgmj.2004.030965>
6. Mizuno J, Takahashi T. Male sex, height, weight, and body mass index can increase external pressure to calf region using knee-crutch-type leg holder system in lithotomy position. *TCRM.* 2016;12:305–12. doi: <https://doi.org/10.2147/TCRM.S86934>
7. Meyer RS, White KK, Smith JM, Groppo ER, Mubarak SJ, Hargens AR. Intramuscular and blood pressures in legs positioned in the hemilithotomy position: clarification of

- risk factors for well-leg acute compartment syndrome. *J Bone Joint Surg Am*. 2002;84(10):1829–35.
8. **Deane LA, Lee HJ, Box GN, Abraham JBA, Abdelshehid CS, Elchico ER, et al.** Third Prize: Flank Position Is Associated with Higher Skin-to-Surface Interface Pressures in Men Versus Women: Implications for Laparoscopic Renal Surgery and the Risk of Rhabdomyolysis. *Journal of Endourology*. 2008;22(6):1147–52. doi: <https://doi.org/10.1089/end.2008.0047>
 9. **Cohen SA, Hurt WG.** Compartment syndrome associated with lithotomy position and intermittent compression stockings. *Obstet Gynecol*. 2001;97(5 Pt 2):832–3. doi: [https://doi.org/10.1016/s0029-7844\(00\)01141-8](https://doi.org/10.1016/s0029-7844(00)01141-8)
 10. **Clarke D, Mullings S, Franklin S, Jones K.** Well leg compartment syndrome. *Trauma Case Rep*. 2017;11:5–7. doi: <https://doi.org/10.1016/j.tcr.2017.09.002>
 11. **Neagle CE, Schaffer JL, Heppenstall RB.** Compartment syndrome complicating prolonged use of the lithotomy position. *Surgery*. 1991;110(3):566–9.
 12. **Goldsmith AL, McCallum MID.** Compartment syndrome as a complication of the prolonged use of the Lloyd-Davies position. *Anaesthesia*. 1996;51(11):1048–52. doi: <https://doi.org/10.1111/j.1365-2044.1996.tb15003.x>
 13. **Turnbull D, Farid A, Hutchinson S, Shorthouse A, Mills GH.** Calf compartment pressures in the Lloyd-Davies position: a cause for concern? *Anaesthesia*. 2002;57(9):905–8. doi: <https://doi.org/10.1046/j.1365-2044.2002.02744.x>
 14. **Belkin M, Brown RD, Wright JG, LaMorte WW, Hobson RW.** A new quantitative spectrophotometric assay of ischemia-reperfusion injury in skeletal muscle. *The American Journal of Surgery*. 1988;156(2):83–6. doi: [https://doi.org/10.1016/s0002-9610\(88\)80360-x](https://doi.org/10.1016/s0002-9610(88)80360-x)
 15. **Halliwill JR, Hewitt SA, Joyner MJ, Warner MA.** Effect of Various Lithotomy Positions on Lower-extremity Blood Pressure. *Anesthesiology*. 1998;89(6):1373–6. doi: <https://doi.org/10.1097/00000542-199812000-00014>
 16. **Mumtaz FH, Chew H, Gelister JS.** Lower limb compartment syndrome associated with the lithotomy position: concepts and perspectives for the urologist: LOWER LIMB COMPARTMENT SYNDROME IN LITHOTOMY POSITION. *BJU International*. 2002;90(8):792–9. doi: <https://doi.org/10.1046/j.1464-410x.2002.03016.x>
 17. **Sukhu T, Krupski TL.** Patient Positioning and Prevention of Injuries in Patients Undergoing Laparoscopic and Robot-Assisted Urologic Procedures. *Curr Urol Rep*. 2014;15(4):398. doi: <https://doi.org/10.1007/s11934-014-0398-1>
 18. **Matsen F 3rd.** A practical approach to compartmental syndromes. Part I. Definition, theory, and pathogenesis. *Instr Course Lect*. 1983;32:88–92.
 19. **Horgan AF, Geddes S, Finlay IG.** Lloyd-davies position with trendelenburg—A disaster waiting to happen? *Diseases of the Colon & Rectum*. 1999;42(7):916–9. doi: <https://doi.org/10.1007/bf02237102>
 20. **Akhavan A, Gainsburg DM, Stock JA.** Complications Associated With Patient Positioning in Urologic Surgery. *Urology*. 2010;76(6):1309–16. doi: <https://doi.org/10.1016/j.urology.2010.02.060>
 21. **Tsintzas D.** The effect of ankle position on intracompartmental pressures of the leg. *Acta Orthop Traumatol Turc*. 2009;43(1):42–8. doi: <https://doi.org/10.3944/aott.2009.042>
 22. **Pfeffer SD, Halliwill JR, Warner MA.** Effects of Lithotomy Position and External Compression on Lower Leg Muscle Compartment Pressure. *Anesthesiology*. 2001;95(3):632–6. doi: <https://doi.org/10.1097/00000542-200109000-00014>

23. **Fitzgerald A, Wilson Y, Quaba A, Gaston P, McQueen M.** Long-term sequelae of fasciotomy wounds. *British Journal of Plastic Surgery*. 2000;53(8):690–3. doi: <https://doi.org/10.1054/bjps.2000.3444>
24. **Giannoudis PV, Nicolopoulos C, Dinopoulos H, Ng A, Adedapo S, Kind P.** The impact of lower leg compartment syndrome on health related quality of life. *Injury*. 2002;33(2):117–21. doi: [https://doi.org/10.1016/s0020-1383\(01\)00073-0](https://doi.org/10.1016/s0020-1383(01)00073-0)
25. **Bhattacharyya T, Vrahas MS.** The Medical-Legal Aspects of Compartment Syndrome. *JBJS*. 2004;86(4):864. doi: <https://doi.org/10.2106/00004623-200404000-00029>