



## Metastatic renal carcinoma to the bladder: case report

### Carcinoma renal metastásico a vejiga: reporte de caso

Víctor Enrique Corona-Montes,<sup>1,2\*</sup> Eduardo Jiménez-Cisneros,<sup>1</sup> Freddy Chablé-Montero,<sup>3</sup>  
Alicia María Cervantes-Sánchez,<sup>3</sup> Juan Eduardo Sánchez-Núñez,<sup>1</sup> Jesús Emmanuel Rosas-Nava,<sup>1</sup>  
 Gerardo Tena-González-Méndez,<sup>1</sup> Jean Carlos García-Escobar.<sup>1</sup>

#### Abstract

Twenty-five percent of patients with renal cancer initiate with metastatic disease at diagnosis and thirty percent of patients with localized disease present recurrence after nephrectomy. Metastatic activity to the bladder is extremely rare, representing only 1% of bladder tumors. We report a rare case of clear cell renal carcinoma metastasis to the bladder 7 years after initial management with radical nephrectomy. Management of the metastatic lesion was by transurethral resection. The available evidence suggests that surgical treatment offers good results, whether through transurethral resection, partial or radical cystectomy. The prognosis will be determined by some prognostic factors such as the time interval between initial management and recurrence, number and volume of metastatic lesions.

#### Keywords:

Renal Carcinoma,  
metastatic, bladder  
cancer

**Citación:** Corona-Montes V. E., Jiménez-Cisneros E., Chablé-Montero F., Cervantes-Sánchez A. M., Sánchez-Núñez J. E., Rosas-Nava J. E. *et al.* Carcinoma renal metastásico a vejiga: reporte de caso. *Rev Mex Urol.* 2023;83(2):pp. 1-6

#### Autor de correspondencia:

\*Víctor Enrique Corona Montes. Hospital General de México, “Dr. Eduardo Liceaga”, Dr. Balmis 148. S/N. Col. de los Doctores. Del. Cuauhtémoc. C.P. 06150, Ciudad de México, México. Correo electrónico: urocorona@hotmail.com

<sup>1</sup> Secretaría de Salud, Hospital General de México, “Dr. Eduardo Liceaga”, Ciudad de México, México.

<sup>2</sup> Centro Médico A.B.C., Ciudad de México, México.

<sup>3</sup> Hospital San Angel Inn, Ciudad de México, México.

**Recepción:** 21 de diciembre de 2022

**Aceptación:** 09 de mayo de 2023



## Resumen

El 25% de los pacientes con cáncer renal se presentan con enfermedad metastásica al momento del diagnóstico y un 30% de los pacientes con enfermedad localizada presentarán recurrencia de la enfermedad después de la nefrectomía. Es extremadamente rara, la actividad metastásica a vejiga, representando sólo el 1% de los tumores vesicales. Reportamos un caso de metástasis de carcinoma renal de células claras a vejiga siete años posterior al manejo inicial con nefrectomía radical. El manejo de la lesión metastásica fue mediante resección transuretral. La evidencia disponible sugiere que el tratamiento quirúrgico ofrece buenos resultados ya sea mediante resección transuretral, cistectomía parcial o radical. El pronóstico estará determinado por algunos factores pronósticos como el intervalo de tiempo entre el manejo inicial hasta la recurrencia, número y volumen de las lesiones metastásicas.

### Palabras clave:

Carcinoma renal, metastásico, cáncer de vejiga

## Introducción

Aproximadamente el 25% de los pacientes con cáncer renal se presentan con enfermedad metastásica al momento del diagnóstico y un 30% de los pacientes con enfermedad localizada presentarán recurrencia de la enfermedad después de la nefrectomía. Los sitios de metástasis más frecuentes son pulmones (50%), huesos (49%), ganglios linfáticos (19%), piel (11%), hígado (8%) y cerebro (3%).<sup>(1)</sup> Raramente hace metástasis a vejiga, siendo menos del 1% de los tumores vesicales;<sup>(2)</sup> y sólo se han reportado menos de 70 casos al momento.<sup>(3)</sup> Los tumores metastásicos representan 2% de los tumores vesicales, siendo el melanoma, gástrico y de mama los primarios más frecuentes. Los tumores vesicales se presentan frecuentemente como hematuria y el abordaje diagnóstico debe incluir ultrasonido

vesical y tomografía abdomino-pélvica. Infrecuentemente, el cáncer renal se presenta como manifestación inicial con un sangrado proveniente de un tumor vesical.<sup>(3)</sup> El tratamiento consiste en resección quirúrgica de la lesión.

<sup>(4)</sup> No obstante, debido a que la mayoría de los estudios son reportes de caso, aún no existe una clara evidencia acerca de los resultados y pronóstico en este tipo de pacientes.

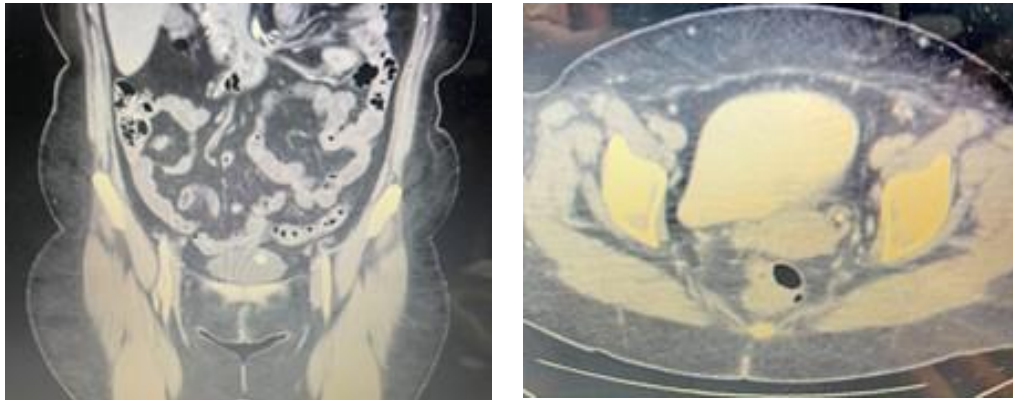
## Reporte de caso

Se presenta el caso de una mujer de 59 años con antecedente de tabaquismo (Índice tabáquico de 0.7 paquetes-año) con antecedente de nefrectomía radical derecha secundario a un

tumor renal derecho T2N0M0 compatible con un carcinoma renal de células claras ISUP 2.

La paciente presentó hematuria macroscópica a siete años de seguimiento, sin haber presentado recurrencia de la enfermedad. Se realizó tomografía en donde se evidenció un tumor nodular al interior de la vejiga, el cual mostraba realce al medio de contraste. No se demostró sitios de metástasis en otros órganos mediante estudio de extensión PET CT 18 FDG (negativo para otras metástasis) (Figura 1).

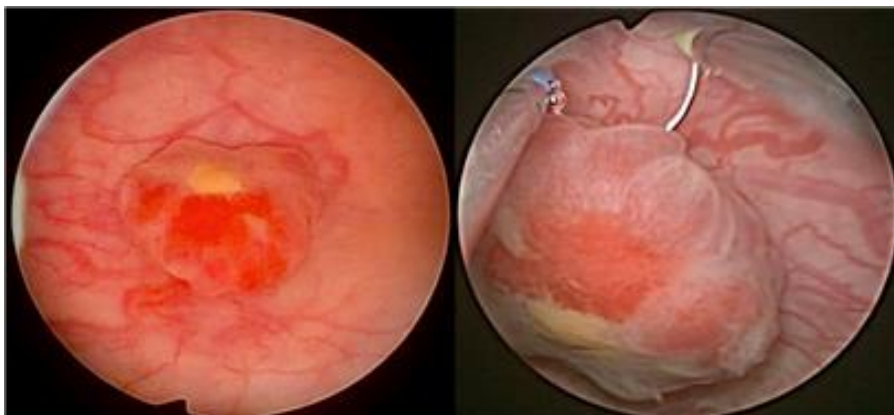**Figura 1. TAC abdomino pélvica, corte coronal y axial**



Presencia de lesión nodular intravesical con realce a la aplicación del medio de contraste intravenoso. No evidencia de actividad metastásica locorregional ni a distancia.

Se realizó resección transuretral del tumor vesical, encontrando una lesión de 1.7 cm en el fondo vesical, de forma nodular, fácilmente sangrante, la cual se extirpó en su totalidad, sin evidencia de otras lesiones en vejiga (Figura 2).

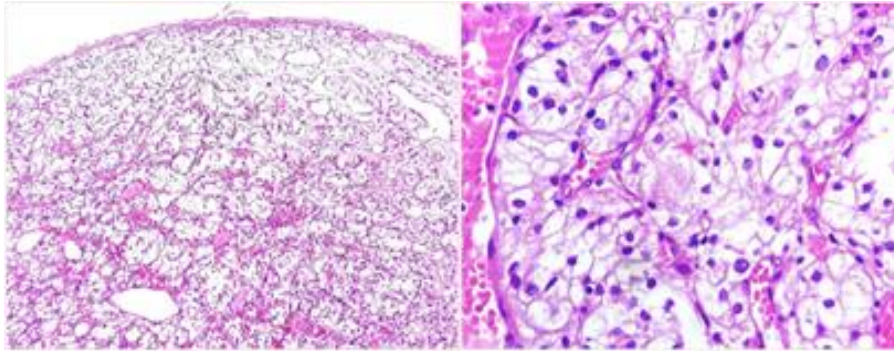
**Figura 2. Cistoscopia con evidencia de lesión de 1.7 cm en el fondo vesical, nodular, sangrante**



El resultado de patología es un tumor de vejiga de 1.7x1.1x0.3 cm, en donde se observan fragmentos nodulares de una neoplasia epitelial maligna, constituida por células medianas a grandes con abundante cantidad de citoplasma claro, núcleos hipertróficos y moderadamente pleomórficos,

con nucléolo evidente y mitosis ocasionales, con un patrón sólido y una rica red capilar consistente con un carcinoma renal de células claras ISUP 2, sin características rabdoideas o sarcomatoides, sin necrosis y sin invasión linfovascular, no se observa urotelio residual, muscular de la vejiga sin tumor, resección completa (Figura 3).

**Figura. 3 Reporte histopatológico del producto de la resección transuretral de vejiga**



Neoplasia epitelial maligna, constituida por células medianas a grandes con abundante cantidad de citoplasma claro, núcleos hipertróficos y moderadamente pleomórficos, con nucléolo evidente y mitosis ocasionales, con un patrón sólido y una rica red capilar consistente con un carcinoma renal de células claras ISUP 2, sin características rabdoideas o sarcomatoides, sin necrosis y sin invasión linfovascular.

La paciente cursó con buena evolución posquirúrgica y se determinó que presentaba una metástasis metacrónica del carcinoma renal de células claras, actualmente en seguimiento estrecho oncológico 8 meses con segundo control de PET 18 FDG sin metástasis.

## Discusión

El cáncer renal tiene una naturaleza impredecible haciendo difícil determinar la recurrencia después de la nefrectomía.<sup>(1,2)</sup> El carcinoma renal puede hacer metástasis a muchos órganos como pulmón, hueso, piel, hígado y cerebro. Raramente hace metástasis a vejiga, siendo el 1 % de los tumores de vejiga.<sup>(2)</sup>

El mecanismo por el cual se disemina el carcinoma renal a la vejiga sigue siendo poco claro. Existen cuatro posibles vías de diseminación: La primera es por diseminación directa a través del tracto urinario; la segunda es vía hematogena; la tercera es a través de un émbolo

tumoral a través de la vena renal por medio de una ruta venosa retrógrada; y, la cuarta, por diseminación linfática.<sup>(2)</sup>

La histología es en 92% carcinoma renal de células claras, seguido de carcinoma papilar y cromóforo.<sup>(5,6)</sup> El 77% se presenta de forma metacrónica y 23% de forma sincrónica. La mediana al momento de la presentación de metástasis a vejiga es de 33 meses.<sup>(1)</sup> Entre los casos con metástasis a vejiga, 62% se presentan sin metástasis a otros órganos y 38 % con metástasis sincrónicas en otros órganos.<sup>(1)</sup>

El principal síntoma es hematuria en el 72% de los casos. Generalmente se presentan como lesiones intraluminales sésiles y esféricas que

presentan realce al medio de contraste en la tomografía computarizada.<sup>(1)</sup> Los hallazgos en la cistoscopia son tumores sésiles, nodulares, que no aparentan un tumor urotelial.<sup>(5)</sup>

Los pacientes son tratados con resección transuretral, cistectomía parcial o cistectomía radical. La mediana del tamaño tumoral fue de 2.1 cm (0.5-4.0) y dos tercios fueron superficiales (no músculo-invasores). El tratamiento para tumores superficiales fue resección transuretral y en tumores músculo-invasores, cistectomía.<sup>(1)</sup> La recurrencia local en vejiga después de la resección transuretral es baja, 2%, lo que sugiere que el tratamiento quirúrgico es suficiente para el manejo de estas lesiones metastásicas.<sup>(2)</sup>

La inmunoterapia dirigida a inhibidores de los puntos de control ha mejorado la supervivencia en pacientes con tumores renales metastásicos.<sup>(2)</sup> Existen reportes de nefrectomías citoreductoras en cáncer renal metastásico y tratamiento con nivolumab e ipilimumab después de la cirugía y con posterior recurrencia vesical tratada con resección transuretral.<sup>(7)</sup>

Aún se desconoce el efecto de la inmunoterapia en casos de metástasis a vejiga, ya que la mayoría de los reportes fueron antes del desarrollo de estos fármacos, aunque la evidencia apunta a que la inmunoterapia mejorará la supervivencia cáncer específica.<sup>(3)</sup>

Las metástasis adicionales (71% vs 25% SCE a 2 años) y la recurrencia menor a un año (58% vs 34% SCE a 2 años) son factores pronósticos independientes para supervivencia cáncer específica.<sup>(1)</sup>

El pronóstico de pacientes con cáncer renal metastásico es pobre, sin embargo, la metastasectomía tiene un papel en casos seleccionados (pulmón, vejiga). En pulmón, recurrencia local

y otros órganos (vejiga, adrenal, páncreas), la metastasectomía tiene mejor pronóstico comparado con metástasis en hígado y cerebro, cuanto mayor sea el intervalo libre de enfermedad después de la nefrectomía, mayor será la supervivencia, y las metástasis sincrónicas parecen correlacionarse con un peor pronóstico que las metástasis metacrónicas.<sup>(1)</sup>

## Conclusiones

El cáncer renal tiene una naturaleza impredecible haciendo difícil determinar la temporalidad exacta de la recurrencia después de la nefrectomía. Las metástasis a vejiga son extremadamente raras y aún no existe suficiente evidencia acerca del pronóstico y tratamiento de este tipo de lesiones. La evidencia disponible sugiere que el tratamiento quirúrgico ofrece buenos resultados ya sea resección transuretral, cistectomía parcial o radical, sin embargo, se deben considerar algunos factores pronósticos. Los pacientes que se presentaron con metástasis sincrónicas en otros sitios y con una recurrencia menor a un año tuvieron peor pronóstico. Aún no se establece el papel de la inmunoterapia en pacientes con metástasis a vejiga.

## Financiación

No se recibió patrocinio de ningún tipo para llevar a cabo este artículo.

## Conflicto de intereses

Los autores declaran no tener ningún conflicto de intereses.

## Referencias

1. **Matsumoto K, Hayakawa N, Nakamura S, Oya M.** Bladder metastasis from renal cell carcinoma: retrospective analysis of 65 reported cases. *Clin Exp Metastasis*. 2015;32(2):135–41. doi: <https://doi.org/10.1007/s10585-015-9698-1>
2. **Urushibara M, Nagata M, Okumura T, Kano H, Matsumoto Y, Tatsuoka S, et al.** Bladder metastasis with additional metastases in multiple other organs 4 years after radical nephrectomy for clear cell renal cell carcinoma: a case report and review of the literature. *J Med Case Reports*. 2022;16(1):131. doi: <https://doi.org/10.1186/s13256-022-03368-w>
3. **De Groote R, Larcher A, Goossens M, Hendrik DR, Kris VDS, De Coninck V, et al.** Metachronous metastasis of renal cell carcinoma to the urinary bladder: a case report. *Therapeutic Advances in Urology*. 2018;10(1):29–32. doi: <https://doi.org/10.1177/1756287217738986>
4. **Rodríguez JG, Fernández Gómez JM, Jalón Monzón A, Martín Benito JL, González Álvarez RC, Ridríguez Faba O, et al.** Bladder metastasis of renal carcinoma. *Arch Esp Urol*. 2004;57(10):1123–5.
5. **Zhang M, Wah C, Epstein JI.** Metastatic Renal Cell Carcinoma to the Urinary Bladder: A Report of 11 Cases. *American Journal of Surgical Pathology*. 2014;38(11):1516–21. doi: <https://doi.org/10.1097/pas.0000000000000257>
6. **Bansal D, Singh P, Nayak B, Kaushal S.** Synchronous urinary bladder metastasis of chromophobe renal cell carcinoma. *BMJ Case Reports*. 2017;bcr-2017-220780. doi: <https://doi.org/10.1136/bcr-2017-220780>
7. **Chehrazi-Raffle A, Malhotra J, Salgia S, Favorito C, Hsu J, Wu H, et al.** Renal Cell Carcinoma With Urinary Bladder Metastasis: A Case Report With Metachronous Genomic Analyses. *JCO Precision Oncology*. 2021;(5):557–60. doi: <https://doi.org/10.1200/po.20.00423>