



Inguinal metastases of testicular cancer. Report of two cases

Metástasis inguinal de cáncer testicular. Reporte de dos casos

Lara Daniela Remil,^{1*} Carlos Cristian González,¹ Nicolas Fernández,¹
 Orlando Vásquez Urueta,¹ Micaela Arbizu,¹ Luis García Barrios,¹
 Diego Barreiro Martín,¹ Claudio Graziano.¹

Abstract

Case description: We present a series of two cases of patients presenting testicular cancer associated to inguinal masses. First, a 28 year-old male with history of bilateral orchidopexy presenting a right abscessed inguinal mass associated to a left testicular mass. Teratoma was diagnosed by the pathological anatomy. The second case is a 52 year-old male patient with a history of bilateral orchidopexy and right inguinal orchiectomy due to seminoma. A PET scan obtained during follow-up, showed a right inguinal mass with enhanced tracer uptake. A biopsy of such mass was performed, reporting metastasis of seminoma.

Relevance: Due to the anatomy of the lymphatic drainage of the testes, retroperitoneal nodes constitute the first station for metastases. However, this drainage is modified in patients with history of inguinal or scrotal surgery, as anastomosis with inguinal vessels are formed.

Clinical implication: Even though testicular cancer spreads through the lymphatic system to retroperitoneal nodes, in the rare cases that inguinal masses occur, these are considered as distant metastasis, changing the patient's stage.

Conclusion: Although inguinal metastases in testicular cancer are infrequent, they can be present in patients who underwent scrotal surgery. These should be considered as regional and not distant metastases.

Keywords:

Testicular cancer,
 inguinal mass, lymph
 abnormalities

Autor de correspondencia:

*Lara Daniela Ramil.
 Dirección: Blanco
 Encalada 2165 1D, CP
 1428, Buenos Aries,
 Argentina. Correo
 electrónico: lara.ramil@
 hotmail.com

Citación: Ramil L. D., Fernández N., González C. C., Vásquez Urueta O., Arbizu M., García Barrios L., et al. *Metástasis inguinal de cáncer testicular. Reporte de dos casos. Rev Mex Urol.* 2023;83(6):pp. 1-7

¹Hospital General de Agudos Carlos G. Durand, Buenos Aries, Argentina.

Recepción: 29 de junio de 2023.

Aceptación: 12 de diciembre de 2023



Resumen

Descripción del caso: Presentamos dos reportes de caso de pacientes con cáncer testicular asociado a masas inguinales. En primer lugar, un varón de 28 años de edad con antecedente de orquidopexia bilateral que se presenta con una adenopatía inguinal derecha abscedada y una masa testicular izquierda. La biopsia de la lesión inguinal reveló un teratoma.

El segundo caso es un paciente de 52 años con antecedente de orquidopexia bilateral y orquidofuniculectomía derecha por seminoma. En el control posquirúrgico se realizó un PET que reveló una masa captante inguinal derecha. La biopsia evidencia metástasis de seminoma.

Relevancia: Debido a la anatomía del drenaje linfático de los testículos, el primer sitio de diseminación son los ganglios retroperitoneales. Dicho drenaje se modifica en pacientes con antecedente de cirugía inguino-escrotal, generándose anastomosis con los vasos inguinales.

Implicaciones clínicas: Si bien el cáncer testicular se disemina hacia los nodos retroperitoneales, en los raros casos en los que se presentan masas inguinales asociadas, estas se consideran metástasis a distancia, cambiando el estadio del paciente.

Conclusión: Aunque las metástasis inguinales en el cáncer testicular son raras, pueden presentarse en pacientes con antecedente de cirugía escrotal, debiendo ser consideradas como metástasis regionales y no a distancia.

Palabras clave:

Cáncer testicular, masa inguinal, anomalías linfáticas

Antecedentes

El cáncer testicular representa el 5% de todos los tumores urológicos con una edad media de aparición a los 33 años.⁽¹⁾ Tradicionalmente se clasifica en tumores del estroma o de células germinales, representando estos últimos el 95% de todos los casos. A su vez, los tumores de células germinales se subclasifican en seminomatosos, de mayor frecuencia, y no seminomatosos. El grupo de los no seminomatosos comprende además 4 subtipos: teratoma, carcinoma embrionario, tumor de saco vitelino y coriocarcinoma.

Las variedades pueden ser puras o mixtas, si el tumor contiene más de un tipo de estirpe celular. Los teratomas en particular, se caracterizan por presentar al menos 2 de las 3 capas germinales (endodermo, ectodermo y mesodermo) y se subdividen en maduros e inmaduros, dependiendo de si son bien diferenciados o no.

Dentro de los factores de riesgo conocidos para el desarrollo de la enfermedad se nombran: síndromes de disgenesia testicular (criptorquidia), hipospadias, espermatogénesis

disminuida, fertilidad alterada, alteraciones en el desarrollo sexual, familiar de primer grado con historia de cáncer testicular, antecedente de tumor contralateral, antecedente de neoplasia de células germinales *in situ* (CGNIS).⁽²⁾

En cuanto a su diseminación, con excepción del coriocarcinoma cuya diseminación es principalmente hematológica, los tumores de testículo metastatizan en primera instancia por vía linfática a ganglios retroperitoneales. Las metástasis inguinales son extremadamente raras y la bibliografía es escasa, Daugaard *et al.*, reportaron una incidencia del 2% en una serie de 695 pacientes.⁽³⁾

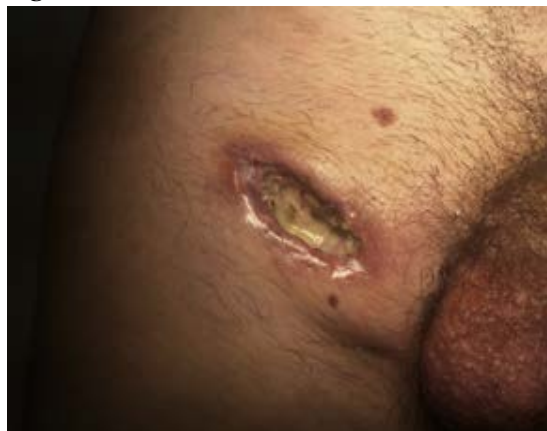Presentamos dos casos de pacientes con diagnóstico de cáncer testicular, asociado a la presencia de una masa inguinal.

Casos clínicos

Caso clínico 1: Paciente masculino de 28 años de edad con antecedente de orquidopexia bilateral a los 6 años por diagnóstico de criptorquidia. Concorre a la consulta en el 2016, 1 mes posterior a la realización de una biopsia inguinal derecha realizada por un cirujano general. Al examen físico, se presenta con la herida quirúrgica abierta y abscedada, presentando un absceso inguinal, de base indurada y con drenaje de material purulento (Figura 1). La palpación del testículo izquierdo reveló una masa duropétreo. Se solicitó una tomografía computada (TC) que confirmó estos hallazgos, asociados a la presencia de múltiples masas

retroperitoneales. Se realizó orquidofuniculectomía izquierda y biopsia de la masa inguinal derecha. La anatomía patológica informó un teratoma maligno (Figura 2), por lo que se indicó quimioterapia con esquema BEP (bleomicina, etopósido, cisplatino), constatándose posterior remisión (Figura 3).

Figura 1. Lesión abscedada



Lesión abscedada con solución de continuidad, fibrina y una base indurada y eritematosa, por encima del pliegue inguinal.

Figura 2. Teratoma maligno (microscopía)

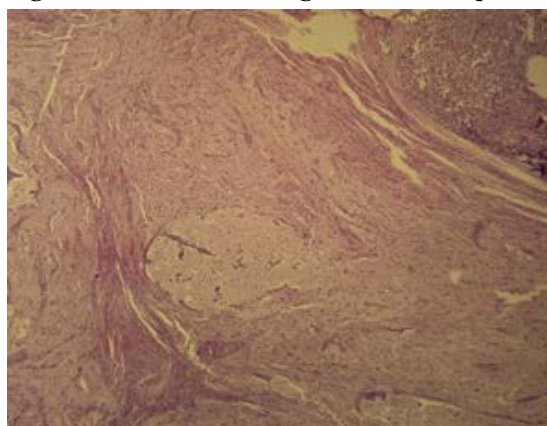
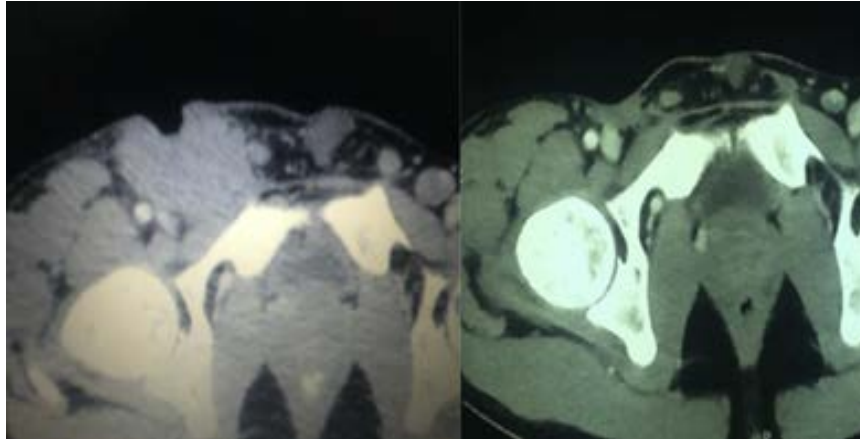


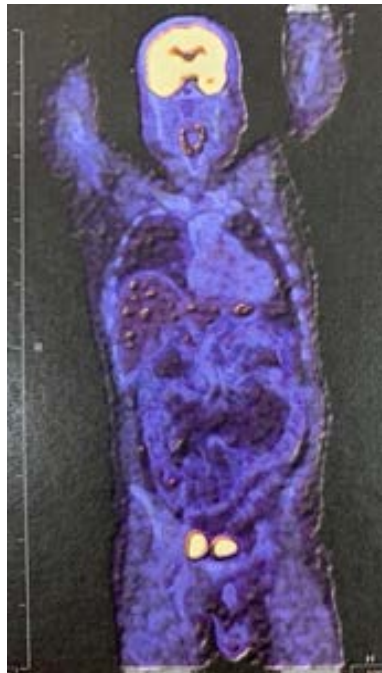Figura 3. TC antes y después de realizar tratamiento con BEP



TC antes y después de realizar tratamiento con BEP, evidenciando una masa irregular en la región inguinal derecha, isodensa, con solución de continuidad, que desplaza estructuras vecinas (derecha) y su remisión (izquierda).

Caso clínico 2: Paciente de 52 años con antecedente de orquidopexia bilateral a los 6 años por criptorquidia. En febrero del 2019 se le realiza orquidofunculectomía derecha con posterior diagnóstico de seminoma localizado. En diciembre del 2022, en contexto de control oncológico, se realiza PET que evidencia imagen captante en región inguinal derecha (Figura 4). Se realiza escisión de esta con posterior envío para su estudio por diferido (Figura 5), revelando metástasis de seminoma (Figura 6).

Figura 4. PET-TC

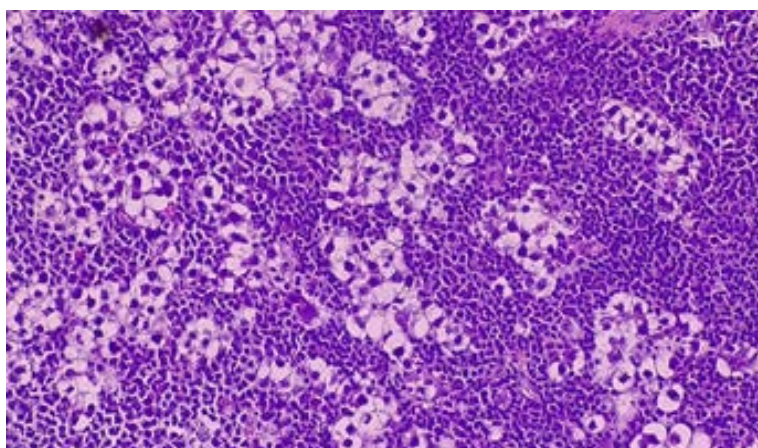


PET-TC donde se evidencia lesión hipercaptante sospechosa en región inguinal derecha.

Figura 5. Escisión de masa inguinal (pieza quirúrgica)

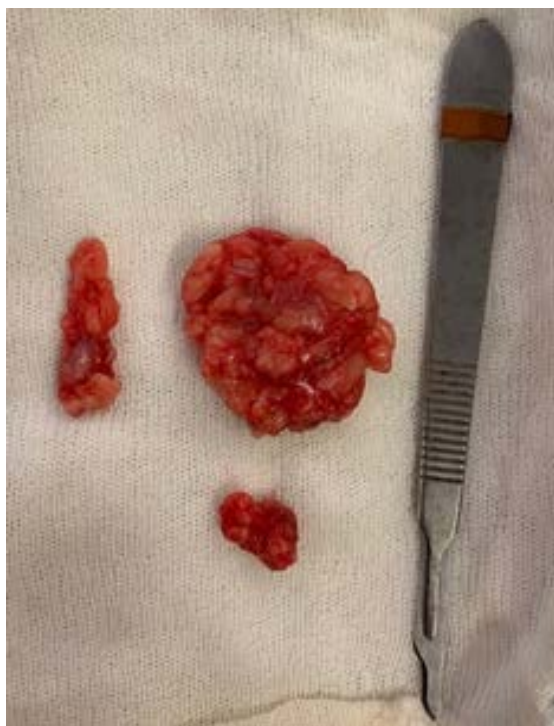

Figura 6. Metástasis de seminoma (microscopía)



Discusión

Los vasos linfáticos del testículo forman plexos superficiales y profundos. Cuatro u ocho troncos emergen hacia arriba en el cordón espermático, acompañando a los vasos sanguíneos testiculares, para así alcanzar los ganglios latero y preaórticos a nivel del psoas mayor. Testut describe

que el 20% de estos linfáticos, al llegar a la bifurcación ilíaca, drenan en la cadena ilíaca interna.⁽⁴⁾ Este es el fundamento anatómico por el cual las enfermedades del testículo drenan en los ganglios retroperitoneales y no en los inguinales.⁽⁴⁾ La invasión primaria de ganglios ilíacos e inguinales puede ocurrir más raramente, por compromiso del epidídimo, conductos deferentes, o por extensión del tumor a través de la túnica vaginalis a la pared escrotal, o de manera retrógrada cuando existen masas retroperitoneales voluminosas.^(5,6) Sin embargo, el compromiso inguinal primario también se reporta en pacientes que presentan antecedente de manipulación quirúrgica del escroto o región inguinal,^(6,7) como por ejemplo, orquidopexia, varicocelectomía, hidrocelectomía o hernioplastia. Los vasos linfáticos inguinales comprometidos pueden generar nuevas anastomosis con los vasos testiculares, ganando así acceso a los ganglios retroperitoneales.⁽⁵⁾ Actualmente no se dispone de protocolos sobre el manejo quirúrgico de metástasis inguinales en cáncer de testículo, debido a la escasez de los casos reportados. Wheeler *et al.* y Herr *et al.* propusieron la realización de una linfadenectomía retroperitoneal e inguinal bilateral frente a un caso de un paciente con un tumor no seminomatoso asociado a historia de cirugía escrotal.^(5,7) Opuestamente, Mianne *et al.*,⁽⁸⁾ desalientan la linfadenectomía homolateral para estos casos y, de la misma manera, Daugaard afirma que luego del tratamiento con radioterapia o quimioterapia según corresponda, la linfadenectomía inguinal es innecesaria.⁽³⁾ Siguiendo esta misma línea, consideramos importante tener presente la comorbilidad involucrada en la realización de un vaciamiento inguinal con el consiguiente riesgo de linfocele asociado, más aun teniendo

en cuenta que dichos ganglios son de fácil control, por palpación o ecografía.

Conclusión

Debido a la anatomía del drenaje linfático de los testículos, las metástasis inguinales en los tumores testiculares son extremadamente infrecuentes. En aquellos pacientes con antecedente de cirugía escrotal y presencia de masa inguinal, creemos que debería sospecharse el diagnóstico de cáncer testicular. Sin embargo, la modificación del drenaje linfático por el antecedente de manipulación avala a que en estos casos las masas inguinales sean consideradas como metástasis regionales y no a distancia.

Taxonomía CRediT

Participación significativa en la concepción/diseño del estudio, recopilación de datos o el análisis/interpretación de datos: Lara Daniela Ramil.

Participación en la redacción o revisión del manuscrito: Lara Daniela Ramil, Cristian Carlos González. Aprobación de la versión final del manuscrito para su publicación: Diego Martín Barreiro, Claudio Graziano. Responsabilidad por la exactitud e integridad de todos los aspectos de la investigación: Lara Daniela Ramil, Cristian Carlos González, Nicolás Fernández, Orlando Vásquez Urueta, Micaela Arbizu, Luis García Barrios.

Financiación

No se han recibido subvenciones ni ayudas económicas para este trabajo.

Conflicto de intereses

Los autores declaran no tener ningún conflicto de intereses.

Referencias

1. **American Cancer Society.** *Testicular Cancer | Testicular Tumor.* <https://www.cancer.org/cancer/types/testicular-cancer.html> [Accessed 20th December 2023].
2. **Patrikidou A, Cazzaniga W, Berney D, Boormans J, Angst I de, Nardo DD, et al.** European Association of Urology Guidelines on Testicular Cancer: 2023 Update. *European Urology.* 2023;84(3): 289–301. <https://doi.org/10.1016/j.eururo.2023.04.010>.
3. **Daugaard G, Karas V, Sommer P.** Inguinal metastases from testicular cancer. *BJU international.* 2006;97(4): 724–726. <https://doi.org/10.1111/j.1464-410x.2006.06017.x>.
4. **Jamieson JK, Dobson JF.** THE LYMPHATICS OF THE TESTICLE. *The Lancet.* 1910;175(4512): 493–495. [https://doi.org/10.1016/S0140-6736\(01\)74774-5](https://doi.org/10.1016/S0140-6736(01)74774-5).
5. **Wheeler JS, Babayan RK, Hong WK, Krane RJ.** Inguinal node metastases from testicular tumors in patients with prior orchiopexy. *The Journal of Urology.* 1983;129(6): 1245–1247. [https://doi.org/10.1016/s0022-5347\(17\)52664-6](https://doi.org/10.1016/s0022-5347(17)52664-6).
6. **Corby H, Lynch T, Fitzpatrick MCh J m., Smith J m.** Inguinal lymph node metastases from a testicular tumour. *British Journal of Urology.* 1996;77(6): 923–924. <https://doi.org/10.1046/j.1464-410X.1996.06833.x>.
7. **Herr HW, Silber I, Martin DC.** Management of inguinal lymph nodes in patients with testicular tumors following orchiopexy, inguinal or scrotal operations. *The Journal of Urology.* 1973;110(2): 223–224. [https://doi.org/10.1016/s0022-5347\(17\)60169-1](https://doi.org/10.1016/s0022-5347(17)60169-1).
8. **Mianné DM, Barnaud P, Altobelli A, Masson J, Valeri A.** [Inguinal lymphatic metastasis of cancer of the testis: staging and therapeutic approach]. *Annales D'urologie.* 1991;25(4): 199–202.