



## Bilateral testicular non-seminomatous germ cell tumor: case report

### Tumor germinal no seminomatoso testicular bilateral: reporte de caso

Edgar Beltrán-Suárez,<sup>1\*</sup> Rosa Luz Luna-Palencia,<sup>1</sup> Danny Soria-Cespedes,<sup>1</sup>  
 Laura Becerril-Cholula,<sup>1</sup> Arantza Martínez-Zarraluqui.<sup>1</sup>

#### Abstract

**Clinical case description:** a 32-year-old man with an increase in the volume of the left testicle and a decrease in the size of the right testicle, in addition to the presence of pain. A testicular ultrasound reported probable bilateral testicular neoplasia, while the contrast-enhanced tomography indicated a left testicular lesion suggestive of embryonal cell carcinoma. We performed a bilateral radical orchiectomy, and pathology reported a mixed germ cell tumor in both testicles. It was determined to be a non-seminomatous germ cell tumor stage IIIC, so the patient received chemotherapy, responding satisfactorily.

**Clinical implications:** the development of testicular germ cell tumors (TGCT) is generally associated with risk factors such as cryptorchidism and hypospadias. However, although our patient is in the age range related to the development of TGCT, he did not present these factors but did have an advanced clinical stage whose survival is lower in relation to earlier stages.

**Relevance:** the timely diagnosis and appropriate treatment of a non-seminomatous germ cell tumor stage IIIC enabled our patient to respond. Currently, he is monitoring.

**Conclusions:** survival in advanced clinical stage TGCT requires timely diagnosis and treatment, as well as follow-up, given the different complications that may arise.

#### Keywords:

Orchiectomy,  
Chemotherapy,  
Nonseminomatous  
germ cell tumor

#### \*Autor de

**correspondencia:** Edgar Beltrán-Suárez. Dirección: Riobamba 639, Magdalena de las Salinas, Gustavo A. Madero, 07760 Ciudad de México, CDMX, México.  
Correo electrónico: drbeltran.urologo@gmail.com

**Citación:** Beltrán-Suárez E., Luna-Palencia R. L., Soria-Cespedes D., Becerril-Cholula L., Martínez-Zarraluqui A. *Tumor germinal no seminomatoso testicular bilateral: reporte de caso.* *Rev Mex Urol.* 2024;85(5) 1-8.

<sup>1</sup>. Hospital Ángeles Lindavista, Ciudad de México, México.

**Recepción:** 14 de enero de 2025.

**Aceptación:** 6 de septiembre de 2025.



## Resumen

**Descripción del caso:** hombre de 32 años con aumento de volumen en el testículo izquierdo y testículo derecho disminuido en tamaño, además de presencia de dolor. En ultrasonido testicular se reportó probable neoplasia testicular bilateral, mientras que la tomografía contrastada indicó lesión testicular izquierda sugerente de carcinoma de células embrionarias. Se le realizó una orquiectomía radical bilateral y patología reportó un tumor germinal mixto en ambos testículos. Se determinó como tumor germinal no seminomatoso EIIC, por lo que el paciente recibió quimioterapia, respondiendo satisfactoriamente.

**Implicaciones clínicas:** el desarrollo de tumores de células germinales testiculares (TCGT) generalmente se asocia a factores de riesgo como criptorquidia e hipospadias, sin embargo, aunque nuestro paciente se encuentra en el rango de edad relacionado al desarrollo de TCGT, él no presentaba dichos factores, pero sí un estadio clínico avanzado cuya supervivencia es menor en relación a estadios más tempranos.

**Relevancia:** el diagnóstico oportuno y tratamiento adecuado en un tumor germinal no seminomatoso EIIC permitieron que nuestro paciente respondiera y que actualmente se encuentre en seguimiento.

**Conclusiones:** la supervivencia en un TCGT en estadio clínico avanzado requiere no sólo de un diagnóstico y tratamiento oportunos, también implica un seguimiento dadas las diferentes complicaciones que pueden surgir.

### Palabras clave:

Orquiectomía,  
Quimioterapia,  
Tumor germinal no seminomatoso

## Introducción

Con aproximadamente 74,500 casos nuevos detectados a nivel mundial, los tumores de células germinales afectan a hombres jóvenes en un rango de edad que va de 15 a 40 años, donde los tumores de células germinales testiculares (TCGT) son la neoplasia más común en este grupo poblacional, con 9,310 casos nuevos diagnosticados y aproximadamente 400 muertos, en Estados Unidos.<sup>(1,2)</sup> Respecto a la supervivencia general a cinco años, ésta es superior al 95%, siendo la enfermedad en estadio clínico III la que peores

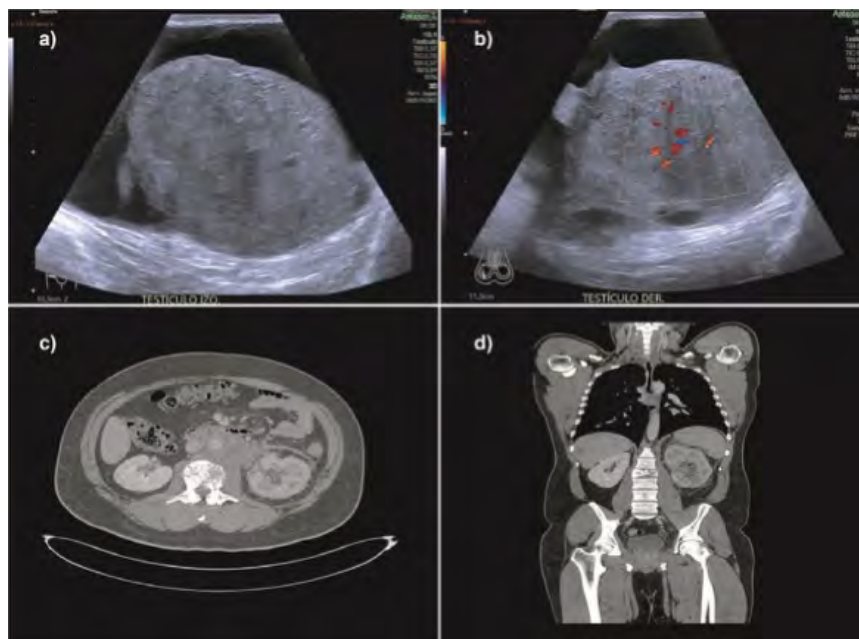
resultados muestra debido al daño metastásico extranodal, con predictores de supervivencia multifactoriales.<sup>(2)</sup> En relación con los factores de riesgo asociados a los TCGT se encuentra la criptorquidia, hipospadias y disminución de la fertilidad.<sup>(3)</sup> Se describe el caso de sujeto diagnosticado con tumor germinal no seminomatoso EIIC testicular bilateral, sin aparentes factores de riesgo asociados, quien es sometido a una orquiectomía radical con posterior quimioterapia, a la cual responde satisfactoriamente.

## Caso clínico

Sujeto de 32 años, casado, alérgico a la penicilina, sin enfermedades crónicas degenerativas que ingresa a urgencias por presentar aumento de volumen a nivel testicular izquierdo de más de 15 cm, con presencia de líquido en bolsa escrotal izquierda, así como testículo derecho disminuido de tamaño y con consistencia aumentada, indicando dolor 24 horas previas a su ingreso a urgencias en ambos testículos, tipo sordo de intensidad 9/10 con irradiación a pierna izquierda e ingle de predominio izquierdo.

En el ultrasonido testicular bilateral realizado se reportaron hallazgos congruentes con probable neoplasia testicular bilateral e hidrocele tabicado izquierdo. La tomografía contrastada de cráneo, cuello, tórax y abdomen indicó una lesión testicular izquierda sugerente de carcinoma de células embrionarias, planteándose estadio III, metástasis pulmonares y probables metástasis hepáticas. Se reporta conglomerado ganglionar paraaórtico que infiltra el uréter izquierdo y condiciona pielonefritis aguda, además de trombosis de la vena renal izquierda, derrame pleural izquierdo y fractura por compresión de cuerpo L2 (Figura 1).

**Figura 1. Ultrasonido testicular y tomografía contrastada de abdomen.**

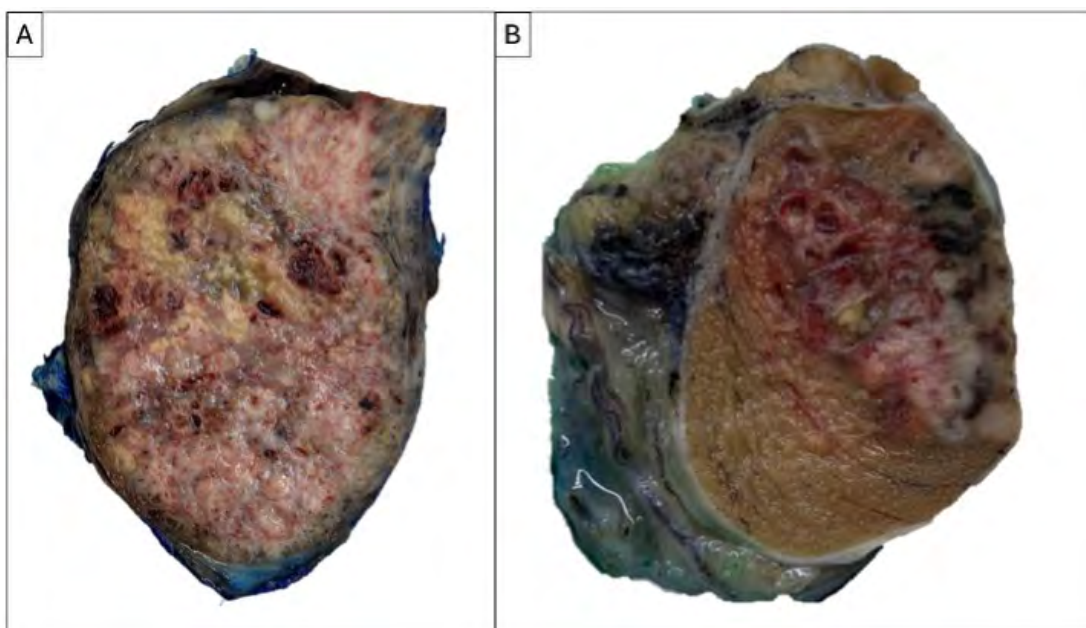


- USG de testículo izquierdo en el que se observa hidrocele tabicado a tensión, testículo aumentado de tamaño de 9.0 X 6.0 X 5.0 cm con disminución de su ecogenicidad y estructuras vasculares arteriales y venosas con trayecto anómalo.
- USG de testículo derecho en el que se muestra desplazado en sentido cefálico, mide 4.0 x 2.0 x 2.5 cm; en situación central exhibe una lesión sólida hipoeoica de 2.3 X 1.4 cm de contorno poco definido, con múltiples calcificaciones puntiformes e hipervascularidad demostrable con el Doppler color.
- Imagen de tomografía axial en la que se observa conglomerado ganglionar intercavaoártico y paraaórtico, sólido con hiporrealce que sugiere necrosis.
- Corte coronal de tomografía contrastada en el que se muestra riñón izquierdo aumentado de tamaño con cambios inflamatorios perirrenales y lesión hepática hipodensa.

Los resultados de los marcadores tumorales mostraron los siguientes valores: alfafetoproteína = 1,394.2 ng/ml; fracción beta de gonadotropina coriónica humana = 54,339.30 mUI/ml y DHL = 1,953.3 U/L.

El diagnóstico establecido fue tumor testicular bilateral cuyo tratamiento fue una orquiectomía radical bilateral. Luego de que el paciente fue intervenido, las muestras obtenidas de ambos testículos se enviaron a patología (Figura 2).

**Figura 2. Descripción macroscópica de las muestras obtenidas producto de la orquiectomía radical bilateral**

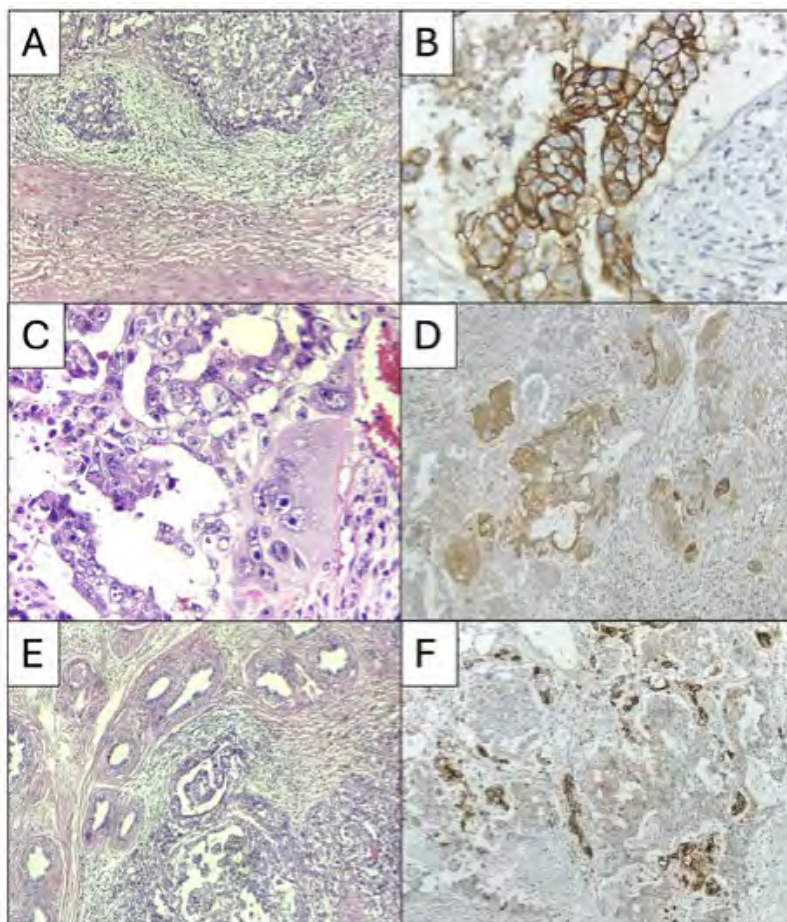


A. Producto de orquiectomía radical izquierda que muestra testículo reemplazado por neoplasia maligna que mide 10 x 7 x 6 cm, es heterogénea, de color blanco grisáceo con extensas zonas de necrosis.

B. Producto de orquiectomía radical derecha que muestra tumor de 3 x 2 cm, heterogéneo con zonas de necrosis y hemorragia.

El reporte de patología, para el caso del testículo izquierdo, describió un tumor germinal mixto (carcinoma embrionario 80 %, coriocarcinoma 10 %, saco vitelino 10 %) que invade cordón espermatóico, borde quirúrgico positivo, ILV positiva, mientras que, para el testículo derecho, se indicó un tumor germinal mixto, carcinoma embrionario predominantes (Figura 3).

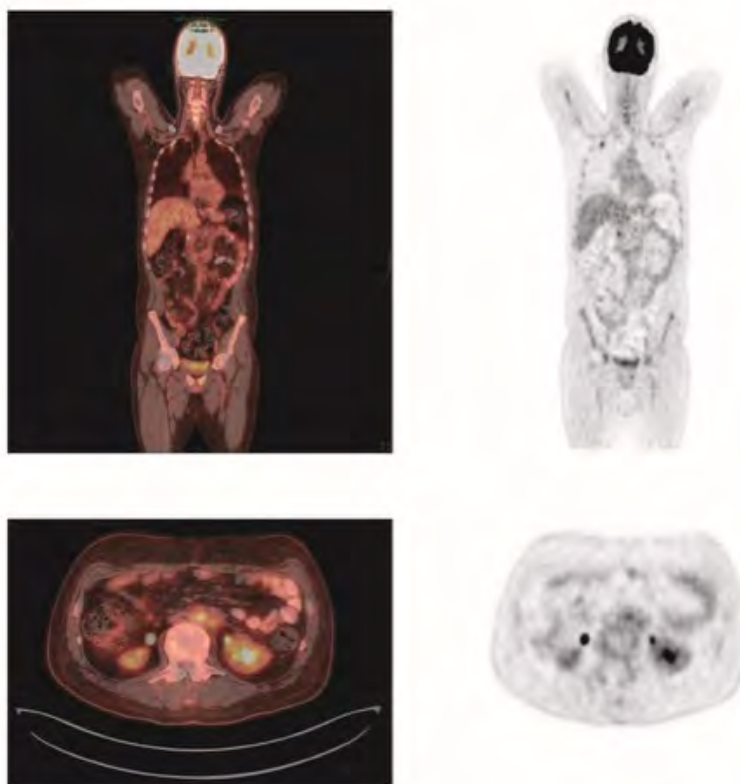
**Figura 3. Análisis histopatológico e inmunohistoquímico de una de las muestras quirúrgicas obtenidas en la orquiectomía radical bilateral**



A. Cortes histológicas de tumor germinal mixto, la imagen muestra componente de carcinoma embrionario (H y E, 100 x) positivo por inmunohistoquímica a CD30 (B. Inmunohistoquímica 200 x). C. Componente de coriocarcinoma formado por citotrofoblasto y sincitiotrofoblasto (H y E, 400 x), que por inmunohistoquímica se identifica positividad a gonadotropina coriónica humana fracción beta (D. Inmunohistoquímica, 100x). E. Componente de tumor de saco vitelino (H y E, 100x) positivo a glipican 3 (F. Inmunohistoquímica, 40x).

Una vez realizada la cirugía, el paciente se realizó un PET-CT con FDG, confirmando enfermedad metastásica (Figura 4).

**Figura 4.** Imágenes del PET-CT con FDG tomado una vez que el paciente fue sometido a una orquiectomía radical bilateral



Los resultados muestran zonas de hipermetabolismo en ganglios retroperitoneales y nódulos pulmonares.

En la interconsulta con oncología se estableció un diagnóstico de tumor germinal no seminomatoso EIHC, por lo que se inició tratamiento de cuatro ciclos de quimioterapia con esquema BEP (sulfato de bleomicina, fosfato de etopósido y cisplatino (platinol), al cual respondió satisfactoriamente.

### Discusión

El manejo de esta patología se realizó considerando las indicaciones descritas en diferentes guías,<sup>(4,5)</sup> con resultados alentadores para nues-

tro paciente. Respecto a la quimioterapia, el esquema BEP de cuatro ciclos se ha utilizado durante varias décadas para este tipo de tumores y resultados de estudios recientes demuestran que su uso, particularmente en estadios tardíos, ha mejorado significativamente la supervivencia global.<sup>(6,7)</sup> Sin embargo, se ha reportado que menos del 20 % de los sobrevivientes tienen riesgo de desarrollar una segunda neoplasia maligna y que el uso del esquema BEP puede incrementar el riesgo de enfermedad cardiovascular e inducir neuropatía periférica hasta diez años después de realizado el tratamiento.<sup>(5)</sup> Por otro lado, la orquiectomía bilateral indu-

ce hipogonadismo por la falta de producción de testosterona, requiriendo terapia de reemplazo hormonal (TRH) para preservar la función sexual, la densidad ósea, la masa muscular, el bienestar emocional y evitar síntomas de déficit androgénico.<sup>(8,9)</sup>

Por lo anterior, cada paciente requiere un programa de seguimiento que equilibre la detección eficaz y temprana de recaídas y que planifique el número de visitas para favorecer adherencia.<sup>(5)</sup> En relación con la TRH, ésta debe ser personalizada y ajustada regularmente para evitar efectos adversos y optimizar los niveles hormonales.<sup>(9)</sup>

Finalmente, aunque nuestro paciente aparentemente no mostró factores de riesgo para desarrollar un TCGT, se especula que el aspecto epigenético podría explicarlo, dada la relación de la epigenética con la regulación de genes involucrados en la diferenciación de células germinales y su papel en el desarrollo de TCGT,<sup>(10)</sup> sin embargo, sólo la realización de pruebas moleculares podría confirmarlo.

El manejo oportuno de un TCGT en estadio III en paciente sin factores de riesgo y con respuesta positiva a quimioterapia, resalta la importancia de un trabajo multidisciplinario en la búsqueda de aumentar las probabilidades de sobrevivencia de pacientes con enfermedades complejas.

### Taxonomía CRediT

**Edgar Beltrán-Suárez:** conceptualización, supervisión, revisión y edición del artículo original.

**Rosa Luz Luna-Palencia:** revisión del artículo original, verificación de la información.

**Danny Soria-Cespedes:** diagnóstico histopatológico, asesoramiento, verificación de la información.

**Laura Becerril-Cholula:** asesoramiento, verificación de la información.

**Arantza Martínez-Zarraluqui:** recolección y depuración de datos, redacción borrador inicial.

### Conflicto de intereses

Los autores declaran no tener ningún conflicto de intereses.

### Financiamiento

La presente investigación no ha recibido ayudas específicas provenientes de agencias del sector público, sector comercial o entidades sin ánimo de lucro.

### Referencias

1. **Sung H, Ferlay J, Siegel RL, Laversanne M, Soerjomataram I, Jemal A, et al.** Global Cancer Statistics 2020: GLOBOCAN Estimates of Incidence and Mortality Worldwide for 36 Cancers in 185 Countries. *CA: a cancer journal for clinicians*. 2021;71(3): 209–249. <https://doi.org/10.3322/caac.21660>.
2. **Siegel RL, Miller KD, Jemal A.** Cancer statistics, 2018. *CA: a cancer journal for clinicians*. 2018;68(1): 7–30. <https://doi.org/10.3322/caac.21442>.
3. **Oldenburg J, Berney DM, Bokemeyer C, Climent MA, Daugaard G, Gietema JA, et**

- al. Testicular seminoma and non-seminoma: ESMO-EURACAN Clinical Practice Guideline for diagnosis, treatment and follow-up. *Annals of Oncology: Official Journal of the European Society for Medical Oncology*. 2022;33(4): 362–375. <https://doi.org/10.1016/j.annonc.2022.01.002>.
4. Patrikidou A, Cazzaniga W, Berney D, Boormans J, de Angst I, Di Nardo D, et al. European Association of Urology Guidelines on Testicular Cancer: 2023 Update. *European Urology*. 2023;84(3): 289–301. <https://doi.org/10.1016/j.eururo.2023.04.010>.
  5. Arranz Arija JA, Del Muro XG, Caro RL, Méndez-Vidal MJ, Pérez-Valderrama B, Aparicio J, et al. SEOM-GG clinical guidelines for the management of germ-cell testicular cancer (2023). *Clinical & Translational Oncology: Official Publication of the Federation of Spanish Oncology Societies and of the National Cancer Institute of Mexico*. 2024;26(11): 2783–2799. <https://doi.org/10.1007/s12094-024-03532-2>.
  6. Gillessen S, Sauv e N, Collette L, Daugaard G, de Wit R, Albany C, et al. Predicting Outcomes in Men With Metastatic Nonseminomatous Germ Cell Tumors (NSGCT): Results From the IGCCCG Update Consortium. *Journal of Clinical Oncology: Official Journal of the American Society of Clinical Oncology*. 2021;39(14): 1563–1574. <https://doi.org/10.1200/JCO.20.03296>.
  7. Tanuma K, Kawai K, Nitta S, Shiga M, Kawahara T, Negoro H, et al. Improved survival of poor-risk non-seminomatous germ cell tumor patients: real-world data from a single institute in Japan. *Japanese Journal of Clinical Oncology*. 2023;53(1): 74–79. <https://doi.org/10.1093/jjco/hyac151>.
  8. Kirby M. Testicular cancer: low testosterone and the metabolic syndrome. *Trends in Urology & Men's Health*. 2020;11(1): 12–17. <https://doi.org/10.1002/tre.728>.
  9. Mulhall JP, Trost LW, Brannigan RE, Kurtz EG, Redmon JB, Chiles KA, et al. Evaluation and Management of Testosterone Deficiency: AUA Guideline. *The Journal of Urology*. 2018;200(2): 423–432. <https://doi.org/10.1016/j.juro.2018.03.115>.
  10. Nicu AT, Medar C, Chifiriuc MC, Gradisteanu Pircalabioru G, Burlibasa L. Epigenetics and Testicular Cancer: Bridging the Gap Between Fundamental Biology and Patient Care. *Frontiers in Cell and Developmental Biology*. 2022;10: 861995. <https://doi.org/10.3389/fcell.2022.861995>.