

# Estudio citogenético y anatomopatológico del síndrome freemartin en bovinos (*Bos taurus*)

Miguel Ángel Ayala Valdovinos \*  
Daniel A.F. Villagómez \*  
Sergio Luis Schweminski Benítez \*\*

---

## Abstract

Based on cytogenetic analysis, five individuals from a total of 10 animals (*Bos taurus*), which had the antecedent of coming from heterosexual multiple parturitions, were diagnosed as freemartin. Additionally, two of these individuals were anatomopathologically studied. The presence of the chromosome chimerism (60,XX/60,XY) characterized the studied animals. Exceptionally, a freemartin individual showed only 60,XY cells. Anatomopathological findings of two freemartin studied at slaughter showed masculinization of the reproductive tract with presence of testicular tissue in the gonads.

**Key words:** FREEMARTIN, CATTLE, CITOGNETIC ANALYSIS.

## Resumen

A través del análisis citogenético se diagnosticaron como freemartin cinco individuos seleccionados de un total de 10 bovinos (*Bos taurus*) que tenían el antecedente de proceder de partos múltiples heterosexuales; asimismo, se estudiaron anatomopatológicamente dos de estos individuos. La presencia de quimerismo cromosómico (60,XX/60,XY) caracterizó a los animales estudiados, excepcionalmente un individuo freemartin mostró tan sólo células 60,XY, en tanto que los hallazgos anatomopatológicos de dos freemartin estudiados hasta su sacrificio exhibieron masculinización del tracto reproductor con únicamente tejido testicular en las gónadas.

**Palabras clave:** FREEMARTIN, VACUNO, ANÁLISIS CITOGNETICO.

---

## Introducción

El término freemartin designa a una vaca o vaquilla estéril (*farrow* = animal infecundo y *mart* = vaca o vaquilla),<sup>1</sup> pero por extensión se aplica a una hembra genética concebida en un parto múltiple heterosexual con el consecuente establecimiento de anastomosis vascular coriónica, que resulta en una circulación fetal común con intercambio de células (quimerismo hematopoyético) y sustancias plasmáticas, como hormonas,<sup>2-5</sup> que conlleva a un estado intersexual en donde los genitales externos preferentemente son femeninos en apariencia y el grado de afección de los genitales

internos es muy variado; es característica la hipoplasia gonadal, represión de los derivados de los conductos de Müller, masculinización de las gónadas y estimulación de los derivados de los conductos de Wolff.<sup>6-10</sup>

El examen anatómico del freemartin se ha realizado desde 1692, pero no fue sino hasta comienzos de este siglo cuando la anastomosis vascular entre gemelos fue revelada como un fenómeno relacionado con la condición freemartin.<sup>11</sup>

El síndrome freemartin no es heredable, pero la propensión a engendrar gemelos sí lo es. Como lo refieren Kästli y Hall,<sup>11</sup> la incidencia de partos gemelares varía ampliamente entre las razas bovinas; en la raza

---

Recibido el 11 de enero de 2000 y aceptado el 16 de junio de 2000.

\* Centro de Biotecnología Animal, Rancho Cofradía, Universidad de Guadalajara, km 7.5, Carretera a San Isidro Mazatepec, 45710, Tlajomulco de Zúñiga, Jalisco, México, Tel. y Fax: (379) 611-99. E-mail: manayala@maiz.cucba.udg.mx

\*\* Departamento de Producción Animal, División de Ciencias Veterinarias, Centro Universitario de Ciencias Biológicas y Agropecuarias, Universidad de Guadalajara, 45110, Las Agujas, Zapopan, Jalisco, México.

Simmental se informan tasas de 2.4% a 4.6%, en la Holstein-Friesian del 0.5% al 4.2% y en la Charolais de 2.5% a 3.2%. Muchos de los partos de gemelos son dicigóticos, y entre 2% a 10% son descritos como monocigóticos (gemelos idénticos). Aparentemente los partos gemelares son menos frecuentes en las razas de ganado de carne que en las de ganado lechero, en una muestra de 22 949 partos en el ganado cebú, hubo únicamente 50 nacimientos de gemelos (0.22%).<sup>1</sup> Los partos múltiples de dos o más individuos ocurren en el ganado bovino, pero son raros.<sup>1, 12, 13</sup>

La frecuencia de síndrome freemartin ha sido estimada en 92% para los partos gemelares heterosexuales del bovino; sin embargo, pueden producirse en partos múltiples de más de dos productos si por lo menos un individuo macho está presente.<sup>14-17</sup>

Hasta 1977 se definía a una freemartin como una ternera estéril nacida gemela con un ternero normal. No obstante ya se había sugerido que éstos podrían producirse en nacimientos de hembras únicas, como consecuencia de la muerte fetal precoz y reabsorción del gemelo macho en el útero después del tiempo de la diferenciación sexual y del establecimiento de la anastomosis

vascular. Posteriormente los análisis cromosómicos revelaron la presencia de quimerismo hematopoyético en terneros machos nacidos únicos.<sup>10, 18-20</sup>

## Material y métodos

Se seleccionaron 10 bovinos (*Bos taurus*) que tenían el antecedente de proceder de partos múltiples heterosexuales (Cuadro 1). Se procedió con la historia clínica de cada individuo y después del examen respectivo se realizó la toma de muestras sanguíneas por punción en la vena yugular con aguja vacutainer y tubos al vacío de 5 mL conteniendo 14 UI de heparina.

## Cultivo de linfocitos

Los cultivos de linfocitos de sangre periférica fueron realizados en condiciones de esterilidad bajo campana de flujo laminar y acorde con la técnica de Moorhead *et al.*,<sup>21</sup> con algunas modificaciones: aproximadamente 0.5 mL de células sanguíneas sedimentadas, fueron agregadas en tubos de cultivo que contenían 8 mL de medio de cultivo RPMI 1640, 10% a 20% de suero fetal

**Cuadro 1**  
CONSTITUCIÓN CROMOSÓMICA MOSTRADA Y PROPORCIÓN DE LÍNEAS CELULARES (XX:XY) EN LOS ANIMALES DE PARTO MÚLTIPLE HETEROSEXUAL ESTUDIADOS

Número de parto	Tipo de parto	Raza	Número de individuo	Sexo fenotípico *	Cariotipo	% de células XX : XY	Diagnóstico
I	Gemelar	Holstein-Friesian	1	Hembra	60,XX/60XY	XX = 52 : XY = 48 (n = 100)	Freemartin
			2	Macho	60,XX/60XY	XX = 23 : XY = 77 (n = 100)	
II	Gemelar	Holstein/Simmental	3	Intersexo	60,XX/60XY	XX = 7 : XY = 93 (n = 100)	Freemartin
			4	Macho	60,XX/60XY	XX = 3 : XY = 42 (n = 45)	
III	Gemelar	Holstein-Friesian	5	Hembra	60,XX/60XY	XX = 21 : XY = 23 (n = 44)	Freemartin
			6	Macho	60,XX/60XY	XY = 3 (n = 3)	
IV	Triple	Pardo Suizo Americano	7	Intersexo	60,XY	XY = 100 (n = 100)	Freemartin
			8	Hembra	60,XX	XX = 100 (n = 100)	
V	Gemelar	Holstein-Friesian	9	Intersexo	60,XX/60XY	XX = 6 : XY = 38 (n = 44)	Freemartin
VI	Gemelar	Holstein-Friesian	10	Hembra	60,XX/60XY	XX = 99 : XY = 1 (n = 100)	Quimerismo hematopoyético

\* El sexo fenotípico de los individuos se refiere a las características anatómicas de los órganos reproductores externos.

de ternero o de plasma autólogo, 0.3 mL de fitohemaglutinina (Sigma) por mL de medio de cultivo, y antibióticos (24.69 UI de penicilina, más 24.69  $\mu\text{g}$  de estreptomizina por mL de medio de cultivo). Se incubaron cerca de 72 horas a una temperatura de 37°C a 38°C. Para la cosecha de las células se adicionó colchicina al medio de cultivo (100  $\mu\text{g}/\text{mL}$ ) durante 30 minutos, posteriormente las células se incubaron por 20 minutos a 37°C-38°C en una solución hipotónica de 0.075 M de KCl, subsecuentemente se fijaron en solución Carnoy (metanol: ácido acético en proporción 3 a 1), y se extendieron en portaobjetos previamente desengrasados.<sup>22-24</sup>

### Análisis cromosómico

Las preparaciones cromosómicas fueron tratadas con tinción de giemsa al 5% en amortiguador de fosfatos. Se obtuvieron impresiones fotográficas tomadas al microscopio de luz bajo objetivo de inmersión. El análisis cromosómico se empleó para el diagnóstico de animales freemartin, a través del quimerismo hematopoyético, utilizando la presencia de los cromosomas sexuales como marcadores. Para la identificación de los cromosomas sexuales se consideraron las recomendaciones de la Primera Conferencia Internacional para la Estandarización de Cariotipos en Animales Domésticos.<sup>25</sup> Se pretendió analizar un total de 100 metafases para cada caso individual, determinando la proporción de tipos celulares.


### Análisis anatomopatológico

Para el estudio anatomopatológico, después del sacrificio de los animales, se recolectó su tracto reproductivo, los cuales subsecuentemente fueron fotografiados, diseccionados y preservados en solución fijadora de Bouin o formalina al 10% para su posterior estudio histopatológico. Los especímenes fueron procesados bajo técnicas estándar de histología con inclusión en parafina y tinción de hematoxilina y eosina.

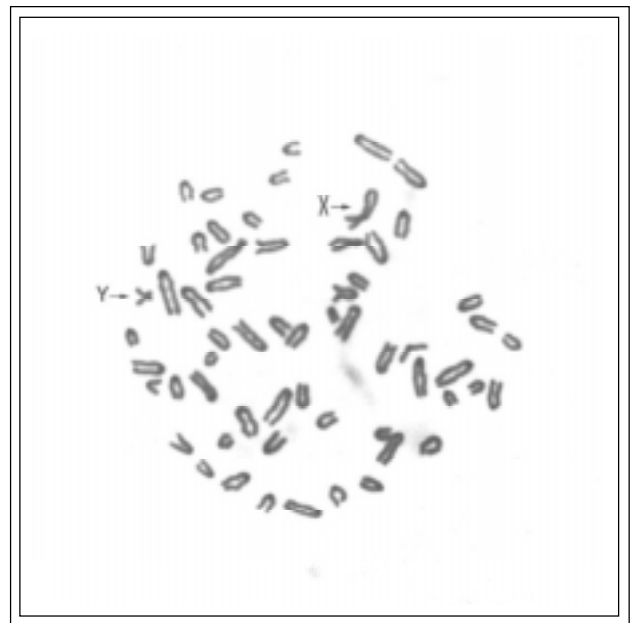
### Resultados

El estudio citogenético permitió determinar el número cromosómico e identificar los cromosomas sexuales (Figura 1a-b) en los 10 animales estudiados, observándose un rango en el grado de quimerismo cromosómico sexual en cinco animales definidos como freemartin, en los cuales la frecuencia de células con complemento cromosómico 60,XY fue desde 48% hasta 100% (Cuadro 1).

Dos cogemelos heterosexuales (animales 1 y 2) de la raza Holstein-Friesian, no mostraron anomalías externas aparentes de la diferenciación sexual a la edad de aproximadamente cuatro meses. El análisis citogenético reveló la presencia de quimerismo



A



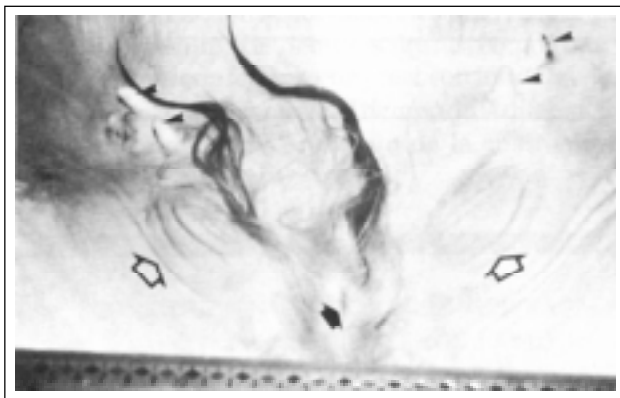
A

**Figura 1a-b.** Microfotografía de células en metafase que muestran diferente complemento cromosómico sexual correspondientes a una ternera freemartin (animal tres). Nótese la presencia de cromosomas XX (figura a) y XY (figura b). Objetivo 100 X.

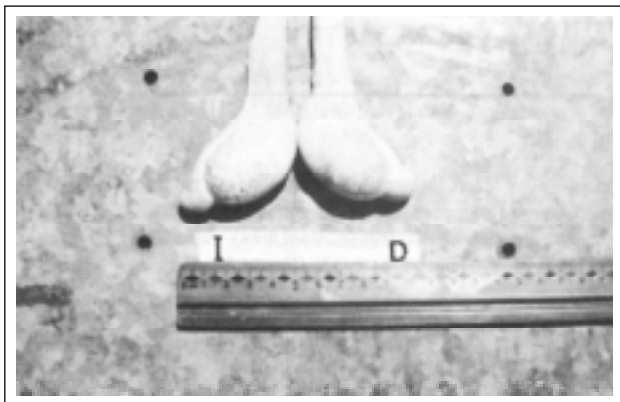
hematopoyético. De 100 células analizadas en cada individuo, la ternera (animal 1), mostró 52% de células 60,XX y 48% 60,XY, mientras que en el ternero (animal 2), 23% de las células fueron 60,XX y 77% 60,XY.

En los animales identificados con los números tres y cuatro, productos de la cruce Holstein-Friesian

Simmental, de aproximadamente tres meses de edad, se observó un sexo fenotípico masculino aparentemente bien definido en el animal cuatro, mientras que el cogemelo presentó aparentes anomalías de la diferenciación sexual, que consistieron en un prepucio no bien diferenciado con orificio prepucial funcional, localizado en la región de las glándulas mamarias (Figura 2). Este prepucio contenía una estructura peneana de implantación posterior y ventral al ano. El orificio uretral se localizaba a 43 cm del ano y estaba flanqueado por dos pliegues cutáneos que representaban las bolsas escrotales no bien diferenciadas (Figura 2). A la palpación de estos pliegues se evidenciaba una aparente criptorquidia. De un total de 100 células analizadas en este intersexo, se encontró un complemento cromosómico 60,XX/60,XY (Figura 1a-b); 7% mostrando un comple-



**Figura 2.** Vista de cúbito dorsal de la región pélvica del freemartin, animal tres de aproximadamente un año de edad. Orificio prepucial (flecha oscura) flanqueado por dos pliegues cutáneos que representan desarrollo de bolsas escrotales (flechas claras). Los pezones (puntas de flechas) de las glándulas mamarias son similares a los de un macho normal de esa edad.



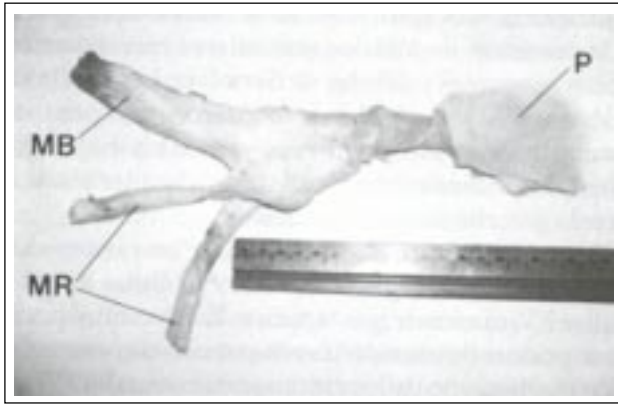
**Figura 3.** Gónadas hipoplásicas de apariencia testicular del freemartin animal tres: D = gónada derecha; I = gónada izquierda. Estas gónadas estaban localizadas en las bolsas escrotales y pesaron 15 g cada una.

mento cromosómico 60,XX y 93% 60,XY; en tanto que en su cogemelo, de 45 células analizadas, tres (6.7%) fueron 60,XX y el resto (93.3%) 60,XY.

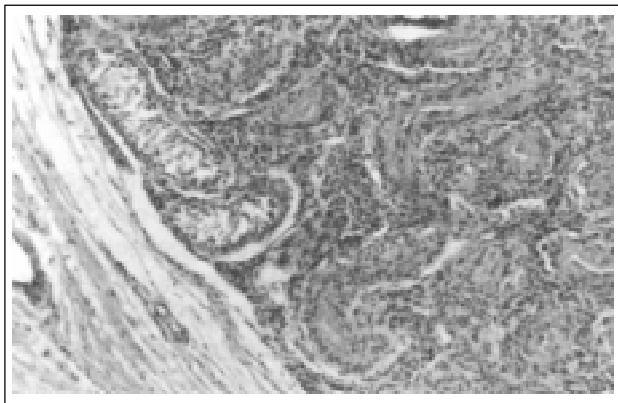
Aproximadamente al año de edad, este animal freemartin presentó libido de macho, pudiendo incluso utilizarse posteriormente como celador. El estudio anatomopatológico demostró la presencia de dos gónadas intraabdominales con apariencia de testículos hipoplásicos y con un conducto con una semejanza epididimal (Figura 3), así como aparentes conductos deferentes, ampúlas del conducto deferente, vesículas seminales, próstata y un pene hipoplásico (Figura 4). En ambas gónadas, que pesaron 15 g, se observó únicamente la presencia de tejido testicular con túbulos seminíferos hipoplásicos carentes de células germinales, algunos de forma irregular y otros obliterados, así como evidentes células de Sertoli y de Leydig (Figura 5). También histológicamente fueron identificados el tejido eréctil y el conducto uretral de un pene subdesarrollado.

Otros dos cogemelos (animales 5 y 6) de raza Holstein-Friesian, no presentaron anomalías sexuales externas congénitas aparentes. El análisis citogenético que se practicó aproximadamente a los 15 días de edad de los terneros, demostró, en la ternera 5, la presencia de quimerismo hematopoyético con dos líneas celulares; de las 44 metafases observadas, 21 (47.72%) mostraron un complemento cromosómico 60,XX y 23 (52.27%) fueron 60,XY. De la muestra del cogemelo, animal seis, sólo se pudieron analizar tres metafases, siendo su complemento cromosómico 60,XY. No fue posible realizar el estudio anatomopatológico de estos terneros, debido a que el propietario del hato los vendió muy pronto.

Se estudiaron dos animales de aproximadamente dos años de edad (números siete y ocho), productos de un parto de triates en la raza Pardo Suizo Americano. De acuerdo con el veterinario asesor del estable, el tercer animal era un macho que salió del hato para ser sacrificado. El animal ocho presentó a la palpación transrectal un tracto reproductor femenino y de acuerdo con su récord había presentado celos regulares, en los cuales recibió servicio por monta natural o inseminación artificial (IA), sin lograr procrear. En el estudio citogenético se observó un complemento cromosómico 60,XX en 100 metafases analizadas. Después del sacrificio, la vaquilla mostró un tracto reproductor con conductos aparentemente normales, gónadas a primera vista funcionales con folículos en desarrollo y un cuerpo lúteo en la gónada derecha. En los cortes histológicos de la gónada derecha se observaron escasos folículos primordiales y folículos primarios, además de un cuerpo lúteo, un cuerpo albo y quistes foliculares. En la gónada izquierda se contemplaron folículos primordiales, folículos primarios, células de la granulosa y células tecales, además de un cuerpo albo y otro lúteo.



**Figura 4.** Vista lateral del pene hipoplásico del freemartin animal tres: MB = músculo bulboesponjoso; MR = músculos retractores del pene; P = prepucio.



**Figura 5.** Microfotografía del corte histológico de la gónada derecha del freemartin animal tres. Se observa hipoplasia de túbulos seminíferos, además de células de Sertoli y células de Leydig. H & E. X 100.

El animal siete representó un intersexo con apariencia externa típica de un freemartin; mostraba una vulva con un clítoris hipertrófico y una borla de pelos. Sin embargo, reveló un cariotipo 60,XY en 100 células observadas. El tracto reproductor de este individuo no pudo obtenerse completo en la sala de matanza, pero sí sus gónadas, en las cuales macroscópicamente se contempló un aspecto testicular con un aparente epidídimo y se observaron pesos de 6.7 g para la gónada derecha y de 5.0 g para la izquierda. En secciones histológicas la gónada derecha presentó túbulos seminíferos hipoplásicos carentes de células germinales y algunos con calcificación distrófica intraluminal. Sin embargo, en la gónada izquierda se evidenciaron algunos túbulos seminíferos bien delineados, células germinales con apariencia de espermatogonias y túbulos seminíferos obliterados. Los estudios histológicos de ambos epidídimos demostraron ausencia de células germinales, lo que aparentemente demuestra el arresto de maduración

de células germinales en la gónada izquierda. Además fueron identificadas células somáticas masculinas en ambas gónadas.

El animal nueve constituyó una vaquilla Holstein-Friesian, nacida de parto gemelar con un macho, aunque este último no estuvo disponible para el estudio. De acuerdo con el médico veterinario encargado del hato, la vaquilla nunca presentó celos; además, a la palpación transrectal presentaba una vagina cranealmente ciega y ausencia de cérvix. El estudio citogenético corroboró el diagnóstico clínico de síndrome de freemartin mediante la presencia de un cariotipo 60,XX/60,XY. De 44 metafases observadas, 6 (13.63%) fueron XX y 38 (86.36%) XY.

El animal diez, una vaca adulta raza Holstein-Friesian, nació de parto dicigótico con un macho que no estuvo disponible para el estudio. La vaca tenía siete años de edad. De acuerdo con el propietario del hato y con el registro reproductivo del animal, esta vaca había parido tres terneros machos, dos mediante monta natural y uno por inseminación artificial (IA), su último parto se registró a la edad de cinco años. Además esta vaca había tenido una buena producción láctea. En el estudio citogenético se encontró un complemento cromosómico 60,XX/60,XY. De 100 células analizadas, 99% mostraron un complemento cromosómico 60,XX y 1% complemento aparentemente 60,XY.

## Discusión

La variación en el grado de masculinización en el freemartinismo es particularmente importante en relación con el diagnóstico, pues una proporción de freemartin puede poseer tracto reproductivo muy similar a los de las vaquillas normales y, en éstos, la exploración clínica no sería un método preciso de detección.<sup>1-6,8</sup> Además, económicamente es importante un diagnóstico acertado que se realice tempranamente en las becerras nacidas en partos múltiples heterosexuales, tal como el análisis citogenético, para determinar el futuro reproductivo de la hembra.

Los genitales externos de las freemartin son femeninos en apariencia, pero los genitales internos comúnmente muestran masculinización. La vulva generalmente es más pequeña que la de las vaquillas normales y un mechón de pelos puede surgir de la comisura vulvar inferior. El clítoris es largo y puede protuir. Los pezones son rudimentarios. El grado de afección de los genitales internos es muy variado, es característica la hipoplasia gonadal, represión de los derivados de los conductos de Müller (*v. gr.*, útero y vagina) y desarrollo de los derivados de Wolff (*v. gr.*, epidídimo, vesículas seminales). La vagina es más corta que en las vaquillas normales y ciega cranealmente, ya que desde el aspecto embriológico tiene un doble origen, el tercio anterior deriva del conducto uterino y los dos tercios posteriores del seno urogenital.

El cérvix puede estar ausente. El desarrollo del útero puede variar grandemente de ausencia total a una longitud normal de los cuernos uterinos, aunque éstos usualmente están representados sólo por una estrecha banda de tejido. Los vasos deferentes y las vesículas seminales pueden estar presentes.<sup>6,11</sup>

De los freemartin, en los casos extremos de masculinización las gónadas pueden formar tejido testicular, aunque la espermatogénesis no es aparente.<sup>8</sup> Tales fueron los animales tres y siete que presentaron conductos con semejanza epididimal y aparentes conductos deferentes. Por otro lado, en el grado menor de masculinización pueden desarrollar ambos tejidos, testicular y ovárico, en las gónadas. El útero y los cuernos uterinos pueden estar presentes aunque mal desarrollados mientras la vulva y la vagina pueden ser normales.<sup>6</sup>

Se postula que en los freemartin la masculinización de los conductos internos y externos muy probablemente depende por completo de la cantidad de tejido testicular activo, formado durante el proceso de reversión sexual.<sup>26</sup>

En apariencia cuando el grado de masculinización del freemartin es muy extenso, el desarrollo de tejido testicular produce cantidades suficientes de hormona masculina para causar comportamiento sexual masculino y desarrollo de algunas de las características sexuales secundarias, ya que la producción de testosterona por las células de Leydig puede continuar en el testículo no descendido, tal pudo ser el caso del animal intersexo número 3 que desarrolló conformación física masculina y además mostró libido de macho que se utilizó para detectar hembras en celo.

En virtud de que el freemartin originalmente constituye una hembra genética con cariotipo 60,XX, la presencia de células de macho (XY) en circulación, es característica diagnóstica. Sin embargo, en este estudio el animal 7, con fenotipo externo de un típico freemartin y procedente de un parto múltiple heterosexual de triates, se observó un porcentaje de células XY muy desviado (100%). El individuo compañero disponible de éste fue una vaquilla estéril con cariotipo 60,XX en 100 metafases analizadas y tracto reproductor femenino con un ovario funcional. Van Haeringen y Nieuwenhuizen<sup>20</sup> descubrieron un caso similar en una ternera Holstein Freisan de cuatro semanas de edad, en la cual sólo se encontraron células con complemento cromosómico 60,XX en 212 metafases analizadas. Lamentablemente no se dispuso del tercer animal para completar el estudio del fenómeno ocurrido, pero de acuerdo con el médico veterinario responsable del establo, aquél fue un macho.

El caso del freemartin siete puede ser comparado con un informe similar. Hare<sup>27</sup> notificó un freemartin con testículos, conductos deferentes, vesículas seminales, un pene subdesarrollado y sin evidentes conductos de Müller ni vagina, con cariotipo 60,XY en 60 linfocitos

analizados y 60,XX/61,XX+c en fibroblastos. Respecto de la presencia de túbulos seminíferos con aparentes espermatogonias y células de Sertoli en la gónada izquierda, Wilkes *et al.*<sup>28</sup> informaron un caso de freemartinismo en una oveja con estos hallazgos gonadales, más calcificación distrófica similar a la de la gónada derecha del freemartin siete.

En este estudio se diagnosticó una vaca con quimerismo hematopoyético con 99% células XX y 1% células XY, madre de tres terneros. Existen muy pocas descripciones de vacas fértiles cogemelas con un macho y con quimerismo de los cromosomas sexuales.<sup>19,29</sup>

Es posible que la anastomosis vascular y el consecuente paso de células sanguíneas, entre los gemelos heterosexuales bovinos, conlleve a un quimerismo hematopoyético, más no resulte invariablemente en la esterilidad de la ternera, ya que la futura gónada femenina puede ser sensible al efecto de virilización sólo durante un periodo relativamente corto en la gestación, y en algunas ocasiones la anastomosis de las membranas fetales pudiera ocurrir después de la migración de las células germinales y quizá después de un periodo crítico de diferenciación del ovario fetal.<sup>19</sup>

Otro fenómeno interesante descrito es aquel de terneras nacidas cogemelas con un macho, pero con complemento cromosómico 60,XX, que, sin embargo, desarrollan el síndrome freemartin, de las cuales se pudiera interpretar que con anastomosis vascular la mezcla de células XX/XY no siempre se establece. Posiblemente exista una membrana que impida la llegada de células de intercambio, pero que sea permeable a otros agentes capaces de inducir la condición freemartin.<sup>30</sup>

Ahora bien, quizá la actividad masculinizadora de un macho cogemelo, se limite a las gónadas del freemartin, y esto último sería en turno, responsable de la regresión de los conductos de Müller propios, lo cual se ha fundamentado en algunos estudios como el de Vigier *et al.*,<sup>31</sup> donde el tracto reproductivo castrado, de ratas de 14.5 días de edad fetal, expuesto a tejido gonadal indiferenciado de freemartin de 62 días de edad gestación (bioensayo de actividad mülleriana), causó incompleta regresión mülleriana. El hallazgo de que el desarrollo de la función antimülleriana puede preceder a la formación de los tubos seminíferos, no es enteramente inesperado, pues Tran<sup>9</sup> ya había notificado algo de actividad antimülleriana en gónadas indiferenciadas de fetos porcinos 38,XY de 27 días de edad.

La fase crítica para la adquisición de la actividad antimülleriana por la gónada freemartin probablemente esté entre los 45 y 52 días, ya que la interrupción de la anastomosis vascular placentaria entre gemelos heterosexuales antes de los 45 días de gestación, previene la regresión de los conductos de Müller y la atrofia ovárica en la hembra, pero esto no confirma que la misma sustancia esté involucrada en ambos efectos.<sup>31,32</sup>

De esta manera, la aparición de la actividad antimülleriana en el tiempo de la formación de los túbulos seminíferos en la gónada freemartin, podría concebirse que contribuye a la regresión terminal de los conductos de Müller en el freemartin pero no para su iniciación en el día 52. La misma restricción se aplica para la biosíntesis del andrógeno. Además, Vigier *et al.*<sup>33</sup> observaron en freemartin de 90 días, una correlación positiva entre la presencia de túbulos seminíferos y la actividad antimülleriana. Las gónadas que principalmente revelaron tejido fibroso y rete testis, no inhibieron los conductos müllerianos de rata.

Como mostraron Jost *et al.*<sup>34</sup> la desfeminización del tracto genital del freemartin ocurre en dos estadios separados. El primer estadio de los 50 a 90 días representa esencialmente una inhibición marcada por el arresto del ovario en crecimiento y la regresión de los conductos de Müller. La masculinización de las gónadas y el tracto genital (desarrollo de túbulos seminíferos y estimulación de los derivados de Wolff) ocurre posteriormente, después de 90 días, y sólo en la mitad de los freemartin estudiados.

## Agradecimientos

Agradecemos a Jorge Galindo García, profesor investigador del Departamento de Salud Pública del Centro Universitario de Ciencias Biológicas y Agropecuarias de la Universidad de Guadalajara, y a Felipe de Jesús de la Cerda Camacho, jefe del área de servicio de Anatomopatología del Hospital Civil de Guadalajara, sus valiosas aportaciones en las discusiones de los hallazgos anatomopatológicos del presente estudio.

## Referencias

- Marcum JB. The freemartin syndrome. *Anim Breed Abstr* 1974;42:227-242.
- Long SE. Development and diagnosis of freemartinism in cattle. *In Pract* 1990;12:208-210.
- Gustavsson I. Chromosome aberrations and their influence on the reproductive performance of the domestic animals. *Z Tierzüchtg Züchtgsbiol* 1979;97:176-195.
- Halnan CRE. Chromosomes of cattle: present clinical status and promise. *Vet Rec* 1975;96:148-151.
- Harvey MJA. Veterinary cytogenetics. *Vet Rec* 1976;98:479-481.
- Wilkes PR, Wijeratne WVS, Munro IB. A study of the cytogenetics and reproductive anatomy of freemartin heifers. 4th European Colloquium of Cytogenetics of Domestic Animals; 1980 June 10-13; Uppsala, Sweden. Uppsala, Sweden: Department of Animal Breeding and Genetics, Faculty of Veterinary Medicine, Swedish University of Agricultural Sciences, 1980:104-117.
- Edwards JF, Gallagher DS, Prakash B. Urethral atresia with uroperitoneum in a newborn bovine freemartin. *Vet Pathol* 1994;31:117-119.
- Bishop MWH. Genetically determined abnormalities of the reproductive system. *J Reprod Fertil (Suppl)* 1972;15:51-78.
- Tran D. Anti-Müllerian hormone is a functional marker of foetal Sertoli cells. *Nature* 1977;269:411-412.
- Sysa PS, Slawomirski J, Remiszewski J. Chromosomal analysis of heifers with anomalies of the reproductive system. 4th European Colloquium of Cytogenetics of Domestic Animals; 1980 June 10-13; Uppsala, Sweden. Uppsala, Sweden: Department of Animal Breeding and Genetics, Faculty of Veterinary Medicine, Swedish University of Agricultural Sciences, 1980:63-67.
- Kästli F, Hall JG. Cattle twins and freemartin diagnosis. *Vet Rec* 1978;102:80-83.
- Britt JH. Prospects for controlling reproductive processes in cattle, sheep, and swine from recent findings in reproduction. *Dairy Sci* 1979;62:651-665.
- Van Haeringen H. An unusual set of quadruplets. 6th European Colloquium of Cytogenetics of Domestic Animals; 1984 July 16-20; Zürich, Switzerland. Zürich, Switzerland: Institute of Animal Production, Animal Breeding Section, Federal Institute of Technology, 1984:250-252.
- Lojda L, Poláček J. Age-dependent changes in the 60,XX:60,XY cell ratio in chimaeric cattle. 6th European Colloquium of Cytogenetics of Domestic Animals; 1984 July 16-20; Zürich, Switzerland. Zürich, Switzerland: Institute of Animal Production, Animal Breeding Section, Federal Institute of Technology, 1984:295-302.
- McFeely RA, Hare WCD, Biggers JD. Chromosome studies in 14 cases of intersex in domestic mammals. *Cytogenetics* 1967;6:242-253.
- Potter WL, Blackshaw AW. Sex chromosome constitution in male and female cattle in relation to reproductive function. 4th European Colloquium of Cytogenetics of Domestic Animals; 1980 June 10-13; Uppsala, Sweden. Uppsala, Sweden: Department of Animal Breeding and Genetics, Faculty of Veterinary Medicine, Swedish University of Agricultural Sciences, 1980:69-77.
- David JSE. The incidence of freemartins in heifer calves purchased from markets. *Vet Rec* 1976;22:417-422.
- Farin PW, Estill CT. Infertility due to abnormalities of the ovaries in cattle. *Vet Clin North Am Food Anim Pract* 1993;9:291-308.
- Smith GS, Van Camp SD, Basrur PK. A fertile female co-twin to a male calf. *Can Vet J* 1977;18:287-289.
- Van Haeringen H, Van de Nieuwenhuizen J. Twins and freemartins in cattle. 4th European Colloquium of Cytogenetics of Domestic Animals; 1980 June 10-13; Uppsala, Sweden. Uppsala, Sweden: Department of Animal Breeding and Genetics, Faculty of Veterinary Medicine, Swedish University of Agricultural Sciences, 1980:100-102.
- Moorhead PS, Nowell PC, Mellman J, Battips DM, Hungerford DA. Chromosome preparations of leucocytes culture from peripheral blood. *Exp Cell Res* 1960;20:613-616.
- Crossley R, Clarke G. The application of tissue-culture techniques to the chromosomal analysis of *Bos taurus*. *Genet Res Camb* 1961;3:167-168.
- Smith AL, Weathersbee PS, Lodge JR. Whole blood leukocyte culture technique for mammalian cytogenetic analysis. *Lab Anim Sci* 1976;26:936-938.
- Spooner RL. Modern diagnostic methods in practice: diagnosing wrong parentage, freemartins, translocations and mannosidosis. *Br Vet J* 1981;137:2-7.
- Ford CE, Pollock DL, Gustavsson I. Proceedings of the First International Conference for the Standardization of Banded Karyotypes of Domestic Animals; 1976 August

- 2-6; Reading, England. Reading, England: University of Reading Hereditas, 1980;92:145-162.
26. Haseltine FP, Ohno S. Mechanisms of gonadal differentiation. *Science* 1981;211:1 272-1 277.
  27. Hare WCD. Congenital retroflexion of the penis and inguinal cryptorchidism in a presuntive bovine twin with a 60,XY/60,XX/61,XX+cen. *Can J Comp Med* 1976;40:429-433.
  28. Wilkes PR, Munro IB, Wijeratne WVS. Studies on a sheep freemartin. *Vet Rec* 1978;102:140-142.
  29. Eldridge FE, Blazak WF. Chromosomal analysis of fertile female heterosexual twins in cattle. *Dairy Sci* 1977;60:458-463.
  30. Greene WA, Dunn HO, Foote RH. Sex-chromosome ratios in cattle and their relationship to reproductive development in freemartins. *Cytogenet Cell Genet* 1977;18:97-105.
  31. Vigier B, Picard J, Bézard J, Josso N. Anti-Müllerian hormone: a local or long-distance morphogenetic factor? *Hum Genet* 1981;58:85-90.
  32. Vigier B, Tran D, Buisson F, Heyman Y, Josso N. Use of monoclonal antibody techniques to study the ontogeny of bovine anti-Müllerian hormone. *J Reprod Fertil* 1983;69:207-214.
  33. Vigier B, Tran D, Legeai L, Bézard J, Josso N. Origin of anti-Müllerian hormone in bovine freemartin fetus. *J Reprod Fertil* 1984;70:473-479.
  34. Jost A, Vigier B, Prépın J. Freemartins in cattle: the first steps of sexual organogenesis. *J Reprod Fertil* 1972;29:349-379.