

Veterinaria México

Volumen 34
Volume

Número 2
Number

Abril-Junio 2003
April-June

Artículo:

Diagnóstico ultrasonográfico de muerte embrionaria y fetal en perras

Derechos reservados, Copyright © 2003:
Facultad de Medicina Veterinaria y Zootecnia, UNAM

Otras secciones de
este sitio:

- 👉 Índice de este número
- 👉 Más revistas
- 👉 Búsqueda

*Others sections in
this web site:*

- 👉 *Contents of this number*
- 👉 *More journals*
- 👉 *Search*



Medigraphic.com

Diagnóstico ultrasonográfico de muerte embrionaria y fetal en perras

Ultrasonographic diagnosis of embryonic and fetal death in bitches

Robert de Jesús Cruz**
Manuel Salvador Alvarado*
Jorge Enrique Sandoval*

Abstract

Twenty-one pregnant bitches (n = 21, Group 1) with abnormal clinical signs and/or a prior history of possible fetal and embryo death were selected. Six bitches were evaluated at 25–30 days after mating (embryonic phase). Eight bitches were evaluated at 35–45 days after mating (fetal phase). Seven more bitches were evaluated at more than 45 days after mating (fetal phase). The control group (n = 34, Group 2) included thirty-four pregnant bitches in good general condition. Twelve were evaluated at 30–35 days of pregnancy (embryonic phase) and the remaining 22 at 40 days or more of pregnancy (fetal phase). There was evidence of sonographic signs indicating embryo death and resorption in six bitches (25–30 days) in Group 1. The fetuses of six bitches (35–45 days) showed poorly defined anatomy, and two more bitches had distorted and irregular gestational sacs containing an amorphous echogenic structure. The fetuses of seven bitches (> 45 days) presented normal anatomy with no evidence of heart beats or fetal movement. Fetuses in Group 2 showed normal anatomy as well as cardiac activity and fetal movement. The embryos showed cardiac activity and movement. It is concluded that ultrasonography is a useful imaging tool to detect embryonic and fetal death in bitches.

Key words: ULTRASONOGRAPHY, FETAL-DEATH, EMBRYO-RESORPTION, BITCHES.

Resumen

Se seleccionaron 21 perras gestantes con signos clínicos e historia de probable muerte fetal o embrionaria (n=21, Grupo 1). Seis perras, ocho perras y siete perras más fueron evaluadas a los 25–30 días (fase embrionaria), 35–45 días (fase fetal) y 45 días o más (fase fetal) después del apareamiento, respectivamente. Treinta y cuatro perras gestantes clínicamente normales fueron seleccionadas como grupo testigo (n= 37, Grupo 2). Doce se evaluaron a los 30–35 días de gestación (fase embrionaria) y las restantes 22 a los 40 días o más de gestación (fase fetal). Se registraron hallazgos sonográficos de reabsorción y muerte embrionaria en las seis perras (25–30 días) del Grupo 1. En los fetos de seis de las ocho perras (35–45 días) se observó anatomía mal definida y en las otras dos pacientes más se observó distorsión del saco gestacional con paredes

Recibido el 12 de abril del 2002 y aceptado el 17 de septiembre de 2002.

* Departamento Médico Quirúrgico, Facultad de Ciencias Veterinarias, Universidad del Zulia, Policlínica Veterinaria Universitaria, Av. 25 (Grano de Oro), Maracaibo, Estado Zulia, Apartado Postal 4005, Venezuela.

° Actualmente: Residente/Estudiante graduado del programa combinado de maestría/residencia en Radiología Veterinaria

Department of Environmental and Radiological Health Sciences

College of Veterinary Medicine and Biomedical Sciences, CSU

Dirección: Colorado State University, Veterinary Teaching Hospital

300 West Drake Road, Fort Collins, Colorado 80523, USA

(970) 491-1293

Correo electrónico: yelibert@colostate.edu, rcruz@luz.ve

irregulares; con una estructura ecogénica sin forma definida. Los fetos de siete perras (45 días o más) presentaron evidencia de anatomía normal, pero sin actividad cardíaca ni motora. En todos los fetos del Grupo 2 se determinó actividad cardíaca y motora, así como una anatomía normal y en los embriones se evidenció actividad cardíaca y motora. Se concluye que la ultrasonografía es de gran utilidad para determinar viabilidad fetal y para diagnosticar muerte embrionaria y fetal en perras.

Palabras clave: ULTRASONOGRAFÍA, MUERTE-FETAL, REABSORCIÓN – EMBRIONARIA, PERRAS.

Introduction

A complete evaluation of the gestation in the bitch includes its diagnosis, litter size estimation, and determination of embryo and fetal viability.¹⁻⁷ Real time B – mode ultrasonography is a non-ionizing, non-invasive and safe diagnostic imaging tool that allows the diagnosis of gestation and direct visualization of cardiac activity and fetal motion to assess fetal viability.^{1,8} The cardiac activity can be seen at 24–25 days and the motor activity at 28 days after mating.^{6,9,10} Likewise, ultrasonography allows a detailed and adequate visualization of the canine¹⁰ and feline¹¹ fetal anatomy, which most of the time can be altered by fetal death.

Poffenbarger y Feeney¹² have reported a case of compromised fetal viability in a pregnant bitch, whose fetuses have fetal motion and diminished fetal cardiac rate.

Konde¹³ has reported poorly defined fetal anatomy with amorphous echodensity, distortion of the gestational sac, and presence of hyperechoic material within the uterus as ultrasonographic signs of fetal death. Gas within the stomach of the fetus observed on ultrasound has been also reported as a sign of fetal death.¹⁴

The physical principles related to the image formation of real time B–mode ultrasound and the terminology used for the interpretation of the images produced by ultrasound waves, have been already reported by other researchers.^{12,15}

The purpose of this study was to describe the ultrasonographic signs of fetal and embryo death in bitches contributing in this way with the validation of the potential use of this technique to establish an accurate diagnosis.

Material and methods

The present study was performed at the Veterinary Policlinic (Unit of Clinical Research) of the College of Veterinary Sciences, University of Zulia, Maracaibo, Venezuela. Twenty-one pregnant bitches with clinical signs and history of probable fetal or embryo

Introducción

Una evaluación completa de la gestación en la hembra canina involucra su diagnóstico, estimación del tamaño de la camada y determinación de la viabilidad embrionaria y fetal.¹⁻⁷ La ultrasonografía modo-B en tiempo real es una técnica de diagnóstico por imágenes no invasiva, no ionizante, segura, la cual permite el diagnóstico de gestación y la observación directa de actividad cardíaca y movimientos fetales para evaluar la viabilidad fetal.^{1,8} La actividad cardíaca puede ser observada aproximadamente a los 24-25 días, y la actividad motora a los 28 días después de la monta.^{6,9,10} De igual forma, la ultrasonografía permite una adecuada y detallada visualización de la anatomía fetal en la perra¹⁰ y en la gata,¹¹ la cual, en muchos casos, se ve afectada debido a muerte fetal.

Poffenbarger y Feeney¹² mencionan en su estudio un caso de viabilidad fetal comprometida en una perra gestante en la que se determinó falta de movimientos fetales y disminución de la frecuencia cardíaca fetal.

Konde¹³ ha logrado algunos hallazgos como signos ultrasonográficos de muerte fetal, tales como la observación de una anatomía fetal mal definida con ecodensidad amorfa, así como distorsión del saco gestacional y presencia de un material hiperecogénico dentro del útero. Como signo de muerte fetal también se ha mencionado la visualización ultrasonográfica de gas dentro del estómago del feto.¹⁴

Lo relacionado con los principios físicos que rigen la formación de la imagen ultrasonográfica modo B en tiempo real, al igual que la terminología empleada para interpretar las imágenes producidas por ondas de ultrasonido, ya han sido registradas por otros investigadores.^{12,15}

El objetivo del presente estudio fue describir los signos ultrasonográficos de muerte embrionaria y fetal en perras, y contribuir así con la valoración del potencial uso de esta técnica para establecer un diagnóstico acertado.

Material y métodos

El presente estudio fue realizado en la Policlínica Veterinaria Universitaria (Unidad de Investigaciones Clínicas) de la Facultad de Ciencias Veterinarias, Universidad del Zulia,

death were selected prospectively in a period of three years (1997–2000) (n= 21, Group 1). Six bitches were evaluated at 25–30 days after mating (embryo phase), eight bitches were evaluated at 35–45 days after mating (fetal phase), and seven more bitches were evaluated at 45 or more days after mating (fetal phase). Thirty-four clinically normal bitches were selected for the diagnosis of pregnancy and fetal or embryo viability determination (n= 34, Control group). Twelve bitches were evaluated at 30–35 days after mating (embryo phase) and the remaining 22 bitches were evaluated at 40 or more days after mating (fetal phase). Fetal and embryo phase were defined according to the criteria presented by Latshaw.¹⁶ The gestational age was determined as the first day after mating.

In both groups, the ultrasonographic evaluation was performed with the bitch placed either in dorsal or lateral recumbency. The ventral abdomen was scanned by using a miniconvex dual frequency 5–7.5 megahertz (MHz) transducer.* The ventral abdomen was clipped and shaved and then acoustic coupling gel was applied prior the ultrasonographic scan with the transducer to facilitate the entrance of the ultrasound waves inside the abdominal cavity improving in this way the quality of the sonographic image. Sedation was not necessary to perform the ultrasonographic study. Two people helped with the restrain of the patient. The abdomen was scanned with the transducer starting on the area cranial to the pubic bone, and the urinary bladder was used as an anatomical landmark to localize the uterus.

Once the uterus was identified, distended with the gestational content, the presence or absence of fetal viability was determined based on the following criteria: cardiac activity, fetal motion, and defined fetal anatomy and gestational vesicle. The presence or absence of an embryo inside of the gestational vesicle, cardiac activity and motor activity of the embryo were used as criteria to determine embryo viability in patients of 25 – 35 days of gestation. The images were registered on thermal type paper.

Results

The completely distended uterine horns containing gestational vesicles with hypoechoic wall (trophoblastic reaction) was seen in six bitches of 25–30 days of gestation in Group 1. Gestational vesicles of different size without an embryo inside them were identified in two bitches from this group (Figure 1). In three other bitches, the embryo could not be seen within the gestational vesicle and the amniotic fluid was slightly hypoechoic or contained hyperechoic particles

Maracaibo, Venezuela. En un periodo de tres años (1997–2000) se seleccionaron veintiún hembras caninas gestantes que mostraron signos clínicos e historia de una probable muerte embrionaria o fetal (n = 21, Grupo 1). Seis perras fueron evaluadas a los 25–30 días de la monta (fase embrionaria), ocho perras fueron evaluadas a los 35–45 días después de la monta (fase fetal) y siete perras más fueron evaluadas a los 45 días o más después de la monta (fase fetal). Treinta y cuatro perras clínicamente normales fueron seleccionadas para diagnóstico de gestación y determinación de viabilidad embrionaria o fetal (n = 34, Grupo 2, Testigo). Doce de estas perras fueron evaluadas a los 30–35 días de gestación (fase embrionaria) y las restante 22 a los 40 días o más de gestación (fase fetal). Las fases embrionaria y fetal fueron definidas desde el día 1 al 35 de gestación y del día 36 o más de gestación, respectivamente. Esta definición se basó en el criterio presentado por Latshaw.¹⁶ La edad de gestación en cada paciente se consideró a partir del primer día del apareamiento.

En ambos grupos la evaluación ultrasonográfica se llevó a cabo colocando las perras en recumbencia dorsal o lateral. Todo el abdomen fue examinado usando un transductor miniconvexo de doble frecuencia, 5.0–7.5 megahertz (MHz).* Previo al rastreo ultrasonográfico con el transductor, se rasuró todo el abdomen y luego se aplicaron cantidades considerables de un gel de transmisión acústica con el objetivo de favorecer la entrada de las ondas de ultrasonido a la cavidad abdominal para mejorar así la calidad de la imagen sonográfica. En ninguno de los pacientes de ambos grupos evaluados fue necesario utilizar sedación para realizar el sonograma, sólo se necesitaron dos ayudantes para la sujeción de los animales. El abdomen fue examinado con el transductor abarcando el área ubicada por delante del pubis, usando la vejiga urinaria como punto de referencia anatómico para localizar el útero.

Una vez identificado el útero distendido con el contenido gestacional, se procedió a identificar presencia o ausencia de signos de viabilidad fetal con base en los siguientes criterios: Actividad cardiaca, movimientos fetales, visibilidad definida de la anatomía fetal y vesícula gestacional. La presencia o ausencia del embrión dentro de la vesícula amniótica, actividad cardiaca y motora del embrión en pacientes de 25–35 días de gestación fueron usadas como criterio para determinar viabilidad embrionaria. Las imágenes fueron registradas en papel de impresión térmica.

Resultados

En las seis hembras caninas de aproximadamente 25–30 días de gestación del Grupo 1 se observaron los

* Pie Medical Sistem scanner 100, Netherland.

product of embryo disintegration (Figure 2). A gestational vesicle containing a hypoechoic embryo without cardiac activity was seen in a bitch examined at 30 days of gestation (embryo phase) (Figure 3). In

cuernos uterinos completamente distendidos, con las vesículas gestacionales de paredes hipoeoicas (reacción trofoblástica). En dos perras de este grupo se observaron varias vesículas de diferente tamaño, den-

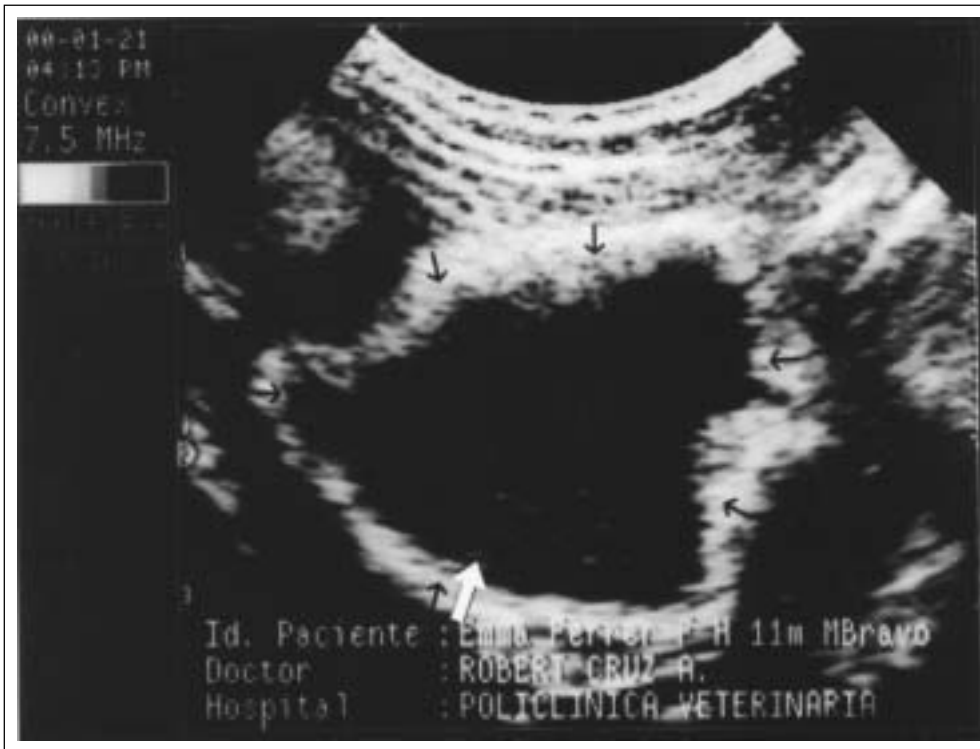

Figura 1. Imagen ultrasonográfica de una perra preñada con reabsorción embrionaria. Se puede observar una estructura anecoica redondeada y de forma irregular (vesícula amniótica) (flechas pequeñas) que contienen en su interior un embrión (flecha blanca) mal definido. Ultrasonographic image of a pregnant bitch with embryo resorption. A round anechoic structure, with an irregular shape (amniotic vesicle) (small arrows) can be seen. This structure contains a poorly-defined embryo (with the arrow).

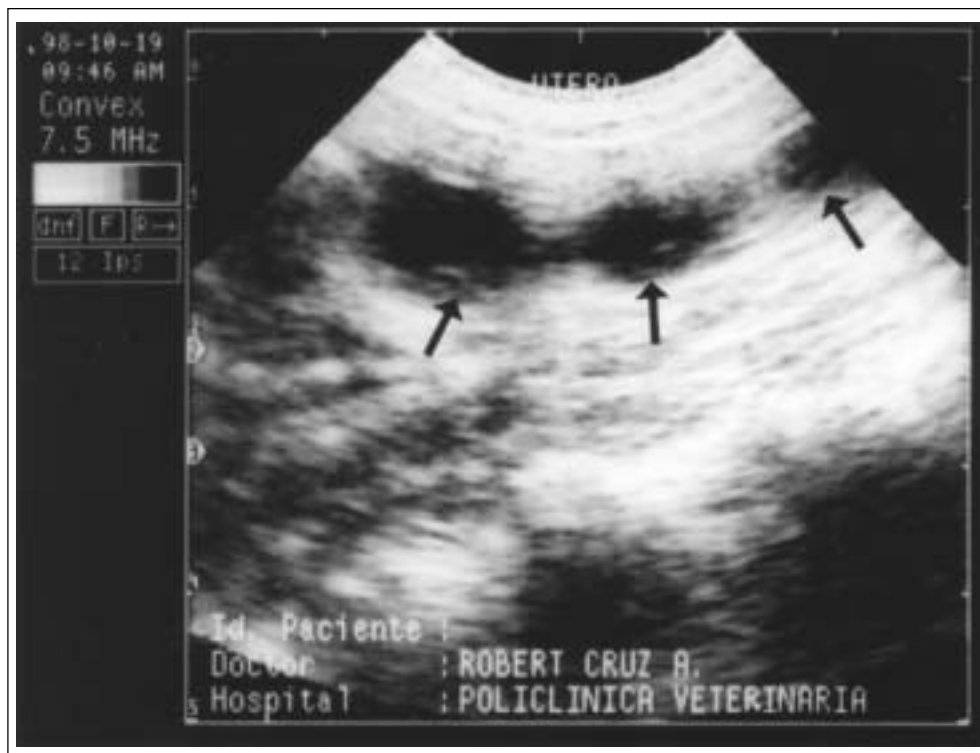

Figura 2. Imagen ultrasonográfica de una perra preñada, donde se pueden observar tres vesículas amnióticas (flechas) (áreas anecoicas redondeadas) de diferente tamaño y sin embrión en su interior (reabsorción embrionaria). Ultrasonographic image of a pregnant bitch that has three amniotic vesicles (arrows) (round anechoic areas) of different size and no embryo inside them (embryo resorption).

this same bitch, two more embryos were seen having cardiac and motor activity. Live fetuses with cardiac and motor activity were detected in this bitch when the ultrasonographic examination was performed one week after the first examination (37 days of gestation, fetal phase). The site of embryo death detected previously was also seen (Figure 4). In this case it seems that the process of embryo death did not affect the adjacent embryos.

The previously described ultrasonographic findings were consistent with embryo death and reabsorption.

In six bitches from Group 1 evaluated at 35–45 days after mating, poorly defined fetal anatomy, disorganized hyperechoic skeletal structures with shadowing artifact, and absence of cardiac activity was observed (Figure 5). In two more patients, a distorted irregular and undulating shaped gestational sac with hyperechoic wall containing anechoic amniotic fluid and an amorphous structure with increased echogenicity was observed (Figure 6).

On the other hand, fetuses with normal organogenesis without cardiac activity were seen in seven bitches from Group 1 evaluated at 45 days or more of gestation. In these fetuses, the cardiac chambers were seen as evidence of a focal rounded hypoechoic area within the fetal thorax. This finding was consistent with the definitive ultrasonographic diagnosis of fetal death (Figure 7). Several fetuses containing an anechoic area (fluid filled) with irregular distribution

tro de las cuales no se localizaron embriones (Figura 1). En otras tres perras, el embrión no se pudo evidenciar dentro de la vesícula gestacional, la apariencia ultrasonográfica del líquido amniótico era ligeramente hipoecoico o contenían partículas hipoecoicas dentro de la vesícula amniótica con restos de la desintegración del embrión (Figura 2). En una de estas pacientes evaluada a los 30 días de gestación (fase embrionaria) se identificó una vesícula gestacional con el embrión hipoecoico de apariencia normal, pero sin actividad cardíaca (Figura 3). En esta misma perra también se observaron dos embriones con actividad cardíaca y motora. Al realizar la evaluación ultrasonográfica de este mismo paciente una semana después (37 días de gestación, fase fetal) de la primera evaluación, se identificó nuevamente actividad cardíaca y motora en los fetos vivos; y también se observó el sitio de muerte embrionaria previamente detectado (Figura 4). En este caso, al parecer, el proceso de muerte embrionaria no afectó los embriones adyacentes.

Los hallazgos ultrasonográficos descritos anteriormente son consistentes con reabsorción y mortalidad embrionaria.

En seis perras del Grupo 1, evaluadas entre 35-45 días después del apareamiento, se observó una anatomía fetal mal definida, las estructuras óseas hiperecoicas completamente desorganizadas produciendo sombras acústicas, así como ausencia de actividad cardíaca (Figura 5). En dos pacientes más se notó distorsión

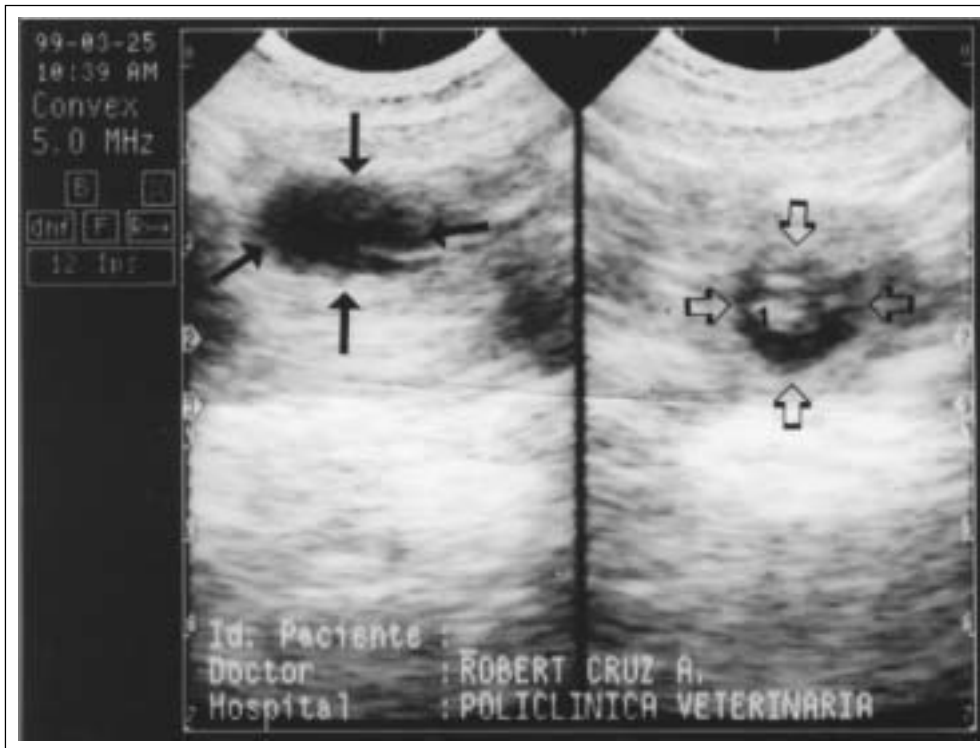


Figura 3. Imagen ultrasonográfica de una perra preñada con reabsorción embrionaria. Se observa una vesícula amniótica sin embrión (flechas pequeñas) y otra vesícula amniótica (flechas huecas) con un embrión en su interior (1) sin forma definida y sin actividad cardíaca a la evaluación ultrasonográfica en tiempo real.

Ultrasonographic image of a bitch presenting embryo resorption. An amniotic vesicle without embryo can be observed (small arrows) and another amniotic vesicle (hollow arrows) containing an embryo (1) with no defined shape and without cardiac activity observed on the real time ultrasonographic evaluation.

inside the fetal abdomen were seen in a patient of this group. After surgery, the presence of purulent material was confirmed to be present in the fetal abdomen (Figure 8).

del saco gestacional con paredes hiperecoicas de forma irregular y ondulada con líquido amniótico anecoico y con una estructura sin forma definida de incrementada ecogenicidad (Figura 6).

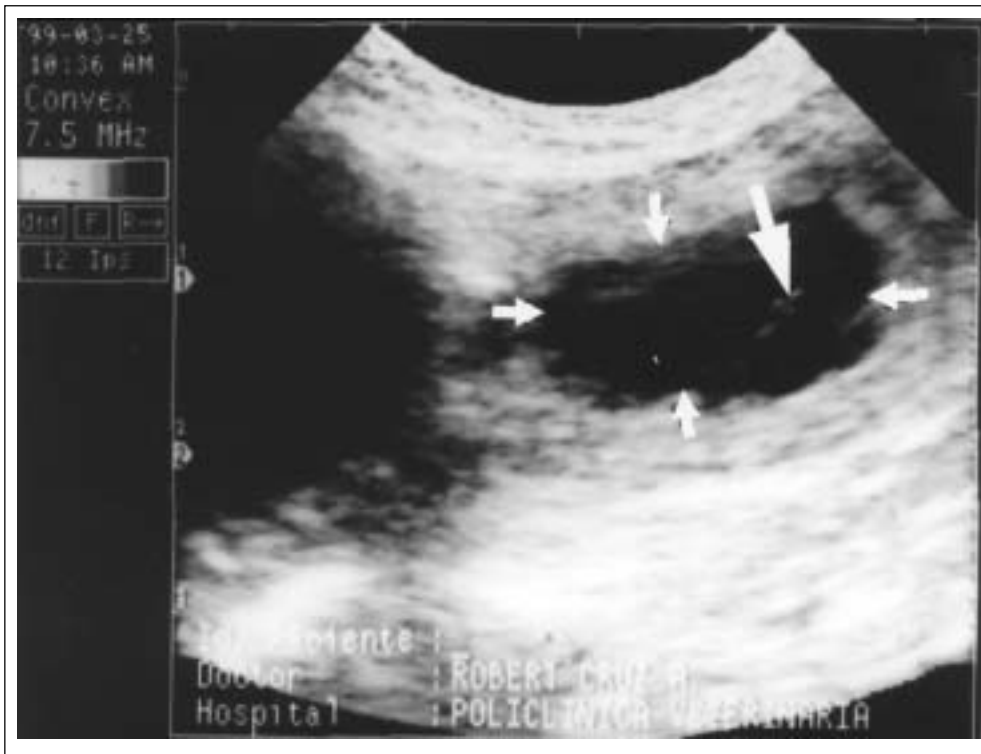

Figura 4. Imagen ultrasonográfica en una perra preñada con reabsorción embrionaria. Se puede observar vesícula amniótica (flechas blancas pequeñas) con estructuras hipoeoicas en su interior (flecha blanca grande) producto de la desintegración del embrión.
 Ultrasonographic image of a bitch presenting embryo resorption. An amniotic vesicle can be seen (small white arrows) containing hypoechoic structures inside (large white arrow), a product of embryo disintegration.

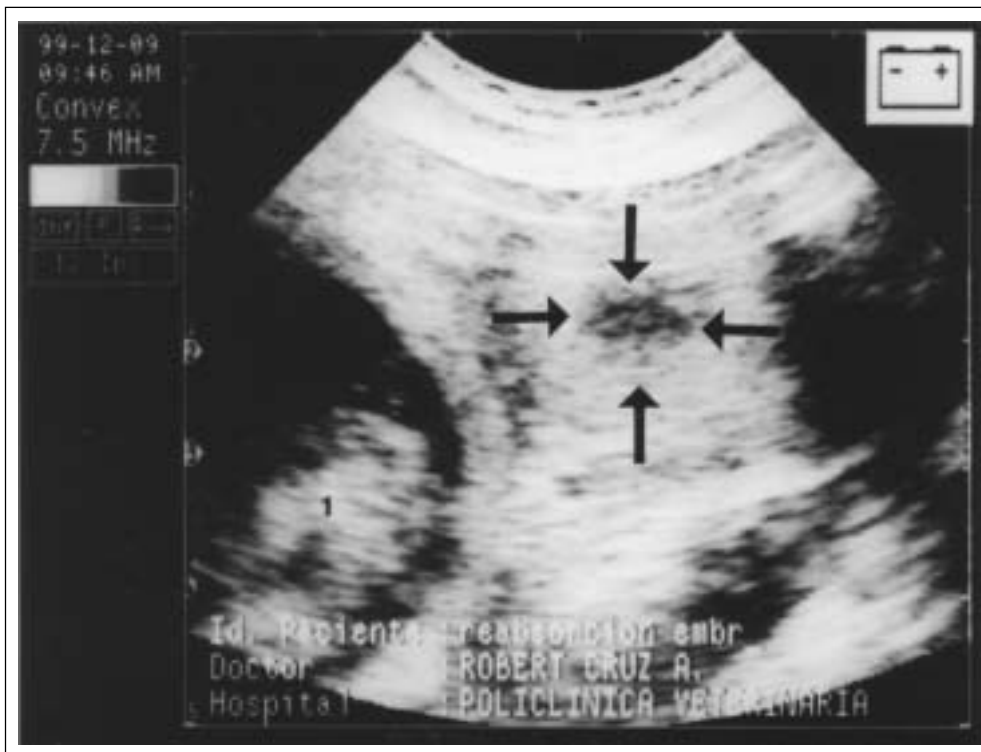

Figura 5. Imagen ultrasonográfica de una perra preñada con reabsorción embrionaria. Se observa una vesícula amniótica sin embrión en su interior (flechas) y parte de un feto normal (1) dentro de otra vesícula amniótica.
 Ultrasonographic image of a bitch presenting embryo resorption. An amniotic vesicle without embryo (arrows) and part of a normal fetus (1) contained within another amniotic vesicle can be observed.

All fetuses of 22 bitches in Group 2 (Control) examined at 40 days or more of gestation (fetal phase) had heart beats and motor activity and normal organogenesis and good differentiation among organs as

Por otro lado, en siete perras de aproximadamente 45 días o más de gestación del Grupo 1 se visualizaron varios fetos con organogénesis normal, y dentro del tórax se observó la imagen sonográfica de las cámaras cardiacas

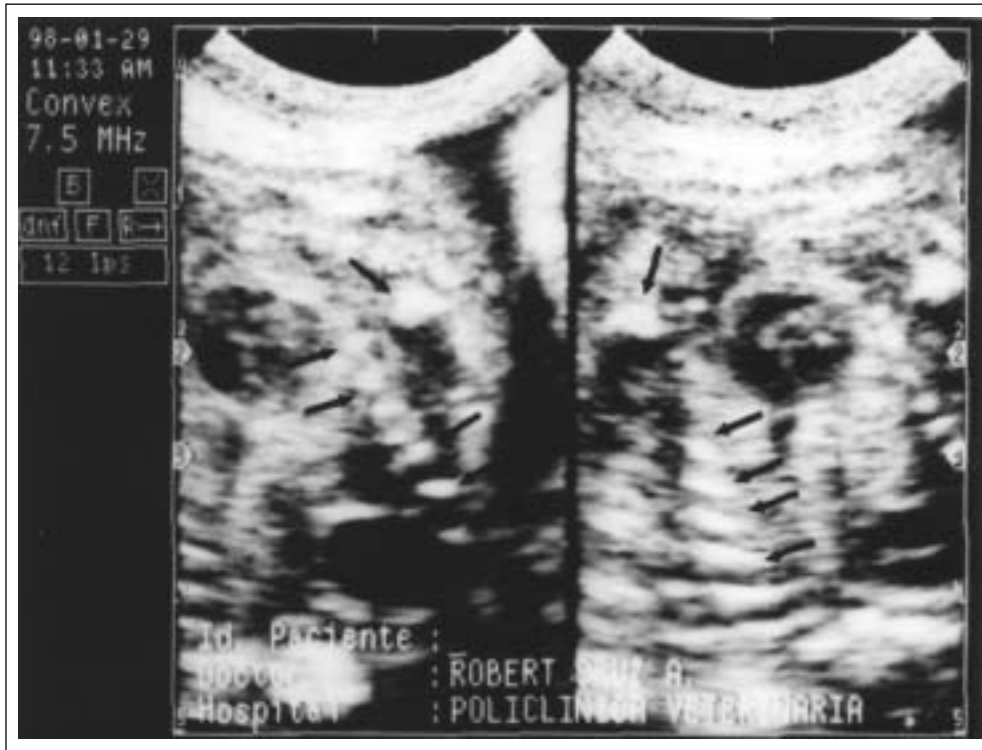


Figura 6. Imagen ultrasonográfica de una perra preñada con muerte fetal. Se observan las estructuras óseas fetales como múltiples estructuras hiperecoidas (flechas) completamente desorganizadas.

Ultrasonographic image of a bitch presenting fetal death. Fetal bony structures are observed characterized by completely disorganized multiple hyperechoic structures (arrows).

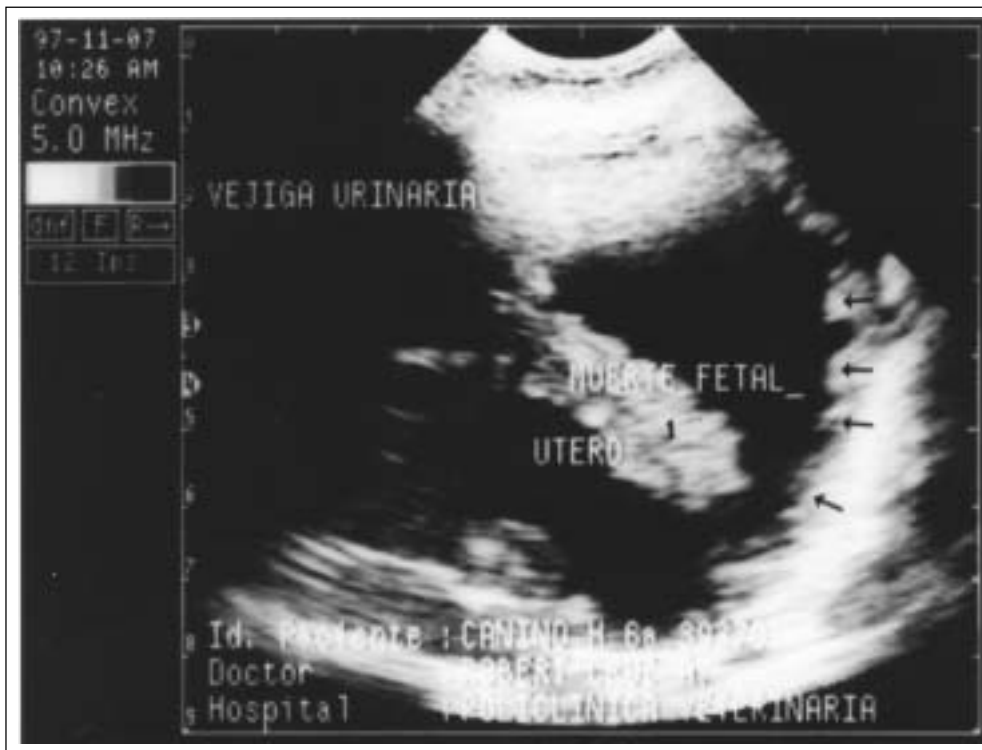

Figura 7. Imagen ultrasonográfica en una perra preñada con muerte fetal. Se puede observar una estructura hiperecoica amorfa (1) (feto muerto), incluida en la vesícula amniótica anecoica redondeada con paredes hiperecoidas irregulares (flechas).

Ultrasonographic image of a bitch presenting fetal death. An amorphous hyperechoic structure (1) (dead fetus) can be observed in a rounded anechoic amniotic vesicle with irregular hyperechoic wall (arrows).

well. The cardiac activity was detected by using M-mode ultrasonography (Figure 9). All of these findings are compatible with fetal viability. The organs consistently seen include: the skull, cervical verte-

como un área redondeada hipoecoica sin movimientos cardiacos. Este último hallazgo permitió emitir un diagnóstico ultrasonográfico definitivo de muerte fetal (Figura 7). En una paciente de este grupo se pudo apreciar la

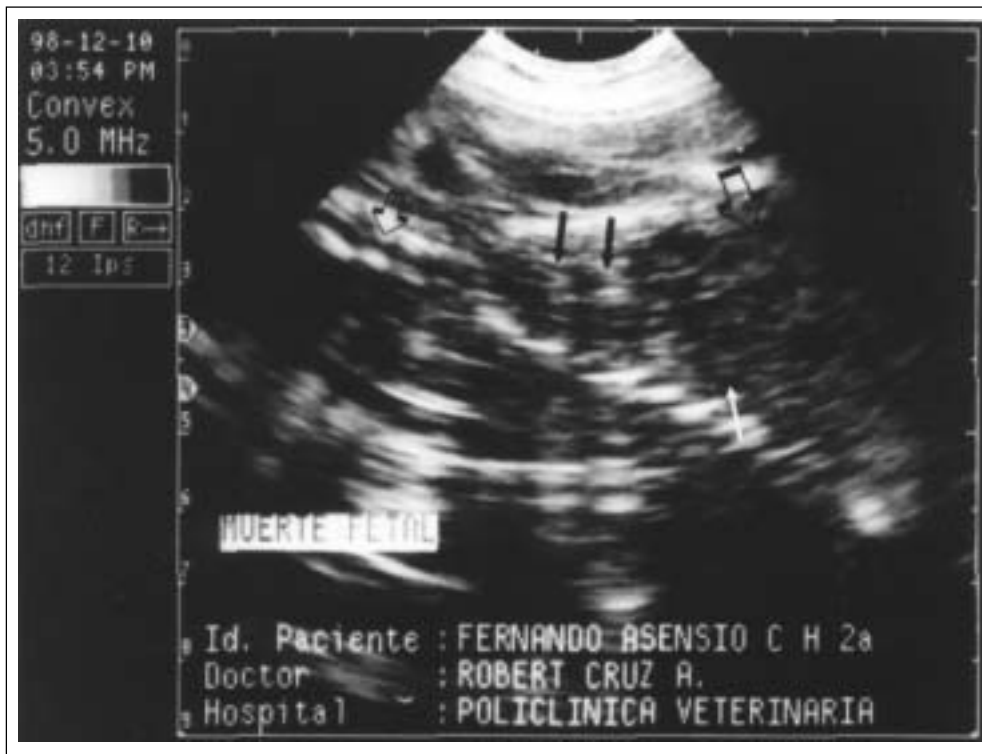

Figura 8. Imagen ultrasonográfica de una perra preñada con muerte fetal. Se observa un feto donde se puede diferenciar la región cervical (flecha hueca pequeña), cavidad torácica (flechas sólidas) y cavidad abdominal (flecha hueca grande). No se detectó actividad cardíaca ni motora a la evaluación ultrasonográfica en tiempo real. Ultrasonographic image of a bitch presenting fetal death. A fetus can be seen with differentiation of cervical region (small hollow arrow), the thoracic cavity (solid arrows), and abdominal cavity (large hollow arrows). Neither cardiac nor motor activity could be observed during real time ultrasonographic evaluation.

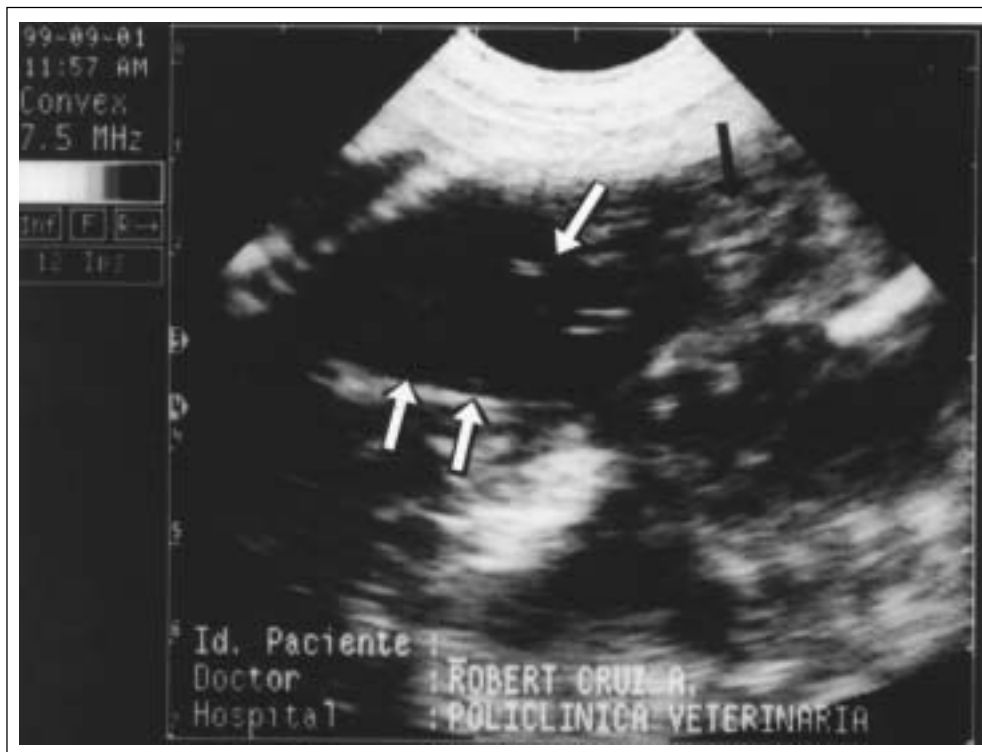

Figura 9. Imagen ultrasonográfica en una perra con muerte fetal. Se observa un corte sagital de un feto en el cual se puede diferenciar la cavidad torácica, más ecogénica (área pulmonar) (flecha negra) que la cavidad abdominal (área hepática). El abdomen se observa difusamente anecoico (lleno de fluido), sin evidencia de órganos definidos (flechas blancas). A la cirugía, se determinó presencia de material purulento dentro del abdomen de varios fetos. Ultrasonographic image of a bitch presenting fetal death. A sagittal plane image is seen that shows the differentiation between a thoracic cavity (pulmonary area) (black arrow), more echogenic than the abdominal cavity (hepatic area). The abdomen is diffusely anechoic (fluid filled) without evidence of defined organs (white arrows). At surgery purulent material was found within the abdomen of some fetuses.

brae (cervical region), thoracic cavity, abdominal cavity, axial skeleton, appendicular skeleton, cardiac chambers and the hyperechogenic valves in motion, descending aorta, caudal vena cava, hepatic veins, liver, gall bladder, stomach and urinary bladder (Figure 10–13). Clear definition between thoracic (more echogenic) and abdominal cavity could be observed in the fetuses. The bony structures observed, specifically the vertebrae and occasionally long bones, produced shadowing or acoustic tunnel artifact, because bony structures are very dense tissue which does not allow the ultrasound beam pass through them.

Cardiac and motor activity was identified in all embryos in the bitches evaluated at 30–35 days of gestation.

Discussion

The physical principles and application of ultrasonography for the early diagnosis and follow up of pregnancy in the canine female has already been reviewed by others.^{2,5-8,11,14,15} In this study the more important factors for the diagnosis of fetal death were: the absence of fetal heart beat and motor activity, which have been considered important factors in other studies.^{1,2,13,14,17} The absence of cardiac

presencia de algunos fetos que contenían un área anecoica (llena de fluido) de distribución irregular, en toda la cavidad abdominal; luego de la cirugía, se corroboró la presencia de un líquido purulento en varios fetos (Figura 8).

En las 22 perras del Grupo 2 (testigo), examinadas a los 40 días o más de gestación (fase fetal), se registraron latidos cardiacos y actividad motora en todos los fetos identificados, así como organogénesis normal y adecuada diferenciación entre los órganos. La actividad cardiaca se determinó mediante ultrasonografía en modo-M (Figura 9). Todos estos hallazgos son compatibles con viabilidad fetal. De los órganos observados destacan: cráneo, vértebras cervicales (región cervical), cavidad torácica, cavidad abdominal, esqueleto axial, esqueleto apendicular, cámaras cardiacas con válvulas hiperecogénicas en movimiento, aorta descendente, vena cava posterior, venas hepáticas, hígado, vesícula biliar, estómago y vejiga urinaria (Figuras 10–13). En estos fetos se pudo diferenciar claramente la cavidad torácica (más ecogénica) de la cavidad abdominal. Las estructuras óseas observadas, específicamente vértebras y en ocasiones algunos huesos largos, dejaban sombra o túnel acústico, por ser un tejido muy denso, que impide el paso de las ondas de ultrasonido.

Asimismo, actividad cardiaca y motora fue observado en los embriones de las perras evaluadas a los 30–35 días de gestación.

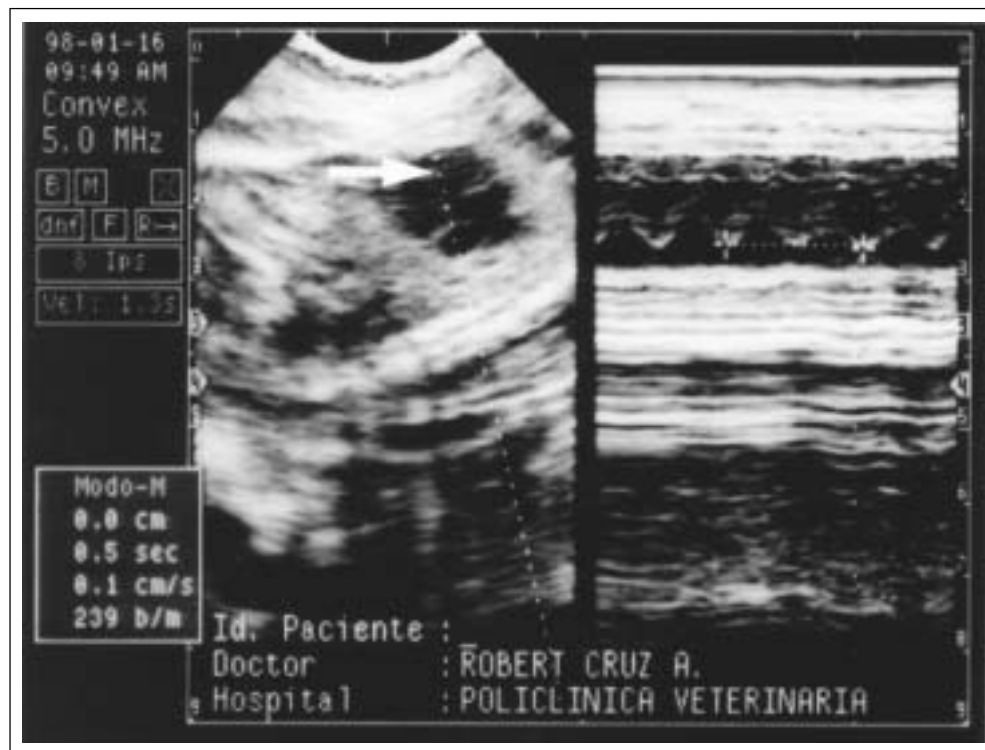


Figura 10. Imagen ultrasonográfica de un feto canino normal que muestra la actividad cardiaca en ultrasonografía modo-M (derecha). Se puede visualizar el cursor colocado a través de la silueta cardiaca del feto (flecha blanca) observada en modo-B (izquierda). La frecuencia cardiaca es calculada por el sistema ultrasonográfico.

Ultrasonographic image of a fetus with cardiac activity observed in M-mode ultrasonography (right). The cursor can be seen placed through the fetal cardiac silhouette (white arrow) that can be seen in the B-mode ultrasound (left). The heart rate is calculated by the ultrasonographic system.

activity associated with fetal death has been reported in fetuses with congenital malformations diagnosed with ultrasound in canine fetuses.^{12,18} In fact, it has been reported that a diminished fetal heart rate twice below maternal heart rate may indicate fetal distress and may compromise fetal viability.¹⁴ Other authors have reported that fetal bradycardia is considered to be a response to hypoxia, for this reason fetal heart rate has been recommended as a very useful parameter to estimate the survival possibilities of the fetuses.¹⁴ Likewise, the evidence of fetal motion can be considered very important to determine fetal survival in the ultrasonographic point of view. In a study performed by Arrieta *et al.*, fetuses with diminished and without motor activity but with cardiac activity were identified in a pregnant bitch evaluated a few days before parturition. These fetuses were born dead.⁸

Poorly defined organogenesis has been also reported to be an important ultrasonographic feature for the diagnosis of fetal death.¹² An ultrasonographic finding that has not been previously reported is the one related to the presence of anechoic areas within the fetal abdo-

Discusión

Los principios físicos y la aplicación de la ultrasonografía para el diagnóstico precoz y seguimiento de la gestación en hembras caninas ya ha sido revisada por otros autores.^{2,5-8,11,14,15} En el presente estudio los factores más importantes para diagnosticar muerte fetal fueron la ausencia de latidos cardíacos y de actividad motora fetal, los cuales han sido considerados igualmente importantes en otros trabajos.^{1,2,13,14,17} La ausencia de actividad cardíaca asociada con muerte fetal ha sido registrada en fetos con malformaciones congénitas diagnosticadas por ultrasonido en fetos caninos.^{12,18} De hecho, se ha informado que una disminución en la frecuencia cardíaca fetal dos veces por debajo de la frecuencia cardíaca materna, puede indicar distrés fetal que compromete la vida de los fetos.¹⁴ Algunos autores han mencionado que la bradicardia observada en los fetos se considera como una respuesta a la hipoxia, por lo cual recomiendan el parámetro de frecuencia cardíaca fetal de gran utilidad desde el punto de vista clínico para estimar la sobrevivencia de los fetos.¹⁴ Igualmente, la presencia de movimientos fetales puede considerarse de importan-

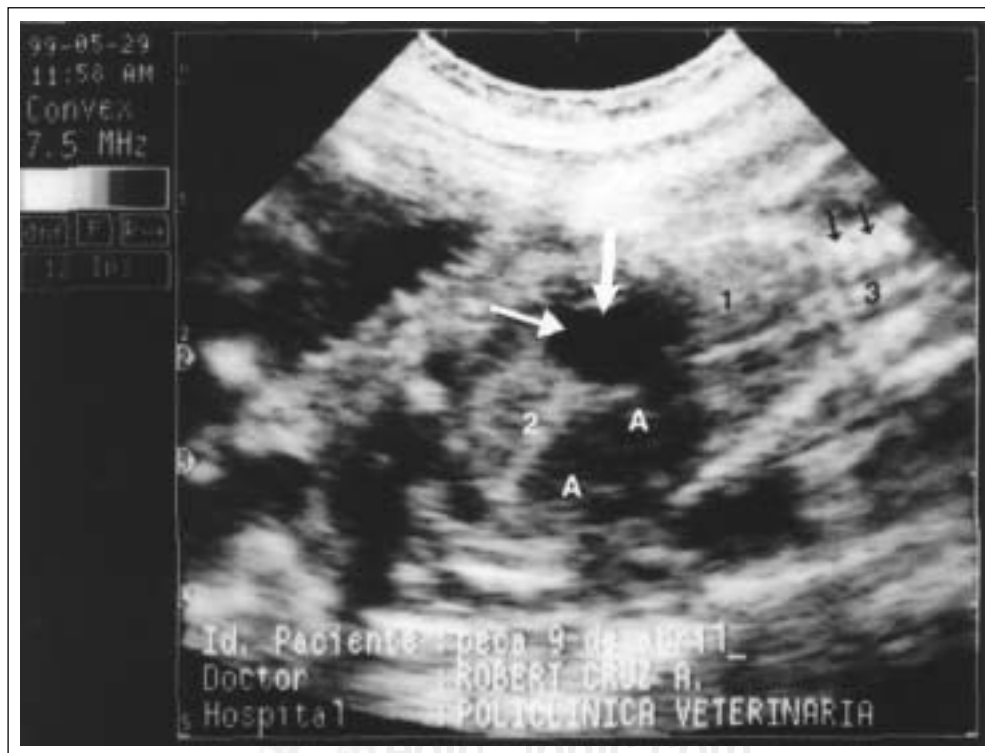

Figura 11. Imagen ultrasonográfica de un feto canino normal. En esta imagen se puede diferenciar la cavidad torácica (1) de la cavidad abdominal (2), en la cual se observa parte de hígado (A) y el estómago anecoico (flechas blancas) (lleno de fluido). Se observa parte de la región cervical (3) y las vértebras hiperecoicas (flechas negras).

Ultrasonographic image of a normal canine fetus. In this picture the thoracic cavity (1) can be differentiated from the abdominal cavity (2). The liver (A) and the anechoic stomach (fluid filled) (white arrows) can be seen in the abdominal cavity. A portion of the cervical region (3) and the hyperechoic cervical vertebrae can also be observed.

men, which finally was explained by the presence of purulent material in the fetal abdominal cavity.

When death occurs at 25–28 days after ovulation (embryo phase), embryo resorption occurs.¹⁴ This

cia para determinar la sobrevivencia de los fetos desde el punto de vista ultrasonográfico. En este sentido, en un estudio realizado por Arrieta *et al.*, en una perra preñada evaluada ultrasonográficamente pocos días antes del

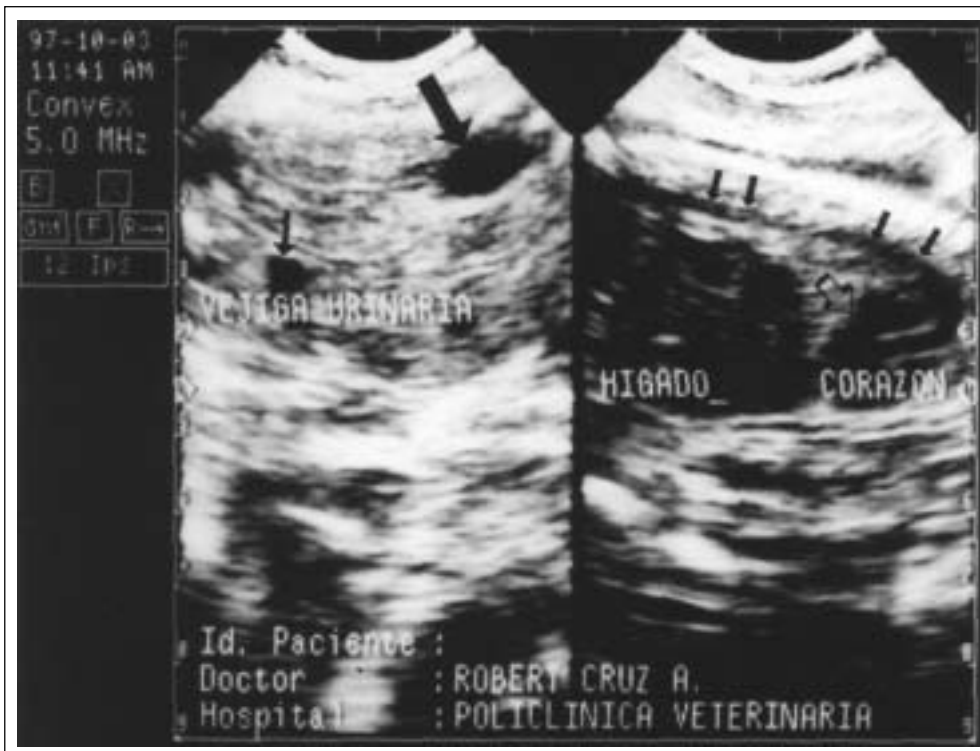


Figura 12. Imagen ultrasonográfica de un feto canino normal. Izquierda: Imagen sagital del abdomen del feto, donde se puede observar el estómago redondeado (flecha gruesa) anecoico y la vejiga urinaria; es el área anecoica redondeada más pequeña y posterior (flecha fina). Derecha: Imagen sagital de tórax y parte craneal del abdomen. Se puede visualizar en el tórax el corazón (flecha hueca) y la aorta posterior (flechas pequeñas) como una estructura anecoica tubular alargada que sale del corazón.

Ultrasonographic image of a normal canine fetus. Left: Sagittal plane image of a fetal abdomen where the anechoic rounded stomach (thick arrow) and the urinary bladder, which is the smaller rounded anechoic structure located caudally (thin arrows), can be seen. Right: Sagittal plane image of the thorax and cranial portion of the abdomen. The heart (hollow arrow) and the posterior aorta (small arrows) characterized by an anechoic tubular structure that leaves the heart can be seen within the thorax.

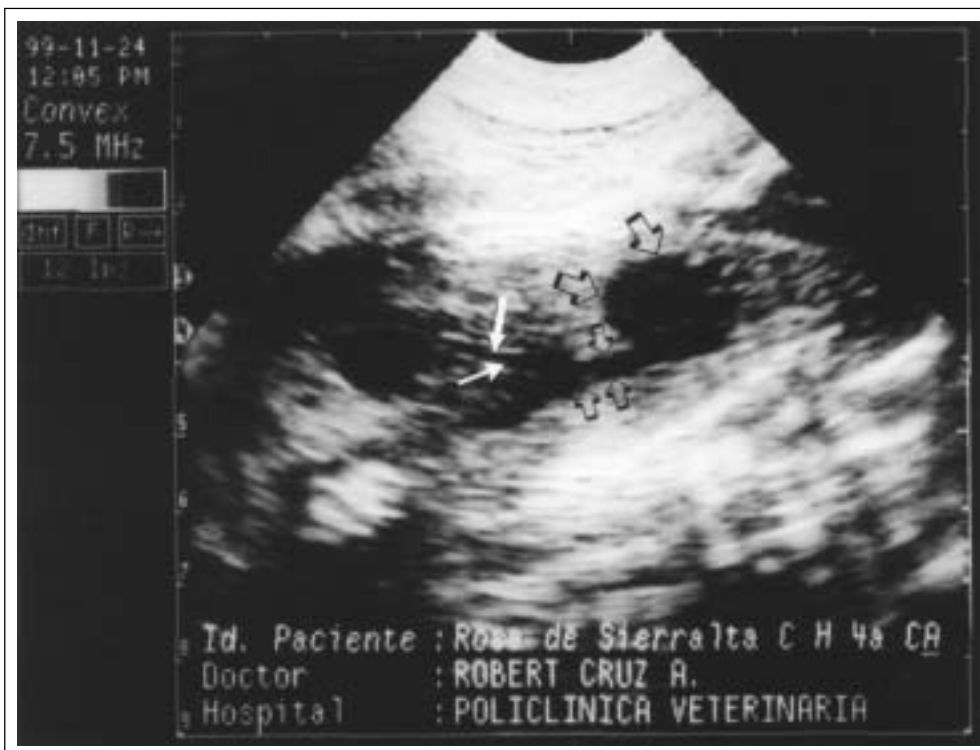

Figura 13. Imagen ultrasonográfica de un feto canino normal. En esta imagen se puede observar el corazón (flechas huecas grandes), vena cava posterior (flechas huecas pequeñas) y venas hepáticas (flechas blancas).

Ultrasonographic image of a normal canine fetus. The heart (large hollow arrows), posterior vena cava (small hollow arrows) and the hepatic veins (white arrows) can be seen.

pathology was observed in six bitches in the current study. The absence of heart beat on the ultrasonographic examination was also a determinant factor for the diagnosis of embryo death. Dovensky *et al.* performed an ultrasonographic follow up in pregnant bitches with clinical signs of embryo mortality from day 25 of gestation. The initial and sequential changes in the gestational vesicles included increased echogenicity of the amniotic fluid with decreased volume, absence of heart beat, loss of the embryonic mass and complete resorption of the embryo and the embryonic fluid.¹⁹ Similar changes have been mentioned by England, but this researcher include total collapse of the gestational vesicle with associated thickening of the uterine wall.²⁰ According to other researchers, this last phase of the embryo reabsorption process produces changes in the uterus, which ultrasonographically is going to be characterized by a moderately hypoechoic, homogeneous tubular structure that resembles the image of the uterus during the postpartum involution process.^{14,10} In this study the initial diagnosis of embryo reabsorption was made and ultrasonographic follow-up was not possible, but the at least one of the findings reported by Dovensky *et al.*¹⁹ was seen in the patients in this study.

Regarding the case in which the process of embryo death resorption seen in some of the gestational vesicles did not affect the adjacent embryos, England²⁰ reported the same findings in a bitch with embryo reabsorption diagnosed by ultrasound, which did not have clinical manifestation of reproductive disease. This particular findings is very important because ultrasonography allows the accurate differentiation between dead and living fetuses and embryos and in most of the cases the presence of some dead embryos or fetuses does not affect the ones that are alive. For this reason, the follow up of these cases is of particular relevancy.

The images related to normal organogenesis and fetal cardiac and motor activity observed in the live fetuses of bitches included in Group 2 evaluated at 40 days or more of gestation (fetal phase) and the findings seen in the live embryos of bitches evaluated at 30–35 days of gestation (embryo phase) have been also reported by other authors.^{1,4,9} For this reason, they can be taken into account as reference for future investigations and for clinical practice in small animal veterinary medicine, where ultrasonography has become a very important imaging tool.

Finally, it is concluded that the sonographic findings observed in bitches at 25–30 of gestation that had embryo death and reabsorption are considered to be of great value to be applied in the clinical practice.

parto, se observaron fetos con disminuida y sin actividad motora, pero con actividad cardiaca; estos fetos finalmente nacieron muertos.⁸

La organogénesis mal definida también ha sido considerada por otros como característica ultrasonográfica importante en muerte fetal.¹² Un hallazgo ultrasonográfico no registrado previamente se relaciona con la presencia de áreas anecoicas dentro del abdomen fetal, lo cual finalmente se explicó por la presencia de material purulento en la cavidad abdominal de los fetos.

Cuando la muerte ocurre antes de los días 25-28 después de la ovulación (fase embrionaria), se produce reabsorción embrionaria.¹⁴ En el presente estudio se observó esta patología en seis perras. La ausencia de latidos cardiacos al examen ultrasonográfico fue también un factor determinante para el diagnóstico de muerte embrionaria. Dovenski *et al.*, al hacer un seguimiento ultrasonográfico en perras gestantes de 25 días con signos clínicos de mortalidad embrionaria describieron cambios iniciales y secuenciales en las vesículas gestacionales de perras preñadas, tales como aumento en la ecogenicidad y reducido volumen del líquido amniótico del mismo, desaparición del latido cardiaco, subsecuente pérdida de la masa embrionaria y reabsorción completa del embrión y del fluido embrionario.¹⁹ Similares cambios menciona England, pero este investigador incluye como cambio final el colapso total de la vesícula gestacional asociado con un engrosamiento de la pared uterina.²⁰ Según algunos autores, esta última etapa en el proceso de reabsorción embrionaria produce cambios en el útero, observado ultrasonográficamente como una estructura tubular, homogénea, moderadamente hipoeico, que se asemeja a la imagen de un útero en proceso de involución posparto.^{14,10} En el presente estudio, se hizo el diagnóstico inicial en cada caso de reabsorción embrionaria, no se dio seguimiento ultrasonográfico, pero en cada paciente se pudo apreciar alguno de los hallazgos encontrados por Dovenski *et al.*¹⁹

En relación con el caso en el cual el proceso de reabsorción y muerte embrionaria en algunas vesículas gestacionales no afectó los otros embriones adyacentes, England²⁰ informó el mismo hallazgo en una perra con reabsorción embrionaria diagnosticada por ultrasonido, la cual no había manifestado signos de enfermedad reproductiva. Este hallazgo es de suma importancia, ya que la ultrasonografía permite diferenciar los embriones y fetos vivos de los muertos de manera precisa, y en la mayoría de los casos la presencia de algunos embriones o fetos muertos no afecta a los que están vivos. Por lo tanto, el seguimiento ultrasonográfico de estos casos es de particular relevancia.

Las imágenes registradas en este estudio, relacionadas con la organogénesis normal, así como la actividad fetal cardiaca y motora observada en los fetos vivos de las perras del Grupo 2, evaluadas a los 40 días o más de gestación (fase fetal) y los hallazgos registrados en los embriones vivos de las perras evaluadas a los 30–35 días

The absence of cardiac and motor activity in the fetuses, the visualization of poor or distorted anatomic detail and the observation of irregular shaped gestational vesicles on ultrasound can be considered as ultrasonographic signs of fetal death.

When the fetal or embryo death occurs in some of the fetuses or embryos, the rest of the littermates may not be affected over the whole gestational period. For this reason, it is very important to perform a thorough ultrasonographic evaluation of each embryonic or fetal vesicle separately.

It is recommended to routinely use ultrasonography as a convenient imaging diagnostic tool to accurately determine embryo and fetal viability in pregnant bitches.

Acknowledgements

The authors wish to thank the Council for the Scientific and Humanistic Development of the University of Zulia for the financial support to acquire materials and equipment.

Referencias

1. Barr F. Pregnancy diagnosis and assessment of fetal viability in the dog: a review. *J Small Anim Pract* 1988;(29):647-656.
2. England G, Allen W. Ultrasound imaging of the reproductive tract of the bitch. *Br J Radiol* 1989, (62):642.
3. Feldman EC, Nelson RW. Breeding, pregnancy, and parturition. In: Feldman and Nelson, editors *Canine and feline endocrinology and reproduction*. 2nd ed. Philadelphia: W. B. Saunders Co., 1996:547-571.
4. Matton J, Nyland T. Ovaries and uterus. In: Nyland T, Mattoon J., editors. *Small animal diagnostic ultrasound*. 2nd ed. Philadelphia: W. B. Saunders Co., 2002: 231-249.
5. Miles K. Imaging pregnant dogs and cats. *Comp Cont Educ* 1995(17):1217-1226.
6. Rantanen N, Ewing R. Principles of ultrasound application in animals. *Vet Radiol* 1981(22):196-203.
7. Shille V, Gontarek J. The use of ultrasound for pregnancy diagnosis in the bitch. *J Am Vet Med Assoc* 1985(187):1021-1025.
8. Arrieta D, Cruz-Arámulo R, Alvarado M, Sandoval J. Diagnóstico precoz de la gestación y viabilidad fetal en caninos a través de la ultrasonografía modo-B en tiempo real. Memorias de II Congreso Nacional de Estudiantes de Ciencias Veterinarias "Dr. Ramón Parra Atencio", 1999 julio 14-17; Maracaibo, Estado Zulia. Venezuela: División de Investigación Facultad de Cs. Veterinarias de la Universidad del Zulia en Maracaibo, Estado Zulia Venezuela. 1999:56-57.
9. Cartee R, Rowles T. Preliminary study of the ultrasonographic diagnosis of pregnancy and fetal development in the dog. *Am J Vet Res* 1984; (45):1259-1265.
10. England G, Allen W, Portes D. Studies on canine pregnancy using B-mode ultrasound: development of the

de gestación (fase embrionaria), han sido registradas también por otros autores.^{1,4,9} Por tanto, pueden ser tomadas como referencia para futuras investigaciones y en la práctica clínica diaria en medicina veterinaria de pequeñas especies, donde la ultrasonografía ha pasado a ser una herramienta imagenológica de gran importancia.

Finalmente se concluye que los hallazgos sonográficos observados en las perras con 25-30 días de gestación que presentaron reabsorción y muerte embrionaria pueden considerarse de gran valor para ser aplicados desde el punto de vista clínico.

La ausencia de actividad cardíaca y motora fetal y la visualización de una anatomía fetal mal definida o distorsionada, así como la observación de vesículas gestacionales de forma irregular, observadas por ultrasonografía, pueden ser consideradas como signos ultrasonográficos de muerte fetal.

Cuando se presenta muerte embrionaria o fetal en alguno de los embriones o fetos, el resto de la camada puede no estar afectada durante todo el periodo de gestación; por tanto, es de suma importancia la evaluación ultrasonográfica cuidadosa de cada vesícula embrionaria o fetal por separado.

Se recomienda el uso rutinario de la ultrasonografía como técnica de diagnóstico por imágenes para determinar con precisión la viabilidad en embriones y fetos de perras.

Agradecimientos

Los autores agradecen al Consejo de Desarrollo Científico y Humanístico de La Universidad de Zulia (CONDES-LUZ) por el apoyo financiero para la adquisición de materiales y equipos.

- conceptus and determination of gestational age. *J Small Anim Pract* 1990; (31):324-329.
11. Davidson A, Nyland T, Tsutsui T. Pregnancy diagnosis with ultrasound in the domestic cat. *Vet Radiol* 1986;(27):109-114.
12. Poffenbarger E, Feeney D. Use of gray-scale ultrasonography in the diagnosis of reproductive disease in the bitch: 18 cases (1981-1984). *J Am Vet Med Assoc* 1986;(189):90-95.
13. Konde L. Diagnostic ultrasound in canine pregnancy and uterine disease. *Proc Ann Meet Soc for Theriogenology*, Orlando, Florida, September 16-17; 1988: 247-249.
14. England G. Ultrasonographic assessment of abnormal pregnancy. *Vet Clin North Am Small Anim Pract* 1998; 28.
15. Cruz R, Roo Y, Alvarado M, Soto E. Principios físicos y aplicaciones de la ultrasonografía modo-B en tiempo real en la evaluación del aparato reproductivo del canino. Una revisión. *Rev Cient-Fac Cien V* 1997;(1):31-39.
16. Latshaw WK. Development of the general body form. In: Latshaw WK, editor. *Veterinary Developmental Anatomy*. Toronto: B.C. Decker INC., 1987:75-86.

17. Mumro E, Stead C. Ultrasonographic diagnosis of uterine entrapment in an inguinal hernia. *J Small Anim Pract* 1993;(34):139-141.
18. Allen W, England G, White K. Hidrops fetalis diagnosed by real-time ultrasonography in a bichon frise bitch. *J Small Anim Pract* 1989;(30):465-467.
19. Dovenski T, Trojancan P, Kocoski Lj, Popovski K, Petkov G, Mickov Lj. Ultrasound imaging of pregnancy and embryonic resorption in bitches. Resúmenes de XXIII Congress of the World Small Animal Veterinary Association. 1998 october 5-8; Buenos Aires. Argentina: World Small Animal Veterinary Association. 1998:759.
20. England G. Ultrasound evaluation of pregnancy and spontaneous embryonic resorption in the bitch. *J Small Anim Pract* 1992;(33):430-436.

