

## Veterinaria México

Volumen 35  
Volume

Número 1  
Number

Enero-Marzo 2004  
January-March

*Artículo:*

Influenza aviar: Histopatología y  
detección viral por RT-PCR en tejidos  
fijados con formalina e incluidos en  
parafina

Derechos reservados, Copyright © 2004:  
Facultad de Medicina Veterinaria y Zootecnia, UNAM

Otras secciones de  
este sitio:

- 👉 Índice de este número
- 👉 Más revistas
- 👉 Búsqueda

*Others sections in  
this web site:*

- 👉 *Contents of this number*
- 👉 *More journals*
- 👉 *Search*



Medigraphic.com

# Influenza aviar: histopatología y detección viral por RT-PCR en tejidos fijados con formalina e incluidos en parafina

## Avian influenza: histopathology and viral detection in formalin-fixed, paraffin-embedded tissues by RT-PCR

Roberto Padilla Noriega\*  
Enrique Aburto Fernández\*\*  
Moisés Fraire Cachón\*\*\*  
Luis Padilla Noriega\*\*\*\*

---

### Abstract

The aim of this study was to establish a reverse transcription-polymerase chain reaction (RT-PCR) for the diagnosis of avian influenza virus in paraffin embedded tissues of experimentally infected animals, and to correlate viral detection by this method with the histological changes. Eight groups of 10 Arbor Acres chickens of 5 weeks of age were inoculated intravenously with 10<sup>1</sup> to 10<sup>8</sup> 50% chicken lethal doses of avian influenza virus A/Ck/Queretaro/20/95 (H5N2). All chickens were subjected to a general histopathological examination. Three organs were analyzed by RT-PCR (one chicken per dose): lung, encephalon, and kidney. The main histopathologic lesions in all organs examined from infected birds were: necrosis of lymphoid tissue (in lung, spleen, bursa of Fabricius, and cecal tonsils), vasculitis, acute renal tubular necrosis, non-suppurative encephalitis, and multifocal necrosis in all of the organs studied. The main differences with other highly pathogenic strains (fowl plague (H7N7), Ck/Scot/59 (H5N1), Tern/S.A. (H5N3), Ty/Ont/66 (H5N9), and Ck/Penn/83 (H5N2)) were: greater frequency of vascular injury, nephropathogenicity, pancreatic islet cell necrosis, and diffuse necrosis of lymphoid tissue. These findings collectively constitute a distinctive feature of the strain under study. Influenza virus was detected in lung tissue by RT-PCR, regardless of the viral dose, as well as in encephalon and kidney in seven of eight doses used. These results are indicative of viral replication in the three organs studied; hence, the pathological changes can be attributed to viral replication, without excluding other mechanisms of cell injury.

**Key words: AVIAN INFLUENZA, HISTOPHATOLOGY, RT-PCR.**

### Resumen

Se estableció la técnica de transcripción reversa-reacción en cadena de la polimerasa (RT-PCR) para la detección del virus de influenza aviar en tejidos de aves infectadas experimentalmente, incluidos en parafina, lo cual se correlacionó con las lesiones histológicas. Se inocularon por vía intravenosa ocho

---

Recibido el 17 de octubre de 2002 y aceptado el 6 de marzo de 2003.

\* Este trabajo es producto de la tesis de maestría del primer autor. Centro Multidisciplinario de Investigación Científica, Universidad Autónoma de Nayarit, Avenida de la Cultura "Amado Nervo", 63190, Tepic, Nayarit, Teléfono (311) 2 11 88 16 ext. 8924, Fax (311) 2 11 88 16. E-mail: padiro@nayar.uan.mx

\*\* Departamento de Patología Veterinaria, Facultad de Medicina Veterinaria y Zootecnia, Universidad Nacional Autónoma de México, 04510, México, D. F.

\*\*\* Laboratorio de Alta Seguridad de la Comisión México-Estados Unidos para la prevención de la fiebre aftosa y otras enfermedades exóticas de los animales, Km 15.5, carretera México-Toluca, México, D. F.

\*\*\*\* Laboratorio de Biología Molecular, Instituto de Investigaciones Biomédicas, Universidad Nacional Autónoma de México, 04510, México, D. F.

lotes de diez pollos Arbor Acres de cinco semanas de edad, con 101 a 108 dosis letales de pollo del 50% (DLP50) del virus de influenza aviar A/Ck/Querétaro/20/95 (H5N2). Todas las aves se sometieron a evaluación histopatológica. Se ensayaron por RT-PCR tres tipos de tejidos incluidos en parafina (un ave por dosis): pulmón, encéfalo y riñón. Las principales lesiones histológicas observadas en las aves infectadas incluyeron necrosis del tejido linfoide (en pulmón, bazo, bolsa de Fabricio y tonsilas cecales), vasculitis, necrosis tubular aguda, encefalitis no supurativa y necrosis multifocal en los órganos examinados. Las principales diferencias con otras cepas altamente patogénicas (peste de las aves (H7N7), Ck/Scot/59 (H5N1), Tern/SA (H5N3), Ty/Ont/66 (H5N9) y Ck/Penn/83 (H5N2)) fueron: mayor frecuencia de daño vascular, nefropatogenicidad, necrosis en islotes pancreáticos y necrosis difusa del tejido linfoide. Estos hallazgos le confieren a la cepa bajo estudio características propias distintivas. Se detectó virus de influenza en pulmón con la técnica de RT-PCR, independientemente de la dosis, y en encéfalo y riñón en siete de las ocho dosis empleadas, lo cual indica que el virus se replica en estos tejidos; los cambios patológicos observados pueden atribuirse a la replicación viral, sin excluir la participación de otros mecanismos de daño celular.

**Palabras clave: INFLUENZA AVIAR, HISTOPATOLOGÍA, RT-PCR.**

## Introduction

Avian influenza, previously known as fowl plague, is a disease of viral etiology of domestic and wild fowl. It is widely distributed throughout the world<sup>1-4</sup>. However, reports of the disease caused by highly pathogenic viruses have been sporadic: 17 outbreaks between 1959 and 1997 of which 12 only affected chickens. These outbreaks have spread easily, as is the case with those of the USA (1983-84), Pakistan and Mexico (1994-1995).<sup>4</sup>

The pathogenesis of the disease has not been totally clarified. It has been established that avian influenza is different from that in mammals since, in the former, viruses replicate in the intestinal and respiratory tracts. Infections with virulent strains develop to viremia, which then leads to generalized infection.<sup>5</sup> The signs and the macroscopic and microscopic lesions of the disease are extremely variable with sick animals having dissimilar alterations involving the respiratory, digestive, reproductive and nervous systems.<sup>2</sup>

Mild disease exhibits few lesions, sometimes with sinusitis, tracheal mucosa edema, thickening of the air sacs, peritonitis, and with enteritis developing mostly in turkeys and oviduct exudates in egg-laying fowl.<sup>2,6</sup>

In cases of high pathogenicity, prominent lesions may not be visible because fowl die before macroscopic lesions develop. Initial changes include edema of the head with sinusitis, cyanotic, congested and hemorrhagic comb and wattles,<sup>6,7</sup> necrotic foci in liver, spleen, kidneys and lungs.<sup>8</sup> Avian influenza outbreaks that occurred in Pennsylvania in 1983-1984 were characterized by severe swelling of comb and wattles with periorbital edema. Wattle lesions ranged from vesicles to severe swelling, cyanosis, ecchymosis and necrosis. Some cases showed swollen feet and ecchymotic spots. The affected viscera exhibited petechial hemorrhage of serosal and mucosal

## Introducción

La influenza aviar, denominada anteriormente peste de las aves, es una enfermedad de etiología viral de las aves domésticas y silvestres. Se encuentra ampliamente distribuida en el mundo.<sup>1-4</sup> Sin embargo, los informes de la enfermedad causada por virus de alta patogenicidad han sido esporádicos; 17 brotes de 1959 a 1997, de los cuales 12 se presentaron en pollos. Dichos brotes también han sido de propagación significativa, tal es el caso de los ocurridos en EUA (1983-84), así como en Pakistán y México (1994-1995).<sup>4</sup>

La patogenia de la enfermedad no está totalmente esclarecida. Se sabe que es diferente a la influenza de los mamíferos, ya que los virus se replican en el tracto intestinal y en el respiratorio. En infecciones con cepas virulentas de influenza ocurre viremia, lo cual deriva en una infección generalizada.<sup>5</sup>

Los signos, lesiones macroscópicas y microscópicas de la enfermedad son extremadamente variables. Los animales enfermos pueden manifestar alteraciones del sistema respiratorio, digestivo, reproductor o nervioso.<sup>2</sup>

En enfermedades leves hay pocas lesiones, puede observarse sinusitis, edema en mucosa traqueal, engrosamiento en los sacos aéreos, peritonitis, enteritis, especialmente en pavos, y exudados en los oviductos de aves de postura.<sup>2,6</sup>

En los casos de virus de alta patogenicidad, puede no haber lesiones prominentes porque las aves mueren antes que las lesiones macroscópicas se desarrollen. Los cambios iniciales incluyen edema de la cabeza con sinusitis, barbillas y cresta cianóticas, congestionadas y hemorrágicas;<sup>6,7</sup> focos de necrosis en hígado, bazo, riñones y pulmones.<sup>8</sup> Los brotes de influenza aviar ocurridos en Pensilvania en 1983-1984 se caracterizaron por hinchazón grave de la cresta y barbillas, con edema periorbitario. En las barbillas, desde vesículas a tumefacción grave, cianosis, equi-

surfaces, particularly of the mucosal surface of the proventriculus close to the junction with the ventriculus, with the pancreas showing brilliant yellow spots and dark red areas throughout its surface. Some chicken only had dehydration.<sup>2,7</sup> Chickens infected with the turkey/Ontario/7732/66 virus (H5N9) showed extensive necrosis in lymphoid tissue, macroscopically visible by the spotted appearance of the spleen.<sup>9</sup>

The fowl plague was characterized by edema, hyperemia, hemorrhages, perivascular infiltrates, mainly of myocardium, spleen, lungs, brain, wattles and to a lesser extent of liver and kidneys (Gerlach and Michalka cited by Easterday and Hinshaw).<sup>2</sup> Lesions in the brain included multifocal necrosis, perivascular lymphoid cuffing, multifocal gliosis, vascular proliferation and neuronal changes.<sup>2</sup> Chickens which die from intravenous inoculation of the fowl plague virus presented extensive edema, hyperemia and hemorrhage and there were also necrosis foci in spleen, liver, lungs, kidneys, intestine and pancreas in decreasing order of frequency.<sup>8</sup> In the Pennsylvania outbreak the severity of the disease was variable including: diffuse, non-suppurative encephalitis, diffuse necrotizing pancreatitis and subacute necrotizing myositis of skeletal muscle, especially of limbs and external ocular muscles. This was more severe in broilers than in layers.<sup>7</sup>

The DNA amplification method by Polymerase Chain Reaction (PCR) is a molecular biology technique<sup>10</sup> that vastly amplifies DNA or RNA by a previous step of reverse transcription (RT-PCR).

The aim of this study was to establish the RT-PCR technique for the diagnosis of avian influenza, in paraffin-embedded tissues of experimentally infected fowl and to correlate results with the histopathologic features of the various organs affected.

## Material and methods

The present study was performed at the High Security Laboratory of the Mexico-US Commission for the prevention of foot and mouth disease and other exotic animal diseases (CPA), located on km 15.5 of the toll-free Mexico-Toluca highway, Palo Alto, Mexico City. The histopathologic study was done at the Pathology Department of the School of Veterinary Medicine and Animal Sciences of the National Autonomous University of Mexico. The RT-PCR studies were performed at the Genetics and Molecular Physiology Department of the Biotechnology Institute of the National Autonomous University of Mexico, Cuernavaca Campus, Morelos, Mexico.

## Experimental animals

Ninety unsexed Arbor Acres chickens aged 5 weeks were used, stemming from fertile eggs of farms free from salmonellosis, Newcastle disease, laringotracheitis, infectious bronchitis and influenza, which were incubated and raised at the CPA facilities.

mosis y necrosis. Algunas veces hubo hinchazón de patas y manchado equimótico. En vísceras, hemorragias petequiales de superficies serosas y mucosas, particularmente la superficie mucosa del proventrículo cerca de la unión con el ventrículo; en páncreas, manchas amarillo brillante y áreas rojo oscuras a todo lo largo. Otras presentaban sólo deshidratación.<sup>2, 7</sup> Los pollos infectados con el virus pavo/Ontario/7732/66 (H5N9) presentaron necrosis extensa del tejido linfoide, apreciado macroscópicamente por la apariencia moteada del bazo.<sup>9</sup>

La peste de las aves se caracterizó por edema, hipereemia, hemorragias, infiltrado perivascular, principalmente en miocardio, bazo, pulmones, cerebro, barbillas y en menos extensión en hígado y riñones. Se observó degeneración del parénquima y necrosis en bazo, hígado y riñones (Gerlach y Michalka, citados por Easterday y Hinshaw).<sup>2</sup> Las lesiones en cerebro incluyeron focos de necrosis, manguitos linfoides perivasculares, focos gliales, proliferación vascular y cambios neuronales.<sup>2</sup> Los pollos muertos por la inoculación endovenosa del virus de la peste aviar presentaron edema de amplia distribución, hiperemia y hemorragia, y también focos de necrosis en el bazo, hígado, pulmones, riñones, intestino y páncreas en orden decreciente de frecuencia.<sup>8</sup> En el brote de Pensilvania se describen diferentes grados de afección: una encefalitis difusa no supurativa, pancreatitis necrótica difusa y miositis subaguda necrótica de los músculos esqueléticos, en especial de miembros y oculares externos. Esto fue más grave en pollos de engorda que en gallinas ponedoras.<sup>7</sup>

El método de amplificación de ácido desoxirribonucleico (ADN) por reacción en cadena de polimerasa (PCR, del inglés Polymerase Chain Reaction) es una técnica de biología molecular,<sup>10</sup> que permite amplificar significativamente ADN, o bien ARN mediante un paso previo de transcripción reversa (RT-PCR).

El objetivo de este estudio fue establecer la técnica de RT-PCR para el diagnóstico de influenza aviar, en tejidos incluidos en parafina, de aves infectadas experimentalmente y correlacionar los resultados con las características histopatológicas de diversos órganos de las aves inoculadas.

## Material y métodos

Este trabajo se realizó en el Laboratorio de Alta Seguridad de la Comisión México-Estados Unidos para la prevención de la fiebre aftosa y otras enfermedades exóticas de los animales (CPA), km 15.5 de la carretera libre México-Toluca, Palo Alto, México, D. F. El estudio histopatológico se llevó a cabo en el Departamento de Patología de la Facultad de Medicina Veterinaria y Zootecnia, de la Universidad Nacional Autónoma de México. Los estudios de RT-PCR se llevaron a cabo en el Departamento de Genética y Fisiología Molecular del Instituto de Biotecnología, de la Universidad Nacional Autónoma de México, Campus Cuernavaca, Morelos.

## **Virus**

Highly pathogenic avian influenza virus A/Ck/Querétaro/20/95 (H5N2) was used, isolated from chick embryo of 9 to 11 days of age by CPA staff from the Querétaro outbreak in 1995.

## **Experimental design**

One blood sample was taken from all birds to guarantee seronegativity to Newcastle disease and influenza by the hemoagglutination inhibition test (HI). Eight batches were formed of 10 animals each, and each batch was intravenously inoculated with 0.2 ml of a ten-fold serial dilution of 10<sup>-1</sup> to 10<sup>-8</sup> infectious allantoic fluid having originally 512 hemoagglutination units. The 50% lethal dose for chicken (LDC<sub>50</sub>) was calculated from the fowl that died during the first ten days<sup>11</sup> following the Kärber method.<sup>12</sup> Ten birds were included as non-inoculated controls.

## **Clinical pathological study**

Birds were supervised daily, clinical signs were registered and the number of dead fowl was counted. Necropsy was performed on dead fowl as well as on controls and surviving fowl, which were sacrificed by electrocution 15 days after inoculation. Of the 90 chickens, at least one sample was taken of each of the following organs and tissues: liver, spleen, lung, kidney, pancreas, bursa of Fabricius, encephalon, crest, cecal tonsils and small intestine. Samples were fixed in 10% buffered formaline (pH 7.2-7.4), embedded in paraffin, cut to a thickness of 4  $\mu$ m and stained with hematoxylin and eosin (HE) according to the techniques described by Luna.<sup>10</sup> The presence or absence of microscopic lesions was quantified in the various organs under study and they were compared with their corresponding RT-PCR results. In the case of microscopic lesion, it was classified as mild, moderate or severe as a function of its extension or abundance.

## **Reverse transcription-polymerase chain reaction (RT-PCR)**

Reagents for RNA extraction and RT-PCR were prepared with distilled, deionized and autoclave-sterilized water, and buffers with salts that could be autoclave-sterilized were used.

## **Viral RNA extraction of paraffin-embedded samples**

Encephalon, lung and kidney were arbitrarily considered as relevant for extraction of viral RNA by RT-PCR, with one bird analyzed for each dilution of the inoculum and its corresponding negative controls. Three or four 10  $\mu$ m sections were taken according to the amounts used by other authors,<sup>13,14</sup> following the recommended measures to avoid contamination

## **Animales de experimentación**

Se emplearon 90 pollos Arbor Acres sin sexar, de cinco semanas de edad, provenientes de huevo fértil de granjas libres de salmonelosis, enfermedad de Newcastle, laringotraqueitis, bronquitis infecciosa e influenza, incubados y criados en las instalaciones de la CPA.

## **Virus**

Se empleó el virus de influenza aviar de alta patogenicidad A/Ck/Querétaro/20/95 (H5N2), aislado en embriones de pollo de nueve a 11 días de edad, por personal de la CPA, a partir del brote en Querétaro, en 1995.

## **Diseño experimental**

Se tomó una muestra sanguínea de todas las aves para garantizar la seronegatividad en la prueba de inhibición de la hemoagglutinación (IH) para Newcastle e influenza. Se formaron ocho lotes con diez animales, cada lote se inoculó por vía endovenosa con 0.2 ml de una dilución décuple seriada a partir de 10<sup>-1</sup> a 10<sup>-8</sup> de líquido alantoideo infeccioso con 512 unidades hemoaglutinantes. Se calculó la dosis letal 50% en pollos (DLP<sub>50</sub>) de las aves muertas durante los primeros diez días,<sup>11</sup> por el método de Kärber.<sup>12</sup> Diez aves permanecieron como testigos no inoculados.

## **Estudio clínico-patológico**

Las aves se revisaron diariamente, se registraron signos clínicos y el número de aves muertas. Se realizó la necropsia de las aves muertas, así como de los testigos y las aves sobrevivientes, que se sacrificaron por electrocución a los 15 días posinoculación. De los 90 pollos, se tomó al menos una muestra de cada uno de los siguientes órganos y tejidos: hígado, bazo, pulmón, riñón, páncreas, bolsa de Fabricio, encéfalo, cresta, tonsilas cecales e intestino delgado. Las muestras se fijaron en formalina amortiguada al 10% (pH 7.2-7.4), se incluyeron en bloques de parafina, se cortaron a 4  $\mu$ m de espesor y se tiñeron con hematoxilina y eosina (H y E), de acuerdo con las técnicas descritas por Luna.<sup>13</sup> Se cuantificó la existencia o no de lesión microscópica en los diferentes órganos bajo estudio, y se compararon con su correspondiente resultado en RT-PCR; en los casos con lesión microscópica, ésta se clasificó en discreta, moderada o grave en función de su extensión o abundancia.

## **Transcripción reversa-reacción en cadena de la polimerasa**

En la preparación de los reactivos para la extracción de ARN y RT-PCR se empleó agua destilada, desionizada y esterilizada en autoclave, así como aquellos

between samples.<sup>14,16</sup>

Paraffin was removed from the sections following the protocol by Gruber et al<sup>14</sup>, which consisted in washing twice with 500  $\mu$ l of xylene, followed by two washings with 400  $\mu$ l of absolute ethanol. After each wash, they were centrifuged at 16 000 g for three minutes, and the supernatant was eliminated.

For viral RNA extraction, samples were suspended in 300-400  $\mu$ l of digestion buffer [500  $\mu$ g/ml K proteinase, 50 mM Tris-HCl (pH 8.0), 20 mM EDTA, 0.5% Sarcosil $\ddagger$ , kept in ready-to-use aliquots at -70  $^{\circ}$ C] and incubated at 50  $^{\circ}$ C for 14 to 18 hours. Tubes were placed in boiling water for 8 min to inactivate the proteinase.<sup>14</sup> Samples were centrifuged at 16 000 g for 10 min at 4  $^{\circ}$ C and the supernatant was saved. Each tube was added with 600  $\mu$ l of GTC-Sarcosil lysis solution (533  $\mu$ l of 6M guanidine thiocyanate, 40  $\mu$ l of 10% N-lauril sarcosine, 26.6  $\mu$ l of 0.75M sodium citrate, pH 7, 3.792  $\mu$ l of  $\beta$ -mercaptoethanol) and mixed with a vortex. Each tube was added with 80  $\mu$ l 2M sodium acetate, pH 4; 300  $\mu$ l of saturated phenol in water and 300  $\mu$ l chloroform, and was manually shaken for 30 seconds. Tubes were incubated for 15 min on ice. Then they were centrifuged at 16 000 g for 20 min at 4  $^{\circ}$ C and the supernatant transferred to new tubes. To these were added 500  $\mu$ l of chloroform and they were manually shaken for 30 sec. They were subsequently centrifuged at 16 000 g for 10 min at 4  $^{\circ}$ C, the supernatant was collected and stored at -70  $^{\circ}$ C until used.

To precipitate nucleic acids, 250  $\mu$ l of RNA were added with 25  $\mu$ l of 3M sodium acetate, pH 5.2 and 625  $\mu$ l of absolute ethanol. This mixture was incubated at -20 $^{\circ}$ C for at least 30 min, and then centrifuged at 16 000 g for 20 min at 4  $^{\circ}$ C and the supernatant was carefully eliminated by aspiration taking care not to remove the white sediment, even though sometimes this sediment is invisible. In this case, the supernatant was aspirated carefully without touching the bottom of the tube with the microtip. The sediment was re-suspended in 200  $\mu$ l of water and RNA was purified with the RNaid $\text{®}$  set of reagents with the following protocol: 1) 200  $\mu$ l of RNaid salts and 10  $\mu$ l of glass powder were added and gently shaken for 5 min at room temperature; 2) the mixture was centrifuged at 862 g for 30 sec and the supernatant was removed by decantation; 3) the sediment was re-suspended in 300  $\mu$ l of RNaid salts solution; 4) it was centrifuged for 30 sec at 862 g, 5) it was washed twice with 500  $\mu$ l of RNaid washing solution; 6) it was centrifuged for 1 min at 10 329 g and the supernatant was eliminated, the first time by decantation, and the second by aspiration; 7) the sediment was re-suspended in 30  $\mu$ l of water and incubated on boiling water for 5 min at 55  $^{\circ}$ C, and 8) it was centrifuged at 16 000 g for 2 min to recover the supernatant which was kept frozen at -70  $^{\circ}$ C until used.

### **Reverse transcription**

amortiguadores cuyas sales pueden ser esterilizados por medio del autoclave.

### **Extracción de ARN viral de muestras incluidas en parafina**

Se consideraron arbitrariamente encéfalo, pulmón y riñones como relevantes para la extracción de ARN viral por RT-PCR, de un ave por dilución y sus correspondientes testigos negativos. Se tomaron de tres a cuatro secciones de 10  $\mu$ m de espesor, de acuerdo con cantidades empleadas por otros autores,<sup>14,15</sup> con las medidas recomendadas para evitar la contaminación entre muestra y muestra.<sup>14,16</sup>

Las secciones se desparafinaron de acuerdo con el protocolo de Gruber et al.,<sup>14</sup> que consistió en dos lavados con 500  $\mu$ l de xileno, seguido de dos lavados con 400  $\mu$ l de etanol absoluto. Después de cada lavado se centrifugaron a 16 000 g durante tres minutos, con eliminación del sobrenadante.

Para la extracción del ARN viral se suspendieron las muestras en 300-400  $\mu$ l de amortiguador de digestión [Proteinasa K 500  $\mu$ g/ml, Tris-HCl 50 mM (pH 8.0), EDTA 20 mM, Sarcosil $\text{®}$  al 0.5%, mantenido en alícuotas a -70 $^{\circ}$ C] y se incubaron a 50 $^{\circ}$ C durante 14 a 18 horas. Los tubos se colocaron en agua en ebullición durante ocho minutos para inactivar la proteinasa.<sup>14</sup> Se centrifugaron las muestras a 16 000 g durante diez minutos a 4 $^{\circ}$ C y se recuperó el sobrenadante. Se añadió 600  $\mu$ l de solución de lisis GTC-Sarcosil (533  $\mu$ l de tiocianato de guanidina 6 M, 40  $\mu$ l de N-lauril sarcosina al 10%, 26.6  $\mu$ l de citrato de sodio 0.75 M, pH 7, 3.792  $\mu$ l de  $\beta$ -mercaptoetanol) a cada tubo y se mezcló en un vortex. Se añadió a cada tubo 80  $\mu$ l de acetato de sodio 2M, pH 4; 300  $\mu$ l de fenol saturado en agua y 300  $\mu$ l de cloroformo, y se mezcló manualmente durante 30 segundos. Se incubó durante 15 minutos sobre hielo. Se centrifugó a 16 000 g durante 20 minutos a 4 $^{\circ}$ C y se transfirió el sobrenadante a otro tubo. Se añadieron 500  $\mu$ l de cloroformo y se mezcló manualmente durante 30 segundos. Se centrifugó a 16 000 g durante diez minutos a 4 $^{\circ}$ C, se colectó el sobrenadante y se guardó en congelación a -70 $^{\circ}$ C hasta su uso.

Con el fin de precipitar ácidos nucleicos a 250  $\mu$ l de ARN, se añadieron 25  $\mu$ l de acetato de sodio 3M, pH 5.2 y 625  $\mu$ l de etanol absoluto, se dejó a -20 $^{\circ}$ C al menos 30 minutos, se centrifugó a 16 000 g durante 20 minutos a 4 $^{\circ}$ C y se eliminó cuidadosamente el sobrenadante por aspiración; con cuidado de no retirar un sedimento blanco, aunque en ocasiones el sedimento es invisible, en cuyo caso se aspira el sobrenadante con cuidado de no tocar el fondo del tubo con la micropunta. Se resuspendió el sedimento en 200  $\mu$ l de agua y se purificó el ARN con el juego de reactivos RNaid $\text{®}$  con el siguiente protocolo: 1) se añadieron 200  $\mu$ l de sales RNaid, 10  $\mu$ l de polvo de vidrio y se agitó suavemente durante 5' a temperatura ambiente; 2) se centrifugó a 862 g durante 30 segundos y se retiró el sobrenadante por decantación;

From here on, two protocols were followed: Ausubel et al., 17 and Sambrook et al.19 To obtain cDNA the following procedure was followed: 1) in a 0.6 ml microcentrifuge tube the following mixture was prepared: 5  $\mu$ l of purified RNA of each sample, 1.625  $\mu$ l of water, 0.625  $\mu$ l of 20 M Ex5 oligonucleotide, and 0.625  $\mu$ l of Ex3 20 M oligonucleotide; it was incubated at 65 °C for 5 min; 2) it was left to cool down for 1 min at room temperature; 3) it was sequentially added 2.5  $\mu$ l of RT 5x buffer (250 mM Tris-HCl, 40 mM MgCl<sub>2</sub>, 150 mM KCl, 5 mM dithiothreitol, pH 8.5), 1.6  $\mu$ l of 5 mM dNTPs\*\*\*, 0.4  $\mu$ l (12 U) of Rnase placenta inhibitor and 0.125  $\mu$ l of Reverse Transcriptase (AMV, 3 U)\*\*\*; 4) it was incubated at 42 °C for 30 min; 5) it was frozen until used.

### **Nested PCR**

The nested PCR assay was as follows: 1) a mixture was prepared in a 0.6 ml Eppendorf tube consisting of: 1  $\mu$ l of cDNA, 7.373  $\mu$ l of water, or 2  $\mu$ l of cDNA and 6.373  $\mu$ l of water, 1.25  $\mu$ l of PCR buffer 10x + Mg9 (100 mM Tris-HCl, 15mM MgCl<sub>2</sub>, 500 mM KCl, pH 8.3), 1  $\mu$ l 2mM dNTPs, 0.5  $\mu$ l 25 mM MgCl<sub>2</sub>. The Ex5/Ex3 oligonucleotide set was assayed in concentrations of 20 M or 0.5 M, 14 0.125  $\mu$ l of Taq DNA polymerase (0.625 U); 2) two drops of mineral oil were added; 3) the reaction was performed for 30 cycles in a thermocycler. For the second amplification step (second PCR) the same procedure was followed as for the first, with these modifications: 1  $\mu$ l of the product of the first PCR was used instead of cDNA, 0.625  $\mu$ l of each of the 20 M oligonucleotides In5 and In3 were used as primers. The aqueous phase was transferred to a new tube and frozen until used.

### **Amplified DNA analysis**

Four  $\mu$ l of each nested RT-PCR product were run in 1.5% agarose gels with 1  $\mu$ l of 6x sample buffer (0.25% bromophenol blue, 0.25% FF xylene cyanol, 30% glycerol in water) in 1x TAE buffer (0.04 M Tris, 0.02 M sodium acetate, 0.001 M EDTA, pH 8.2) and 0.5  $\mu$ g/ml of ethidium bromide, for 1.5 h at 95 volts.<sup>18</sup> The gel was photographed in an ultraviolet light transilluminator.

Also, 4  $\mu$ l of the PCR product were run in 15 cm 12% polyacrylamide gel prepared as follows: 7.7 ml water, 3.8 ml 2M Tris, pH 8.8, 7.92 ml of acrylamide-bis acrylamide 30:0.8, 450  $\mu$ l of 10% ammonium persulfate and 11  $\mu$ l of Temed (N,N,N',N'-tetramethylethylenodiamine). Gels were run in Tris-Glycine buffer (25 mM Tris, 0.192 M glycine, pH 8.3), at 12 milliamperes for approximately 5 h.<sup>19</sup> DNA bands were detected with silver stain.<sup>17</sup>

In addition, 8  $\mu$ l of lung, encephalon and kidney samples with their corresponding negative controls as well as positive and negative allantoic fluids were run.

3) se resuspendió el sedimento en 300  $\mu$ l de solución de sales Rnaid; 4) se centrifugó durante 30 segundos a 862 g, 5) se lavó dos veces con 500  $\mu$ l de solución de lavado Rnaid; 6) se centrifugó durante un minuto a 10 329 g y se eliminó el sobrenadante por decantación la primera vez, la segunda, por aspiración; 7) el sedimento se resuspendió en 30  $\mu$ l de agua e incubó en baño María durante 5' a 55°C; y 8) se centrifugó a 16 000 g durante dos minutos para recuperar el sobrenadante, que se conservó en congelación a -70°C hasta su uso.

### **Transcripción reversa**

A partir de aquí se tomaron en cuenta los protocolos de Ausubel et al.,<sup>17</sup> y Sambrook et al.<sup>18</sup> Para la obtención del ADNc se siguió el siguiente protocolo: 1) En un tubo de microcentrifuga de 0.6 ml se mezcló lo siguiente: 5  $\mu$ l de ARN purificado de cada muestra, 1.625  $\mu$ l de agua, 0.625  $\mu$ l de oligonucleótido Ex5 20 M y 0.625  $\mu$ l de oligonucleótido Ex3 20 M; 2) se incubó a 65°C durante 5'; 3) se dejó enfriar durante un minuto a temperatura ambiente; 4) se añadieron 2.5  $\mu$ l de amortiguador RT 5x (Tris-HCl 250 mM, MgCl<sub>2</sub> 40 mM, KCl 150 mM, ditiotreitolo 5 mM, pH 8.5), 1.6  $\mu$ l de dNTPs 9.5 mM, 0.4  $\mu$ l (12 U) de inhibidor de ARNasa de placenta y 0.125  $\mu$ l de Transcriptasa Reversa (AMV, 3 U)<sup>9</sup>; 5) se incubó a 42°C durante 30 minutos; 6) se guardó en congelación hasta su uso.

### **PCR doble anidado**

Para el PCR anidado se ensayó lo siguiente: 1) En un tubo Eppendorf de 0.6 ml se mezcló lo siguiente: 1  $\mu$ l de ADNc, 7.373  $\mu$ l de agua, o 2  $\mu$ l de ADNc y 6.373  $\mu$ l de agua, 1.25  $\mu$ l de amortiguador PCR 10x + Mg9 (Tris-HCl 100 mM, MgCl<sub>2</sub> 15 mM, KCl 500 mM, pH 8.3), 1  $\mu$ l de dNTPs 2mM, 0.5  $\mu$ l de MgCl<sub>2</sub> 25 mM, se ensayó el juego de oligonucleótidos Ex5/Ex3 en concentraciones de 20 M ó 0.5 M (24), 0.125  $\mu$ l de ADN polimerasa Taq (0.625 U); 2) se añadieron dos gotas de aceite mineral; 3) la reacción se llevó a cabo por 30 ciclos en un termociclador. Para el segundo paso de amplificación (segundo PCR) se procedió igual que con el primer PCR con la siguiente modificación: Se empleó 1  $\mu$ l del producto del primer PCR en lugar del ADNc, 0.625  $\mu$ l de oligonucleótido In5, 20 M, 0.625  $\mu$ l de oligonucleótido In3, 20 M. Se transfirió la fase acuosa a otro tubo y se guardó en congelación hasta su uso.

### **Análisis del ADN amplificado**

Cuatro  $\mu$ l de cada producto del RT-PCR anidado se corrió en geles de agarosa al 1.5% con un 1  $\mu$ l de amortiguador de muestra 6x (azul de bromofenol 0.25%, Xileno cianol FF 0.25%, glicerol en agua 30%) en amortiguador TAE 1x (Tris 0.04 M, acetato de sodio 0.02 M, EDTA 0.001 M, pH 8.2) y 0.5  $\mu$ g/ml de bromuro de etidio, durante 1.5 horas a 95 volts.<sup>18</sup>

## Statistical treatment

From here on, two protocols were followed: The exact Fisher test was applied and a concordance measure (Cohen Kappa) to compare results by histopathology and RTC-PCR. Significance was defined at  $P < 0.05$ .

## Results

Mortality of inoculated fowl is shown in Table 1 and corresponded to a titre of 108.7 50% lethal doses in chicken (LDC50)/ml.

## Clinical signs

Mortality of 12.5% at 24 h postinoculation was observed with LDC50 of 108, 107 and 106. Chickens in these batches showed depression, their head leaning on their breast, prostration, ruffled feathers, closed or semi-closed eyes with periorbital hyperemia, fever (42 °C) followed by hypothermia (40.4-40.6 °C) and prostration, and a short violent and uncoordinated reaction to sound stimuli.

By 48 h all batches presented mortality and clinical signs. In addition to the signs described, birds exhibited skin, crest and wattle congestion, ecchymotic spotting of the feet, emerald green feces and an intolerance reaction (probably painful) to tactile stimuli. Daily supervision of the feeding troughs revealed a gradual decrease in food consumption per batch; feeding troughs of fowl inoculated with the lowest virus doses were practically empty, while those of fowl with the highest doses were almost full. At 72 h after inoculation, accumulated mortality

El gel se fotografió en un transiluminador de luz ultravioleta.

También 4 l del producto del PCR se corrió en geles de poliacrilamida de 15 cm al 12%, bajo la siguiente fórmula: 7.7 ml de agua, 3.8 ml de Tris 2 M, pH 8.8, 7.92 ml de acrilamida-bis acrilamida 30:0.8, 450 l de persulfato de amonio al 10% y 11 l de Temed (N,N,N',N'-tetrametiletlenodiamina). Los geles se corrieron en amortiguador Tris-Glicina (tris 25 mM, glicina 0.192 M, pH 8.3), a 12 mili-amperes durante aproximadamente cinco horas.19 Las bandas de ADN se detectaron con tinción de plata.17

Para fines de ilustración se corrieron 8 l de una muestra de pulmón, encéfalo y riñón con sus testigos negativos correspondientes, así como líquido alantoideo positivo y negativo.

## Tratamiento estadístico

Se realizó la prueba exacta de Fisher y una medida de concordancia (Kappa de Cohen) para comparar los resultados por histopatología y RT-PCR. Se definió la significancia como un valor p menor a 0.05.

## Resultados

La mortalidad de las aves inoculadas se presenta en el Cuadro 1, la cual correspondió a un título de 108.7 dosis letales en pollo al 50% (DLP50) /ml.

## Signos clínicos

Se encontró una mortalidad de 12.5%, a las 24 horas posinoculación, con las DLP50 108, 107 y 106.

Cuadro 1								
MORTALIDAD EN POLLOS ARBOR ACRES DE CINCO SEMANAS DE EDAD TRAS LA APLICACIÓN DE 0.2 ML DE LÍQUIDO ALANTOIDEO INFECCIOSO, VIRUS DE INFLUENZA AVIAR A/CK/QUERÉTARO/20/95 (H5N2) POR VÍA ENDOVENOSA								
MORTALITY OF 5-WEEK OLD ARBOR ACRES CHICKENS AFTER I.V. APPLICATION OF 0.2 ML OF INFECTIOUS ALLANTOIC FLUID OF AVIAN INFLUENZA VIRUS A/CK/QUERETARO/20/95 (H5N2)								
D.P.	Dilution							
	$10^1$	$10^2$	$10^3$	$10^4$	$10^5$	$10^6$	$10^7$	$10^8$
1	7	2	1					
2	3	4	2	2	6	3	3	1
3		2	1		1	1		2
4		1	1	1	1			
5		1	4			4	1	
6				7	2	1	3	3
7							1	1
8			1					
9								
10								1
...								
15								
total	10	10	10	10	10	9	8	8

DP = days postinoculation.  
Virus titre:  $10^8$  LDC<sub>50</sub>/0.2 ml or  $10^{8.7}$ /ml.



was 51.25%. Head and feet were swollen, the skin, comb, wattles, ear lobes and eyelids were cyanotic, ecchymotic spotting was present, more evident in the feet, the voice had changed in one bird, and another showed nervous signs, which consisted of a slow movement of the head towards the back with sudden return of the head to its normal position.

On the fourth day, nervous signs were observed consisting of uncoordinated walk with falling wing and convulsive terminal attacks with torticollis. Feces had changed to brown-yellowish color with transparent mucous fluid. The comb and wattles started to show a dark red color (necrotic) in focal areas of the tips or the base or all over the head: comb, wattles, ear lobes, eyelids and face (Figure 1).

On later days, combinations of the described signs appeared, which were severe in birds that would die 24 h later. The number of birds with different clinical signs was not quantified, since this was beyond the scope of this work.

### **Macroscopic findings**

In birds that died within the first 24 h, congestion was generalized, especially of lungs and to a lesser extent of kidneys, spleen, liver, skin and, muscle mass. Petechial hemorrhages were observed in the heart, especially in the coronary sulcus and the serosas, and moderate ascites was present.

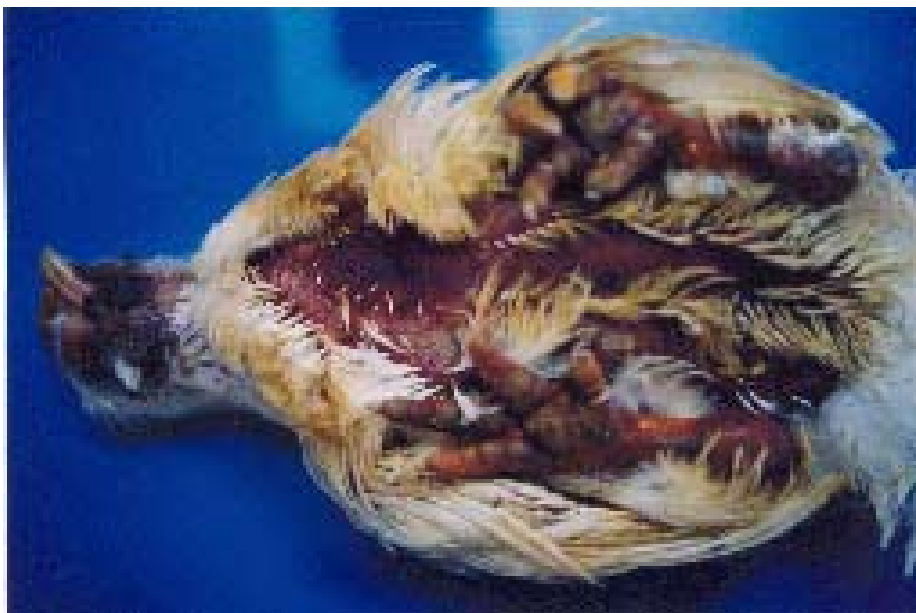On the second day, findings were similar to the first, except in the birds that received the first three dilutions, in which skin congestion was much more evident, with cyanosis of comb and wattles, presence of evident blood vessels (hyperemia) in central nervous system and intestine, ulcers and petechial hemorrhages in proventriculus and under the ventriculus cuticle, as well as moderate ascites. For

Las aves en estos lotes mostraban depresión, con la cabeza apoyada sobre el pecho, postración, pluma erizada, ojos cerrados o semicerrados con hiperemia periorbitaria, fiebre (42° C) y depresión, seguido de hipotermia (40.4-40.6°C) y postración, y una reacción violenta e incoordinada muy breve a los estímulos sonoros.

Para las 48 horas todos los lotes presentaban mortalidad y signos clínicos. Además de los signos descritos, ocurrió congestión de la piel, cresta y barbillas, manchado equimótico de patas, heces de color verde esmeralda y una reacción de intolerancia (probablemente dolorosa) a estímulos táctiles. Con base en la revisión diaria de los comederos, se pudo apreciar una disminución gradual en el consumo de alimento por lote; los comederos de las aves inoculadas con las dosis de virus más bajas estaban prácticamente vacíos, mientras que los comederos de las aves que recibieron las dosis más altas, estaban casi llenos de alimento. A las 72 horas de la inoculación se registró una mortalidad acumulada de 51.25%. Se apreció; hinchazón de cabeza y patas, presencia de un tono cianótico de piel, cresta, barbillas, orejuelas y párpados, manchado equimótico, mucho más evidente en patas, cambio de voz en un ave y, otra con signos nerviosos, consistente en un movimiento lento de la cabeza hacia atrás y retorno brusco a su posición normal.

Para el cuarto día se notaron signos nerviosos de marcha incoordinada con caída de ala y ataques convulsivos terminales con torticollis. Las heces cambiaron a color café-amarillento en líquido mucoso transparente. En cresta y barbillas empezó a notarse un color rojo oscuro (necrótico) en áreas focales en las puntas o en la base, o en toda la cabeza: cresta y barbillas, orejuelas, párpados y cara (Figura 1).

En días posteriores se presentaron combinaciones



**Figura 1.** Ave Arbor Acres inoculada con la cepa A/Ck/Querétaro/20/95 (H5N2), de las más afectadas en su apariencia externa, nótese la cara hinchada, cianótico-necrótica, piel congestionada y patas con manchado equimótico intenso. Arbor Acres chicken inoculated with strain A/Ck/Querétaro/20/95 (H5N2), one of the most affected in external appearance, note the swollen cyanotic-necrotic face, congested skin and feet with intense ecchymotic spotting.

the other dilutions, the lungs were of normal color, brilliant red or dark red.

The remaining days showed combinations of the previous lesions to different degrees, with cases of subcutaneous edema of the head, keel, leg and thigh; non-uniform liver coloration with light red, brown and yellow tones, pallid spleen with or without subcapsular hemorrhages, as well as variable hemorrhage findings in the cecum, opacity in air sacs and two cases of hemorrhage of the esophageic mucosa.

### Microscopic findings

The classification of histological findings in inoculated fowl is averaged and listed in Table 2, where lost observations were due to an overheating of the tissue processor.

Lung sections were observed with the following gradient of lesions: congestion, perivascular and interstitial edema, inflammatory perivascular and interstitial mononuclear infiltrate, occasionally a modest heterophylic infiltrate, reduction of the lymphoid population, lymphoid tissue necrosis (Figure 2) and one case of pyogranulomatous bronchopneumonia. In 8 out of 66 sections, thrombi were found in arteries and veins of small and medium caliber (Figure 3). In addition, in some birds, the bronchial ciliated epithelium exhibited a modest mononuclear infiltrate, nuclei with karyorrhexis and vacuolated cytoplasm. The histopathological picture of the surviving birds was characterized by congestion, edema and hyperplastic lymphoid tissue.

Kidney sections showed congestion with acute tubular

de los signos descritos, con presentación grave en aves que morirían en las 24 horas siguientes. No se cuantificó el número de aves con diferentes signos clínicos por no ser objetivo del trabajo.

### Hallazgos macroscópicos

En las aves que murieron dentro de las primeras 24 horas se encontró una congestión generalizada, en especial en pulmones y con menor intensidad en riñones, bazo, hígado, piel y masas musculares. Había hemorragias petequiales en corazón, en especial en el surco coronario y en serosas, y la presencia de ascitis moderada.

El segundo día los hallazgos fueron semejantes al primero, salvo en las aves de las primeras tres diluciones, en las cuales la congestión en piel fue mucho más evidente, además hubo cianosis en cresta y barbillas, presencia de vasos sanguíneos evidentes (hiperemia) en el sistema nervioso central e intestino; úlceras y hemorragias petequiales en proventrículo y bajo la cutícula del ventrículo, así como ascitis moderada. Para las diluciones restantes, los pulmones se apreciaban de un color normal, rojo brillante o rojo oscuro. Los días restantes se observaron combinaciones de lo anterior, en diferentes grados de afección, con casos de edema subcutáneo en cabeza, quilla, pierna y muslo; hígados con coloración no uniforme, tonos rojos más claros, café y amarillo, bazo pálido con o sin hemorragias subcapsulares, así como hallazgos variables de hemorragias en ciegos, opacidad en sacos aéreos y dos casos con áreas de hemorragia en mucosa esofágica.

**Cuadro 2**

**CLASIFICACION PROMEDIADA DE LAS LESIONES HISTOLOGICAS, SEGUN SU EXTENSION O ABUNDANCIA EN NORMAL (1), DISCRETA (2), MODERADA (3) O GRAVE (4) DE 80 AVES DE OCHO LOTES INOCULADOS CON DILUCIONES DECUPLES DEL VIRUS DE INFLUENZA AVIAR (10<sup>-1</sup> A 10<sup>-8</sup>)**

**CLASSIFICATION OF THE MEAN OF HISTOLOGIC LESIONS, ACCORDING TO THEIR EXTENSION OR ABUNDANCE, INTO NORMAL (1), MILD (2), MODERATE (3) OR SEVERE (4) OF 80 BIRDS FROM 8 BATCHES INOCULATED WITH TEN-FOLD DILUTIONS OF THE AVIAN INFLUENZA VIRUS (10<sup>-1</sup> TO 10<sup>-8</sup>)**

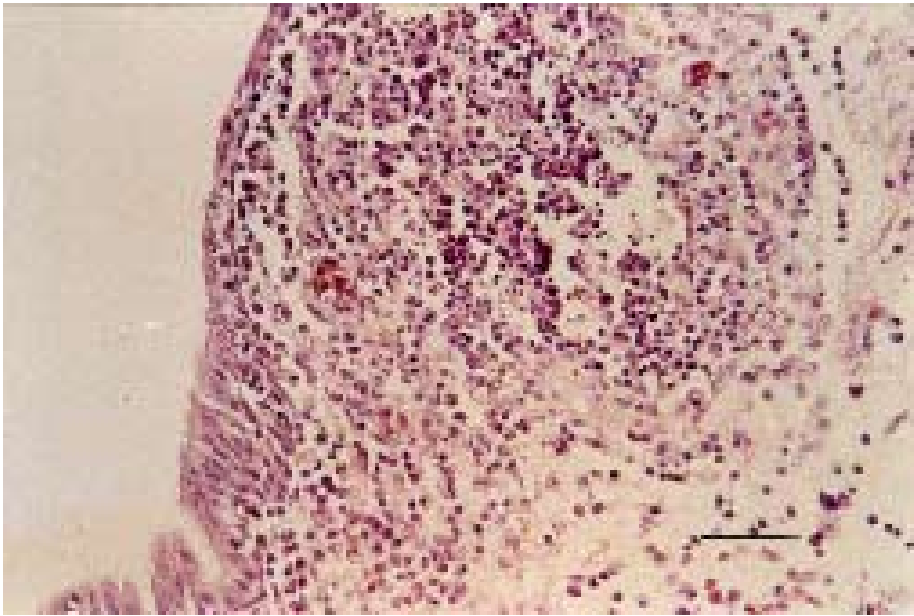
d.p. <sup>†</sup>	Organos*										
	Lung	Kid.	Enc.	Liver	Spl.	Pan.	B.F.	Comb	S.I.	C.T.	$\bar{x}$
1	2.5	2.4	2.0	2.0	3.0	2.1	2.9	2.2	2.2	2.6	2.4
2	2.1	2.7	2.2	2.3	3.2	2.4	2.8	2.3	2.6	2.9	2.6
3	2.6	3.0	2.6	2.3	3.5	2.9	3.3	3.3	2.7	2.8	2.9
4	2.7	3.3	3.3	2.6	3.5	2.7	2.7	3.6	2.7	2.7	3.0
5	2.3	3.1	4.0	2.3	3.3	3.1	3.3	3.8	2.5	2.1	3.0
6	2.3	2.7	4.0	2.4	3.1	2.6	2.6	3.7	2.1	1.8	2.7
7	o.p. <sup>‡</sup>	3.5	4.0	3.0	3.5	3.0	3.0	4.0	3.5	2.5	3.3
8	2.0	3.0	4.0	2.0	3.0	2.0	2.0	3.0	2.0	2.0	2.6
10	4.0	3.0	4.0	2.0	3.0	3.0	2.0	2.0	4.0	3.0	3.0
15	2.0	2.2	3.2	2.4	1.4	2.0	1.6	2.2	2.0	1.0	2.0
$\bar{x}$ <sup>**</sup>	2.3	2.8	3.0	2.3	3.1	2.6	2.8	2.9	2.4	2.4	

\* Kid., kidney; Enc., encephalon; Liv., liver; Pan., pancreas; B.F., bursa of Fabricius; S.I., small intestine; C.T., cecal tonsils.

† days postinfection.

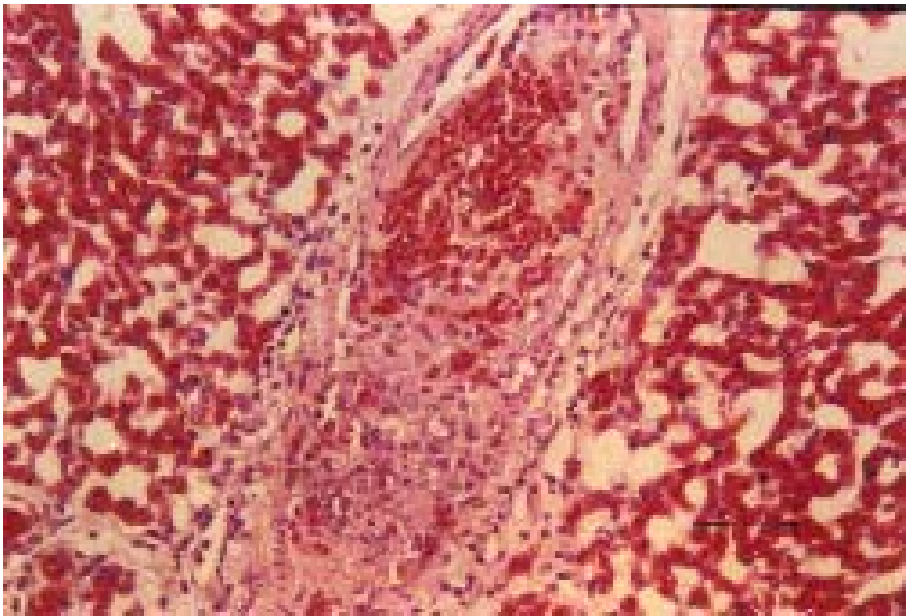
‡ Lost observations.

\*\* Mean of original data.



**Figura 2.** Tejido linfático pulmonar. Linfonecrosis, algunos heterófilos y un área celular alterna con área hipocelular que exhibe edema. Nótese que las células epiteliales del extremo inferior izquierdo tienen una apariencia normal aunque se aprecia cierto grado de infiltrado. Tinción HE. Barra 50 m.

Lung lymphatic tissue. Lymphonecrosis, some heterophils and an alternate cellular area with hypocellular area showing edema. Note that epithelial cells of the lower left extreme have normal appearance, although some degree of infiltration can be seen. HE stain. Bar = 50 m.



**Figura 3.** Sección de pulmón. Trombo en la pared de un vaso sanguíneo con necrosis fibrinoide y leucocitos mononucleares (vasculitis). Hay numerosos capilares aéreos dilatados y repletos de eritrocitos (congestión). Tinción HE. Barra = 50 m.

Lung section. Thrombus on blood vessel wall with fibrinoid necrosis and mononuclear leucocytes (vasculitis). Numerous air capillaries are dilated and full of erythrocytes (congestion). HE stain. Bar = 50 m.

necrosis (Figure 4), more frequent and severe in the proximal convoluted tubules. Interstitial and multifocal mononuclear inflammatory infiltrate, and in some cases, modest heterophil infiltrate (interstitial nephritis) and multifocal necrosis were observed. A venous thrombus was detected in one bird inoculated with 105 LDC50, that died 6 days after inoculation. Kidneys of surviving fowl showed abundant diffuse interstitial infiltrate and nodular lymphoid aggregates.

The encephalon sections showed congestion, hyperemia, multifocal gliosis, necrosis with multifocal reactive gliosis, vacuolization of the white substance, perivascular mononuclear inflammatory infiltrate,

### **Hallazgos microscópicos**

La clasificación de los hallazgos histológicos de las aves inoculadas se encuentra promediada y tabulada en el Cuadro 2, donde las observaciones perdidas resultaron de un problema técnico de sobrecalentamiento del procesador de tejidos.

Las secciones de pulmón se observaron con el siguiente gradiente de lesiones: congestión y edema perivascular e intersticial, infiltrado inflamatorio mononuclear perivascular e intersticial, infiltrado heterofílico discreto, disminución de la población linfoide, necrosis del tejido linfoide (Figura 2), y un caso de bronconeumonía piogranulomatosa. En ocho de 66 cortes se

characteristic of non-suppurative encephalitis, non-suppurative meningitis, neuronal degeneration and necrosis, and scarce neurophagia foci. The brains of surviving fowl showed a gradual decrease, depending on the dose, in the lesions of perivascular infiltrate, multifocal gliosis, neuronal changes and slight vacuolization with 103 DLP50 to practically normal levels in one case with 101 LDC50.

Liver sections showed congestion, small-droplet steatosis, sinusoid dilatation with presence of erythrocytes, loss of architecture, perivascular lymphocytic infiltrates in central veins and portal spaces, multifocal areas of hepatocellular necrosis that include the presence of inflammatory cell aggregates. Vasculitis was detected in a medium size artery in a bird inoculated with 102 LDC50, sacrificed at 15 days post-inoculation.

Spleen sections were congested or anemic with subcapsular erythrocyte cumuli (hemorrhages), ochre pigment (hemosiderine), proliferation of plasmatic cells, necrosis of the lymphoid tissue and reticular cells and presence of venous thrombi in a bird inoculated with 104 LDC50 that died 48 h post-infection. From four days post-inoculation, plasmatic cells with Russell bodies were present in 20% of the birds (Figure 5).

Pancreas sections showed cytoplasmic vacuoles in the perivascular acinary cells, mononuclear cell infiltration, loss of architecture, multifocal coagulative necrosis and, islet cell pyknosis (Figure 6). Surviving birds that were sacrificed showed a mononuclear inflammatory-cell infiltration of nodular type.

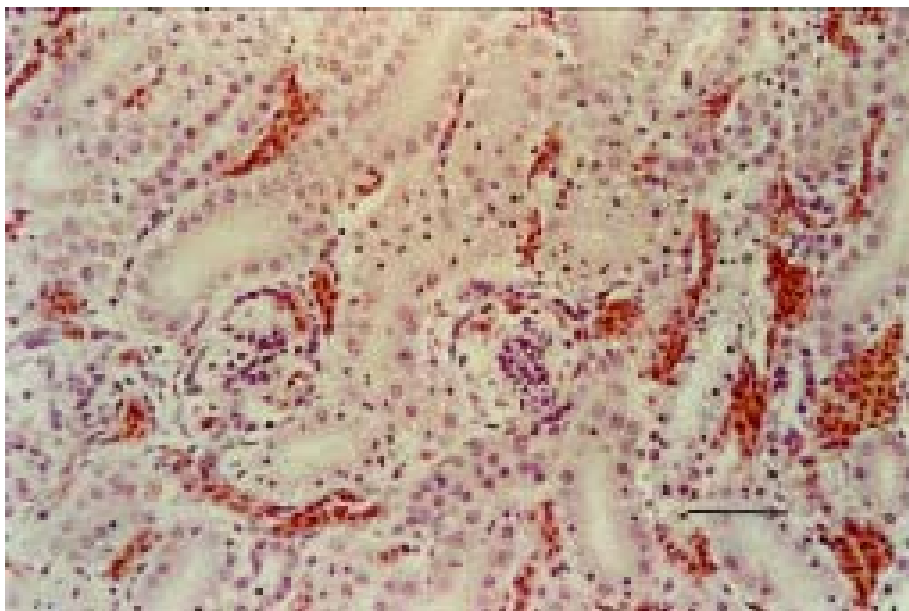
Sections of bursa of Fabricius exhibited vacuolar degeneration of epithelial cells, decrease in the lymphoid population of the medullar zone and, in more severe cases, congestion and cortical hyperemia with cysts and necrosis in lymphoid follicle and

encontraron trombos en arterias y venas de pequeño y mediano calibre (Figura 3). Adicionalmente el epitelio ciliado bronquial presentaba o no un infiltrado mononuclear discreto, núcleos con cariorrexis y vacuolización del citoplasma. El cuadro histopatológico de las aves sobrevivientes se caracterizó por congestión, edema y tejido linfoide hiperplásico.

En las secciones de riñón se observó congestión con necrosis tubular aguda (Figura 4), más frecuente y grave en los túbulos contorneados proximales. Infiltrado inflamatorio mononuclear intersticial, multifocal y, en ocasiones, infiltrado discreto de heterófilos (nefritis intersticial) y necrosis multifocal. Se detectó un trombo venoso en un ave inoculada con 105 DLP50, fallecida a los seis días posinoculación. Los riñones de las aves sobrevivientes presentaron abundante infiltrado intersticial difuso y cúmulos linfoides nodulares.

En las secciones de encéfalo se apreció congestión, hiperemia, gliosis multifocal, necrosis con gliosis reactiva multifocal, vacuolización de la sustancia blanca, infiltrado inflamatorio mononuclear perivascular, característico de encefalitis no supurativa, meningitis no supurativa, degeneración y necrosis neuronal, y escasos focos de neurofagia. En los encéfalos de las aves sobrevivientes, en función de la dosis empleada, se percibió una disminución gradual de las lesiones, de infiltrado perivascular, focos gliales, cambios neuronales y vacuolización leve con 103 DLP50 a prácticamente normal en un caso con 101 DLP50.

En las secciones de hígado se notó congestión, esteatosis de gota pequeña, dilatación de sinusoides con presencia de eritrocitos, pérdida de la arquitectura, infiltrados linfocitarios perivascular en venas centrales y espacio porta, áreas multifocales de necrosis hepatocelular, que incluye presencia de cúmulos de células inflamatorias. Se detectó vasculitis en una



**Figura 4.** Corteza renal. Congestión y necrosis tubular. Se aprecia picnosis y cariorrexis en las células epiteliales de los túbulos contorneados proximales. Tinción HE. Barra = 50 m.

Renal cortex. Congestion and tubular necrosis. Pyknosis and karyorrhexis are present in epithelial cells of the proximal convoluted tubules. HE stain. Bar

epithelium.

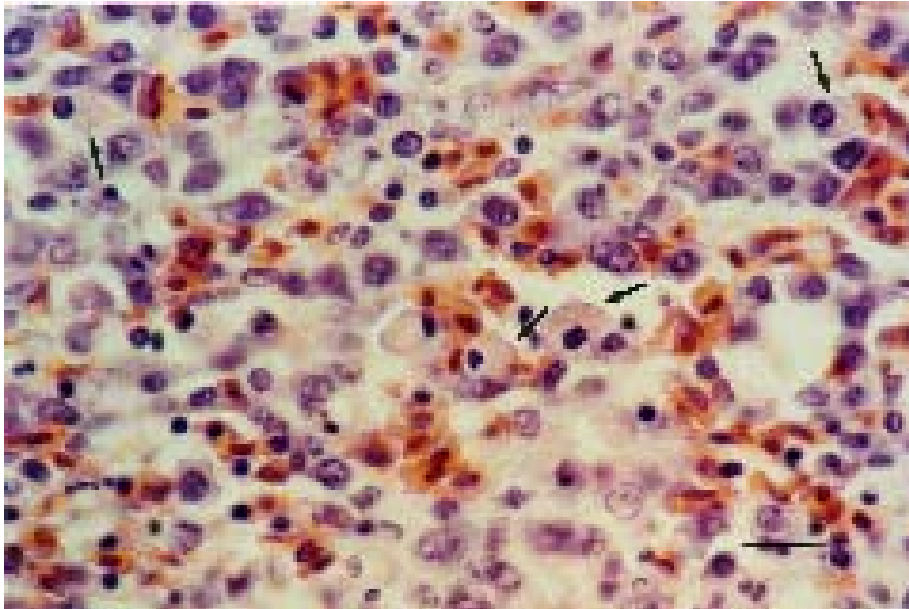
Comb sections showed congestion, hyperemia, perivascular inflammatory infiltrate in deep dermis, panniculitis, mononuclear inflammatory infiltrate and heterophils in superficial dermis, multifocal necrosis in superficial dermis with involvement of the epidermis. Thirty-four cases were observed of fibrinoid necrosis and thrombosis of arteries and small size veins of the central layer, proximal to the intermediate layer of the dermis, especially when they showed extensive epithelial necrosis.

Small intestine sections were characterized by hyperemia on the tips of the villi, necrosis of the villi epithelium and intestinal crypts, vacuolar degeneration of the lamina propria, necrosis of the villi tips and erosion.

arteria de mediano calibre en un ave inoculada con 102 DLP50, sacrificada a los 15 días posinoculación.

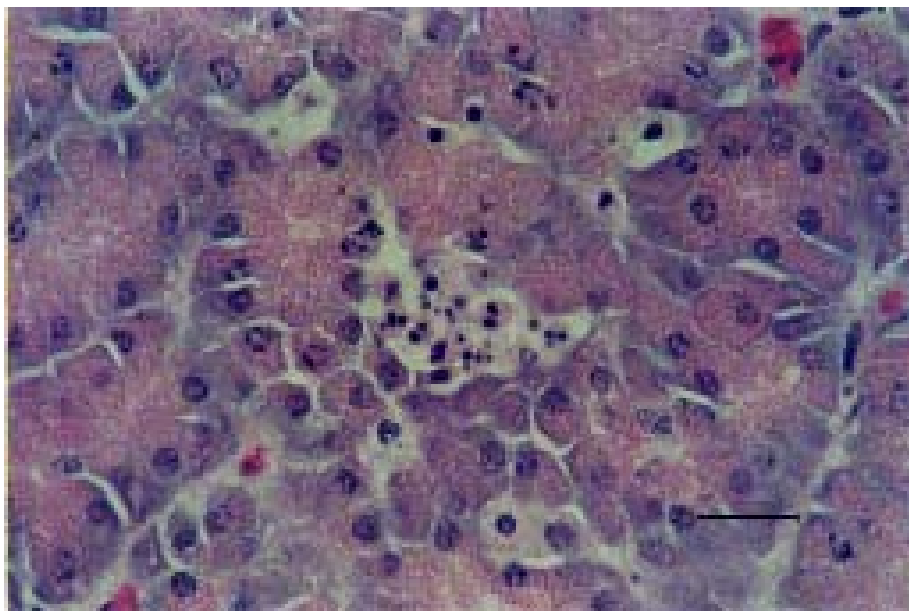
En las secciones de bazo se vieron congestivos o anémicos con cúmulos subcapsulares de eritrocitos (hemorragias), pigmento ocre (hemosiderina), proliferación de células plasmáticas, necrosis de tejido linfoide y de células reticulares, y la presencia de trombos venosos en un ave inoculada con 104 DLP50, fallecida a las 48 horas posinfección. A partir de los cuatro días posinoculación fue evidente la presencia de células plasmáticas con cuerpos de Russell, en 20% de las aves (Figura 5).

En las secciones de páncreas se observaron vacuolas acinares, infiltrado inflamatorio mononuclear perivascular, pérdida de la arquitectura, necrosis coagulativa multifocal y picnosis de células insulares (Figura



**Figura 5.** Sección de bazo. Población linfoplasmocitaria con presencia de células plasmáticas que contienen cuerpos de Russell (flechas) y disminución de la población linfoide. Tinción HE. Barra = 20 m.

Spleen section. Lymphoplasmacytic population with presence of plasmatic cells containing Russell bodies (arrows) and decrease of the lymphoid population. HE stain. Bar = 20 m.



**Figura 6.** Islote pancreático beta. Picnosis de células insulares. Tinción HE. Barra = 20 m.

Beta pancreatic islet. Islet cell pyknosis. HE stain. Bar = 20 m.

Cecal tonsil sections exhibited proliferation of plasmatic cells, reduction of the lymphoid population and lymphonecrosis with or without discernible germinal centers. Five cases of cryptic abscess were present, characterized by epithelium necrosis of the intestinal glands with accumulation of cellular detritus and heterophils in the interior.

### **Controls**

The non-treated batch of fowl did not show mortality nor clinical signs. Two birds showed moderate ascites but no further macroscopic lesions were found in the others. Microscopic findings were in liver, scarce perivascular mononuclear infiltrate in central veins and in portal space with a maximum thickness of 3 cell layers.

### **Reverse transcription-polymerase chain reaction (RT-PCR)**

Once the conditions for nested PCR were fixed, the RT-PCR assay was applied to 24 lung, encephalon and kidney samples from inoculated chickens with 0.2 ml of a ten-fold serial dilution of infectious allantoic fluid from 10<sup>-1</sup> to 10<sup>-8</sup> (equivalent to 10<sup>8</sup> to 10<sup>1</sup> DLP50 (see Table 1)) of the influenza virus A/Ck/Queretaro/20/95. cDNA was amplified to the expected size, 116 bp, in lung, independently of the dose, and in encephalon and kidney in 7 of the 8 inoculated doses. Agarose gel polyacrylamide results are shown in Table 3 and an example is illustrated in Figure 7. It was statistically shown ( $P < 0.05$ ) that histological lesions and positive RT-PCR results are dependent and with high level of concordance ( $\kappa = 0.911$ ).

6). Las aves sobrevivientes sacrificadas mostraron un infiltrado inflamatorio mononuclear de tipo nodular.

Las secciones de bolsa de Fabricio presentaban degeneración vacuolar en células epiteliales, disminución de la población linfoide en la zona medular y, en casos más graves, congestión e hiperemia cortical con quistes y necrosis en folículo linfoide y el epitelio.

Las secciones de cresta mostraron congestión, hiperemia, infiltrado inflamatorio perivascular en dermis profunda, paniculitis, infiltrado inflamatorio mononuclear y heterófilos en dermis superficial, necrosis multifocal en dermis superficial con implicación de epidermis. Treinta y cuatro casos de necrosis fibrinoide y trombosis de arterias y venas de pequeño calibre de la capa central, próximos a la capa intermedia de la dermis, sobre todo cuando exhibieron necrosis epitelial extensa.

Las secciones de intestino delgado se caracterizaron por hiperemia en punta de vellosidades, necrosis del epitelio de las vellosidades y criptas intestinales, degeneración vacuolar en lámina propia, necrosis de punta de vellosidades y erosión.

Las secciones de tonsilas cecales exhibieron proliferación de células plasmáticas, disminución de la población linfoide y linfonecrosis con o sin centros germinales discernibles. En cinco casos se notaron abscesos crípticos, caracterizados por necrosis del epitelio de las glándulas intestinales, con acumulación de detritos celulares y heterófilos en su interior.

### **Testigos**

El lote de aves no tratado no presentó mortalidad ni signos clínicos. Dos aves presentaron ascitis moderada, pero en las demás no se encontraron lesiones macroscópicas evidentes. Los hallazgos microscópicos



**Figura 7.** Gel de poliacrilamida de productos de RT-PCR de muestras incluidas en parafina. Carril (1) y (13) control de peso molecular x 174 Hac III, (2) pulmón, (3) pulmón, (4) testigo negativo de pulmón, (5) encéfalo, (6) encéfalo, (7) testigo

## Discussion

Clinical signs found in this study do not differ from the general descriptions given for the disease.<sup>1,2</sup> Present findings reveal that the employed strain A/Ck/Querétaro/20/95 (H5N2) is in some aspects different from other highly pathogenic strains, since this strain combines the damage produced by various strains into a more severe presentation, more alike to the description made by Jungherr et al. for fowl pest.

It is likely that the severe ascites observed in the inoculated fowl was exacerbated due to vascular damage, since differential diagnosis of ascites in fowl must be considered as secondary to hepatic or vascular damage rather than to right cardiac insufficiency.<sup>20</sup> The presence of small accumulations of lymphoid cells in the liver of control fowl surrounding portal triads and less frequently in any part of the parenchyma are considered normal.<sup>21</sup>

The extensive and severe destruction of the lymphoid tissue observed in this study had only been reported with the Ty/Ontario/7732/66 (H5N9) virus<sup>9</sup>, however, we additionally detected severe lesions in other organs; thus, the statement that “the more virulent strains have affinity for macrophages and lymphocytes and cause a much more severe systemic disease” might be true<sup>21</sup>. Nonetheless, Van Campen et al.<sup>22</sup> found that infected lymphocytes and macrophages do not produce infectious virus. It seems that one of the mechanisms implied in the destruction of lymphoid tissue is the induction of apoptosis by the influenza virus<sup>23</sup>. Another feature shared by the studied virus with the mentioned Ontario strain is that it is relatively innocuous for the airway epithelium, in spite of the high lethal doses employed.

The 34 cases of comb vasculitis, as well as the 8 cases in lung and single cases in kidney, liver and spleen indicate a marked tropism of this virus to vascular endothelia. In this study, vasculitis is associated to the viral infection, provoked either by direct damage or by type III hypersensitivity. This vascular damage has been previously described elsewhere, although it was detected less frequently. In immunohistochemical studies, strain A/Chicken/Pennsylvania/1370/1983 (H5N2) has shown great affinity for the capillary endothelium.<sup>24</sup> Acland et al.<sup>7</sup> studied the lesions in 5 chickens and 10 egg-laying hens with the Pennsylvania strain and found fibrinoid necrosis in small vessels of the eyelid in one hen and thrombi in another. In a retrospective study<sup>25</sup> with strains of high and low pathogenicity, thrombi were found in kidneys and, in some cases, in liver. In a study on fowl plague<sup>8</sup>, occasional fibrotic thrombosis has been noted in the vicinity of necrotic foci in the kidney. In an experimental study<sup>26</sup> of egg-laying hens inoculated with strain A/Chicken/Alabama/7395/75 (H4N8), thrombosis of blood capillaries in lung was observed in 1 out of 5 birds.

Chickens infected with influenza virus of low pathogenicity, isolated from aquatic fowl, have been

fueron en hígado, escaso infiltrado mononuclear perivascular en venas centrales y en espacio porta de un espesor máximo de tres capas de células.

## Transcripción reversa-reacción en cadena de la polimerasa

Una vez que se fijaron las condiciones del PCR anidado, se aplicó el ensayo de RT-PCR a 24 muestras de pulmón, encéfalo y riñón de aves inoculadas con 0.2 ml de una dilución décuple seriada de líquido alantoideo infeccioso de 10<sup>-1</sup> a 10<sup>-8</sup> equivalente a 108 a 101 DLP50 (ver Cuadro 1) del virus influenza A/Ck/Qro./20/95. Se amplificó ADNc del tamaño esperado, 116 pb, en pulmón, independientemente de la dosis, y en encéfalo y riñón en siete de las ocho dosis empleadas. Los resultados vistos en geles de poliacrilamida y agarosa se presentan en el Cuadro 3, y el ejemplo ilustrativo en la Figura 7.

Se probó estadísticamente ( $P < 0.05$ ) que las lesiones histológicas y los resultados positivos por RT-PCR son dependientes y con una alta concordancia ( $\kappa = 0.911$ ).

## Discusión

Los signos clínicos de este estudio no difieren de las descripciones generales dadas para la enfermedad.<sup>1,2</sup> Los hallazgos en este estudio revelan que la cepa A/Ck/Querétaro/20/95 (H5N2) empleada difiere en algunos aspectos de lo señalado para otras cepas de alta patogenicidad, en cuanto a que esta cepa conjuga el daño producido por diferentes cepas en una presentación más grave, quizá con mayor similitud a los hallazgos señalados por Jungherr et al., para la peste aviar.<sup>8</sup>

Es muy probable que el grado de ascitis que presentaban las aves se exacerbó por el daño vascular, de hecho se señala que en el diagnóstico diferencial de ascitis en aves de corral se debe considerar la ascitis secundaria al daño hepático o vascular más que a la insuficiencia cardíaca derecha.<sup>20</sup>

Es pertinente señalar que la presencia de las pequeñas acumulaciones de células linfoides en el hígado de las aves testigo, alrededor de triadas porta y menos comúnmente en cualquier parte del parénquima se consideran normales.<sup>21</sup>

La destrucción extensa y grave del tejido linfóide sólo se ha señalado con el virus Ty/Ontario/7732/66 (H5N9),<sup>9</sup> pero a diferencia de éste aquí sí hubo lesiones significativas en otros órganos; por lo que la afirmación que “las cepas más virulentas tienen una afinidad por macrófagos y linfocitos y causa una enfermedad sistémica mucho más grave” cobra sentido.<sup>21</sup> Sin embargo, Van Campen et al.<sup>22</sup> encontraron que los linfocitos y macrófagos infectados no producen virus infeccioso. Al parecer uno de los mecanismos implicados en la destrucción del tejido linfóide es la inducción de apoptosis por el virus de influenza.<sup>23</sup> Otra característica que comparte el virus

shown to produce significant lesions confined to the kidneys, confirmed by clinical chemistry, histopathology, viral isolation and immunohistochemistry data,<sup>25-28</sup> while those infected with high pathogenicity virus may or may not show nephrotropism and nephropathogenicity.<sup>7,8</sup> In the present study, the severe renal damage observed is a clear indication of nephrotropism and nephropathogenicity, in fact imputable as the cause of death of many of the birds by acute renal failure, which is itself considered a death cause.<sup>29</sup> The renal lesions, however, can also be associated with circulatory collapse as part of the systemic inflammatory response in face of severe viremia, in spite of viral detection by RT-PCR, since its presence does not exclude the possibility of a secondary mechanism.

Our findings in the central nervous system agree with other studies using virus of high pathogenicity.<sup>1,2,7,21</sup> Spongiosis of the white matter has been described;<sup>7</sup> however, in the present work it was not included, since the number of hours the birds had been dead was not known when they were examined each day and post mortem changes of the nervous system are known to include: separation of the molecular layer from the granular layer of the cerebellum, spaces surrounding blood vessels and clear, punch-out appearance spaces in white matter.<sup>21</sup>

In liver, hepatic steatosis could well be the reflection of anorexia, which causes fat mobilization from adipose tissues as increasing amounts of fatty acids pass to the liver, which are digested for the synthesis of triglycerides, or due to hypoxia associated to circulatory collapse.<sup>30</sup>

In spleen, beside the marked lymphoid destruction, groups of plasmatic cells containing Russell bodies were observed, which are reactive plasmatic cells with active immunoglobulin synthesis.<sup>30</sup>

In contrast to references by other authors, <sup>2,7,21,29</sup> in our study damage was also found in pancreatic islets.

Due to the tropism of this virus towards the immune system, the bursa of Fabricius showed extensive destruction of lymphoid tissue and epithelium necrosis, besides the intraepithelial cystic formations previously reported by other authors.<sup>29</sup>

The large vesicles described in the comb by other authors<sup>7,21</sup> were not observed, however, the detected vasculitis explains cyanosis and necrosis of comb and wattles.

Intestinal damage, in this case of the terminal portion of the small intestine (ileon), seems to have been more severe than that mentioned by other authors.<sup>2,6-8,22,25,26</sup>

The lesions in cecal tonsils support the mentioned severe lymphonecrosis that this viral strain is capable of producing. The intestinal "cryptic abscess" presence has been reported before<sup>21</sup>, but it had not been associated to the influenza virus, although it could be considered that the extensive damage in lymphoid tissue reduces the immune response of the affected

estudiado con la cepa de Ontario mencionada es la relativa inocuidad para el epitelio de las vías aéreas, a pesar de las altas dosis letales empleadas.

Los 34 casos de vasculitis en cresta, así como los ocho casos en pulmón, casos únicos en riñón, hígado y bazo, denotan un tropismo marcado de este virus hacia endotelios vasculares. En este estudio la vasculitis se asocia a la infección viral, sea provocada por daño directo o hipersensibilidad tipo III. Estos daños vasculares ya han sido señalados en otros trabajos, pero con una presentación notablemente más rara: En estudios por inmunohistoquímica la cepa A/Ckicken/Pennsylvania/1370/1983 (H5N2) ha revelado gran afinidad por el endotelio capilar.<sup>24</sup> Acland et al.<sup>7</sup> al estudiar las lesiones en cinco pollos y diez gallinas ponedoras con esta cepa de Pensilvania, encontraron necrosis fibrinoide en pequeños vasos del párpado en una gallina y en otra trombos. En un estudio retrospectivo<sup>25</sup> con cepas alta y baja patogenicidad se encontraron trombosis en riñones y, en algunos casos, en hígado. En un trabajo sobre peste de las aves<sup>8</sup> se señala trombosis fibrinosa ocasional en la vecindad de focos necróticos de riñón. En un trabajo experimental<sup>26</sup> con gallinas de postura inoculadas con la cepa A/pollo/Alabama/7395/75 (H4N8) se menciona trombosis de capilares sanguíneos de pulmón en uno de cinco aves.

Se ha señalado que los pollos afectados con virus de influenza aviar de baja patogenicidad, aislados de aves acuáticas producen lesiones significativas confinadas a los riñones, y confirmadas por datos de química clínica, histopatología, aislamiento viral e inmunohistoquímica,<sup>25-28</sup> mientras que los de alta patogenicidad pueden o no tener propiedades de nefrotropismo y nefropatogenicidad.<sup>7,8</sup> En este estudio, el grave daño renal encontrado es indicio claro del nefrotropismo y nefropatogenicidad, incluso imputable como causa de muerte en muchas de las aves por insuficiencia renal aguda, que por sí solo ya se ha señalado como causa de muerte.<sup>29</sup> Sin embargo, las lesiones renales también pueden asociarse con colapso circulatorio como parte de la respuesta inflamatoria sistémica ante una viremia grave, a pesar de la detección viral por RT-PCR, pues su presencia no excluye la posibilidad de un mecanismo secundario.

Los hallazgos en sistema nervioso central concuerdan con lo citado para los virus de alta patogenicidad.<sup>1,2,7,21</sup> La espongiosis de la sustancia blanca ya ha sido señalada;<sup>7</sup> sin embargo, en este trabajo no se asoció, ya que se desconoció el número de horas que llevaban de muertas las aves cuando se realizó la revisión diaria y se sabe que los cambios post mortem en sistema nervioso incluyen: separación de la capa molecular de la capa granular del cerebelo, espacios alrededor de vasos sanguíneos y espacios claros en sustancia blanca con apariencia de agujeros de sacabocados.<sup>21</sup>

En hígado, la esteatosis hepática bien puede ser reflejo de la anorexia, la cual ocasiona una movilización de las grasas del tejido adiposo, al pasar mayores canti-



birds and favors the infection of opportunistic agents.

In summary, the main histopathologic lesions caused by the influenza virus A/Chicken/Queretaro/20/95 include: destruction of the lymphoid tissue, acute tubular necrosis, non-suppurative encephalitis and, in general, multifocal areas of necrosis in the studied organs. The major differences with other strains of high pathogenicity such as fowl plague (H7N7), Ck/Scot/59 (H5N1), Tern/S.A./61 (H5N3), Ty/Ont/66 (H5N9) and Ck/Penn/83 (H5N2) are: notable and high frequency of vascular damage, nephropathogenicity, necrosis of the pancreatic islets and extensive lymphoid necrosis. These findings confer particular distinctive properties to the strain under study.

Results with RT-PCR show the potential use of this technique in retrospective studies with formalin-fixed paraffin-embedded material, corroborating the work by Taubenberger et al., who characterized the "Spanish" influenza virus of 1918 with paraffin-embedded lung samples.<sup>31</sup> In addition, the presence of highly pathogenic influenza virus in lung, encephalon and kidney, confirmed by RT-PCR in fowl inoculated with almost all doses, from 101 to 108 LDC50, indicates that the virus replicates in these tissues. The present study revealed concordance between virus detection and histological lesions and so, the pathologic changes observed can be attributed to virus replication, without excluding participation of other indirect mechanisms. The demonstration of viral replication in the affected organs indicates that tropism is determinant in the capacity of avian influenza virus to produce disease.

The negative result in encephalon in batch 8 (10 LDC50), found without histological lesion, suggests that the virus is indeed absent, while the negative result in kidney, with modest lesion, suggests that the virus could be present, albeit in small quantities, which altogether indicates that we could be working at the sensitivity limit of the test, considering the loss of sensitivity caused by degradation of genetic material implicated in paraffin-embedded material. 31,32

## Acknowledgements

Authors would like to thank Nuria de Buen from the Pathology Department of the FMVZ-UNAM, Carlos Arias from the Molecular Physiology and Genetics Department of the IB-UNAM, Cuernavaca, Morelos, Moisés Fraire Cachón, from the High Security Laboratory-CPA; as well as Paul Gaytán and Eugenio López from the IB-UNAM for technical support; Luis Morales Arreola and Guadalupe Juárez Jiménez from the FMVZ-UNAM; Pedro Paz Ramírez from the CPA, Pedro Romero Guido; Jorge Lecumberri López from the FMVZ-UNAM. We thank the Mexico-US Commission for the prevention of foot and mouth disease and other exotic diseases, the Pathology Department of of FMVZ-UNAM and the Molecular Physiology and Genetics Department of

dades de ácidos grasos al hígado, los que son dirigidos para la síntesis de triglicéridos, o bien debido a hipoxia asociada al colapso circulatorio.<sup>30</sup>

En bazo, además de la marcada destrucción linfoide, se presentaron grupos de células plasmáticas con cuerpos de Russell, que son células plasmáticas reactivas con una activa síntesis de inmunoglobulinas.<sup>30</sup> A diferencia de lo referido por otros autores,<sup>2,7,21,29</sup> también se encontró daño en los islotes pancreáticos. Debido al tropismo de este virus hacia el sistema inmune, la bolsa de Fabricio presentó destrucción extensa del tejido linfoide y necrosis del epitelio, además de las formaciones quísticas intraepiteliales, ya informadas por otros autores.<sup>29</sup>

En cresta no se observaron las grandes vesículas que han sido descritas por otros autores;<sup>7,21</sup> sin embargo, hubo vasculitis que explica la cianosis y necrosis en cresta y barbillas.

El daño intestinal, en este caso la porción terminal de intestino delgado (íleon), es, al parecer, más grave que lo mencionado por otros autores.<sup>2,6-8,22,25,26</sup> Las lesiones en tonsilas cecales refuerzan lo mencionado en torno a la linfonecrosis grave que es capaz de producir esta cepa viral. La presencia de "abscesos crípticos" intestinales ya ha sido mencionada,<sup>21</sup> pero no se asoció al virus de influenza, aunque se podría considerar que el daño extenso en tejido linfoide disminuye la respuesta inmune de las aves afectadas y favorece la infección por agentes oportunistas.

En resumen, puede decirse que las principales lesiones histopatológicas causadas por el virus de influenza A/Ck/Qro./20/95 incluyeron: destrucción del tejido linfoide, vasculitis, necrosis tubular aguda, encefalitis no supurativa y, en general, áreas multifocales de necrosis en los órganos estudiados. Las principales diferencias con otras cepas de alta patogenicidad como peste de las aves (H7N7), Ck/Scot/59 (H5N1), Tern/S.A./61 (H5N3), Ty/Ont/66 (H5N9) y Ck/Penn/83 (H5N2) son: notable y alta frecuencia de daño vascular, nefropatogenicidad, necrosis en islotes pancreáticos y necrosis linfoide extensa. El conjunto de estos hallazgos le confieren a la cepa bajo estudio características propias distintivas.

Los resultados de RT-PCR prueban el uso potencial de esta técnica en estudios retrospectivos con material fijado en formalina e incluido en parafina, uso que se reafirma con el trabajo de Taubenberger et al., quienes caracterizaron el virus de la influenza "española" de 1918, de muestras de pulmón incluidas en parafina.<sup>31</sup> Asimismo, se comprobó por RT-PCR, la presencia del virus influenza de alta patogenicidad en pulmón, encéfalo y riñón de las aves inoculadas con casi todas las dosis del inóculo viral que se emplearon, entre 101 a 108 DLP50, lo cual es indicativo de que el virus se replica en estos tejidos. En este trabajo se encontró una concordancia entre detección de virus y demostración de lesiones histológicas y así los cambios patológicos observados pueden ser atribuidos a la replicación del virus, sin excluir la posible participación de otros mecanismos indirectos.

the Institute for Biotechnology-UNAM. Isabel Pérez Montfort translated the present manuscript.

## References

1. Comité de Enfermedades Exóticas de la Asociación de Sanidad de los Estados Unidos. Enfermedades exóticas de los animales su prevención, diagnóstico y control. Comisión México - Americana para la Prevención de la Fiebre Aftosa. México (DF), 1986.
2. Easterday BC, Hinshaw VS. Influenza. In: Calnek BW, Barnes HJ, Beard CW, Reid WM, Yorder HW, editors. Diseases of Poultry. 9th ed. Ames (Io): Iowa State University Press, 1991:532-551.
3. Murphy B R, Webster RG. Orthomyxoviruses. In: Fields BN, Knipe DM, Howley PM, et al., editors. Fields Virology. Philadelphia: Lippincott - Raven Publishers, 1996:1397-1445.
4. Alexander DJ. A review of avian influenza in different bird species. *Vet Microbiol* 2000; 74: 3-13.
5. Fenner FJ, Gibbs EPJ, Murphy FA, Rott R, Studdent MJ, White DO. *Veterinary virology*. 2nd ed. New York: Academic Press Inc., 1993: 511-522.
6. Hooper PT. Lesions in chickens experimentally infected with 1985 H7N7 avian influenza virus. *Aust Vet J* 1989; 66(5):155-156.
7. Acland HM, Silverman BLA, Eckroade RJ. Lesions in broiler and layer in an outbreak of highly pathogenic avian influenza virus infection. *Vet Pathol* 1984; 21:564-569.
8. Jungherr EL, Tyzzer EE, Brandly CA, Moses HE. The comparative pathology of fowl plague and Newcastle disease. *Am J Vet Res* 1946; 7: 250-288.
9. Van Campen H, Easterday BC, Hinshaw VS. Virulent avian influenza A virus: Their effect on avian lymphocytes and macrophages in vivo and in vitro. *J Gen Virol* 1989; 70: 2887-2895.
10. Mullis KB, Faloona F, Scharf SJ, Saiki RK, Horn GT, Erlich HA. Specific enzymatic amplification of DNA in vitro. The polymerase chain reaction. *Cold Spring Harb Symp Quant Biol* 1986; 51: 263-273.
11. Dispositivo Nacional de Emergencia de Sanidad Animal: Influenza aviar. Secretaría de Agricultura, Ganadería y Desarrollo Rural. Boletín No. 10. Dirección General de Sanidad Animal. 1995: 36.
12. Mohanty SB, Dutta SK. *Virología Veterinaria*. México (DF): Interamericana. 1983.
13. Luna LG. Manual of histologic staining methods of the Armed Forces Institute of Pathology. New York: Mc-Graw-Hill, 1968.
14. Gruber AD, Greiser-Wilke IM, Haas L, Hewicker-Trauwein M, Moennig V. Detection of bovine viral diarrhoea virus RNA in formalin-fixed, paraffin-embedded brain tissue by nested polymerase chain reaction. *J Virol Methods* 1993; 43: 309-320.
15. Shibata D. Identification of mismatched fixed specimens with a commercially available kit based on the polymerase chain reaction. *Anat Pathol* 1993; 100 (6): 666-670.
16. Kwok S, Kiguchi R. Avoiding false positives with

Se considera también que la demostración de replicación del virus en los órganos afectados indica que el tropismo es un determinante de la capacidad del virus de influenza aviar para producir enfermedad. El resultado negativo en encéfalo del lote ocho (10 DLP50), sin lesión histopatológica, sugiere que efectivamente el virus no está presente; mientras que el resultado negativo en riñón, con lesión histológica discreta, sugiere que el virus bien podría estar presente, aunque en muy pequeñas cantidades, por lo que se podría estar trabajando en el límite de sensibilidad de la prueba, aunado a pérdida de sensibilidad por tratarse de tejido incluido en parafina, donde el material genético sufre degradación.<sup>31,32</sup>

## Agradecimientos

Se agradece el apoyo de Nuria de Buen, del Departamento de Patología de la FMVZ-UNAM; Carlos Arias, del Departamento de Genética y Fisiología Molecular del IB-UNAM, Cuernavaca, Morelos; Moisés Fraire Cachón, del Laboratorio de Alta Seguridad-CPA; asimismo, la ayuda técnica de Paul Gaytán y Eugenio López del IB-UNAM; Luis Morales Arreola y Guadalupe Juárez Jiménez, de la FMVZ-UNAM; Pedro Paz Ramírez de la CPA; Pedro Romero Guido; Jorge Lecumberri López, de la FMVZ-UNAM. Se agradece el apoyo material de: Comisión México-Estados Unidos para la prevención de la fiebre aftosa y otras enfermedades exóticas de los animales, Departamento de Patología de la FMVZ-UNAM y Departamento de Genética y Fisiología Molecular del Instituto de Biotecnología- UNAM.

17. Ausubel FM, editor. *Current protocols in molecular biology*. New York: John Wiley & Sons, Inc. 1994.
18. Sambrook J, Fritsch EF, Maniatis T. *Molecular cloning. A laboratory manual*. 2nd. ed. New York: Cold Spring Harbor Laboratory Press, 1989.
19. Mies C. A simple, rapid method for isolation RNA from paraffin-embedded tissues for reverse transcription-polymerase chain reaction (RT-PCR). *J Histochem Cytochem* 1994; 42 (6): 811-813.
20. Riddell C. Developmental, metabolic, and miscellaneous disorders. In: Calnek BW, Barnes HJ, Beard CW, Reid WM, Yorder HW, editors. Diseases of Poultry. 9th ed. Ames (Io): Iowa State University Press, 1991: 827-862.
21. Riddell C: *Avian histopathology*. Lawrence, Kansas: Allen Press Inc. 1987.
22. Van Campen H, Easterday BC, Hinshaw VS. Destruction of lymphocytes by a virulent avian influenza A virus. *J Gen Virol* 1989; 70: 467-472.
23. Hinshaw VS, Olsen CW, Dybdahls SN, Evans D. Apoptosis: a mechanism of cell killing by influenza A and B viruses. *J Virol* 1994; 68 (6): 3667-3673.
24. Brown CC, Olander HJ, Senne DA. A pathogenesis study of highly pathogenic avian influenza virus H5N2 in chickens, using immunohistochemistry. *J*

- Comp Pathol 1992; 107: 341-348.
25. Hooper PT, Russell GW, Selleck PW, Stanislawek WL. Observations on the relationship in chickens between the virulence of some avian influenza viruses and their pathogenicity for various organs. *Avian Dis* 1995; 39: 458-464.
  26. Shalaby AA, Slemmons DR, Swayne ED. Pathological studies of A/Chickens/Alabama/7395/75 (H4N8) influenza virus in specific-pathogen-free laying hens. *Avian Dis* 1994; 38: 22-32.
  27. Slemmons RD, Swayne DE. Replication of a waterfowl-origin influenza virus in the kidney and intestine of chickens. *Avian Dis* 1990; 34: 277-284.
  28. Swayne DE, Slemmons RD. Renal pathology in specific-pathogen-free chickens inoculated with a waterfowl-origin type A influenza virus. *Avian Dis* 1990; 34: 285-294.
  29. Swayne DE, Radin MJ, Hoepf TM, Slemmons RD. Acute renal failure as the cause of death in chickens following intravenous inoculation with avian influenza virus A/Chickens/Alabama/7395/75 (H4N8). *Avian Dis* 1994; 38: 151-157.
  30. Cotran RS, Kumar V, Robbins SL. *Patología estructural y funcional*. 4ta ed. México (DF): Interamericana/McGraw-Hill, 1990.
  31. Taubenberger JK, Reid AH, Krafft AE, Bijwaard KE, Fanning TG. Initial genetic characterization of the 1918 "Spanish" influenza virus. *Science* 1997; 275: 1793-1796.
  32. Schwarz TF, Zaki SR, Morzunov S, Peters CJ, Nichol ST. Detection and sequence confirmation of sin nombre virus RNA in paraffin-embedded human tissues using one-step RT-PCR. *J Virol Methods* 1995; 51: 349-356.

