

## Veterinaria México

Volumen 36  
Volume

Número 2  
Number

Abril-Junio 2005  
April-June

*Artículo:*

Efecto del virus de artritis encefalitis caprina en el aparato reproductor de machos caprinos

Derechos reservados, Copyright © 2005:  
Facultad de Medicina Veterinaria y Zootecnia, UNAM

Otras secciones de  
este sitio:

- 👉 Índice de este número
- 👉 Más revistas
- 👉 Búsqueda

*Others sections in  
this web site:*

- 👉 *Contents of this number*
- 👉 *More journals*
- 👉 *Search*

# Efecto del virus de artritis encefalitis caprina en el aparato reproductor de machos caprinos

## Effect of the caprine arthritis encephalitis virus in the reproductive system of male goats

Humberto Alejandro Martínez Rodríguez\* Hugo Ramírez Álvarez\* Jorge Tórtora Pérez\*\*  
Álvaro Aguilar Setién\*\*\* Germán Isauro Garrido Fariña\* Juan Antonio Montaraz Crespo\*\*

---

### Abstract

The effect of the Caprine Arthritis Encephalitis Virus (CAEV) on the reproductive system of the male goat was evaluated. Fourteen adult males distributed into 4 groups were studied: I) negative control (uninfected animals) (n=3); II) animals experimentally infected with an autochthonous CAEV (FES-C.UNAM isolate) (n=3); III) naturally infected animals (n=5); IV) animals experimentally infected with CAEV reference strain from the American Type Culture Collection (ATCC) (n=3). Blood and semen samples were collected every 30 days and animals were clinically evaluated (especially for possible external genital alterations) during 10 months. No differences in scrotal diameter, seminal motility, seminal pH, color and volume were found among the four groups. Antibodies against CAEV were detected by ELISA in blood serum and seminal fluid in animals infected with the autochthonous strain after 7 months, in animals experimentally infected with the reference strain after 3 months and animals naturally infected remained positive throughout the experiment. By Western Blot, antibodies against proteins p14, p16, p19, p25, p27, p45, p71, p90 and gp135 thousand kDa were found in seminal fluid and in blood serum against proteins p16, p19, p25, p27, p71, p90, and gp135 thousand kDa. Animals were humanely sacrificed 10 months after inoculation. No pathological alterations were found in the genital organs of animals belonging to groups I and IV. In group II only one animal was found with a granuloma in the head of the epididymis of the right testis with a yellowish creamy substance. In group III one animal was found with hydrocele that contained a serous liquid, another with edema in the head of the right testis and another one with syncytia in seminal vesicle. Immunohistochemical studies showed CAEV antigens in epithelial cells of the seminal vesicles, ampulla and bulbourethral glands in groups II, III and IV. By PCR, CAEV was detected in seminal fluid at the time of sacrifice. No histological alterations were found except in one animal belonging to group III which presented syncytia in the seminal vesicle. The presence of antigen in the tissues demonstrates that these may act as disseminators of CAE.

**Key words: CAPRINE ARTHRITIS ENCEPHALITIS, MALE REPRODUCTIVE SYSTEM, SEMEN, SEMINAL INFECTION, IMMUNOHISTOCHEMISTRY.**

### Resumen

Se evaluó el efecto del virus de artritis encefalitis caprina (AEC) en el aparato reproductor de machos caprinos. Catorce machos se dividieron en 4 grupos de estudio: I) testigos no infectados (n=3), II) infectados experimentalmente con la cepa FES-C.UNAM (n=3), III) naturalmente infectados (n=5) y IV) infectados experimentalmente con una cepa de referencia de la colección americana de tipos de cultivo (ATCC) (n=3). Cada 30 días durante todo el experimento (10 meses), se colectó sangre y semen para evaluar estado general y posibles alteraciones en sus genitales externos. No se encontraron diferencias entre los grupos en el diámetro escrotal, motilidad seminal, pH seminal, color y volumen del semen. Fueron detec-

---

Recibido el 26 de abril de 2004 y aceptado el 9 de noviembre de 2004.

\*Unidad de Investigación Multidisciplinaria en Salud Animal, Facultad de Estudios Superiores-Cuautitlán, 54700, Cuautitlán, Izcalli, Estado de México, México. Correo electrónico: humberr@servidor.unam.mx

\*\*Coordinación de Investigación y Estudios de Posgrado, Facultad de Estudios Superiores-Cuautitlán, 54700, Cuautitlán, Izcalli, Estado de México, México.

\*\*\*Unidad de Investigación en Inmunología, Instituto Mexicano del Seguro Social, Centro Médico Nacional Siglo XXI, Av. Cuauhtémoc 330, Col. Doctores, 06720, México, D. F.

tados anticuerpos contra AEC por ELISA en suero y líquido seminal, en animales infectados con la cepa autóctona después de siete meses, los animales infectados experimentales con la cepa de referencia tres meses después y los animales naturalmente infectados permanecieron positivos durante todo el experimento. En líquido seminal se detectaron por inmunotransferencia proteínas a p14, p16, p19, p25, p45, p71, p90 y gp135 mil kDa y en suero anticuerpos contra las proteínas p16, p19, p25, p27, p71, p90 y gp 135 mil kDa. Después de diez meses los animales fueron sacrificados. A la necropsia no se encontraron alteraciones patológicas en los órganos genitales en los grupos I y IV. En el grupo II, solo un animal se encontró con granuloma en cabeza de epidídimo del testículo derecho con una sustancia cremosa amarillenta. En el grupo III, un animal fue encontrado con hidrocele y líquido seroso, otro con edema en la cabeza del epidídimo del testículo derecho y otro que presentó sincicios en vesícula seminal. Estudios inmunohistoquímicos evidenciaron antígenos del virus de AEC viral, en células epiteliales de vesícula seminal, ámpula y glándulas bulbouretrales en los grupos II, III y IV. Por PCR fue detectado el virus de AEC en líquido seminal al final del experimento. Histológicamente no se encontraron alteraciones, excepto un animal del grupo III que presentó sincicios en vesícula seminal. La presencia de antígeno en los tejidos, demuestra que pueden actuar como diseminador de AEC.

**Palabras clave: ARTRITIS ENCEFALITIS CAPRINA, REPRODUCTOR MACHOS, SEMEN, INFECCIÓN SEMINAL, INMUNOHISTOQUÍMICA.**

## Introduction

Caprine arthritis encephalitis (CAE) is produced by a virus of the retroviridae family in the lentivirus genera. It produces a persistent infection characterized by a feverless medical profile that can produce polyarthritis, mastitis and induration of the mammary gland in adults, pneumonic problems and, in lesser frequency, encephalomyelitis in kids.<sup>1</sup> The serological diagnosis of the disease is done through blood serum, milk or colostrum; viral identification is done through DNA of target cells, monocytes-macrophages, where the agent is located as a provirus.<sup>2</sup> Seminal fluid of goats can be used as a diagnostic sample,<sup>3</sup> but little is known on the effect of the virus on the male reproductive system.<sup>1,4</sup> Venereal transmission is not ruled out,<sup>5,6</sup> similar to what happens in human immunodeficiency,<sup>7</sup> bovine immunodeficiency,<sup>8</sup> Maedi-Visna disease<sup>9</sup> and feline leukemia.<sup>10</sup> The disease was introduced into Mexico through imported animals, and there would be a risk of further dissemination through the use of contaminated or imported semen, or through bucks with which genetic improvement is sought<sup>5,6,11</sup> as well as through other more frequent forms of transmission such as colostrums of sick females.<sup>1,2</sup> The control of the disease is based on the reduction of possible sources of infection because there are no antigens that can be used to prevent it.<sup>12-14</sup>

The present study was developed in order to detect the possible effects of the CAE virus in the male reproductive system of bucks.

## Introducción

La artritis encefalitis caprina (AEC) es producida por un virus de la familia retroviridae del género lentivirus, produce infección persistente caracterizada por un cuadro afebril que puede producir poliartrosis, mastitis e induración de la glándula mamaria en adultos, problemas neumónicos y en forma menos frecuente encefalomielitis en cabritos.<sup>1</sup> El diagnóstico serológico de la enfermedad se realiza a partir de suero sanguíneo, leche o calostro; la identificación viral se realiza a partir del ADN de las células blanco, monocitos-macrófagos, donde el agente se localiza en forma de provirus.<sup>2</sup> Se puede utilizar el líquido seminal caprino como muestra para el diagnóstico,<sup>3</sup> pero poco se conoce acerca del efecto del virus en el aparato reproductor del macho.<sup>1,4</sup> No se descarta la transmisión venérea,<sup>5,6</sup> como sucede con la inmunodeficiencia humana,<sup>7</sup> la inmunodeficiencia bovina,<sup>8</sup> el Maedi-Visna<sup>9</sup> y la leucemia felina.<sup>10</sup> La enfermedad se introdujo a México con animales importados y se correría el riesgo de diseminarla aún más mediante el uso de semen contaminado, importado o sementales con los que se espera lograr mejorías genéticas<sup>5,6,11</sup> además de otras formas más frecuentes de transmisión como la del calostro de hembras enfermas.<sup>1,2</sup> El control de la enfermedad se fundamenta en reducir las posibles fuentes de infección, ya que no existen inmunógenos que puedan prevenirla.<sup>12-14</sup>

El presente trabajo se desarrolló con el fin de detectar los posibles efectos del virus de AEC en el aparato reproductor de machos caprinos.

## **Material and methods**

### ***Animals used***

A total of 14 bucks ranging from seven to 12 months of age were used, which were assessed through immunodiffusion, ELISA and immunotransfer as well as with the polymerase chain reaction (PCR) in order to know their condition in relation to the CAE virus. The animals were submitted to clinical assessment of their general condition, mucosa and palpation of the scrotal contents (testicles, epididymides, spermatic cord) before the experiment and every month each time blood and semen samples were taken. Fecal parasite studies were carried out and parasites were removed with ivermectine. The study was completed with a complete blood count of each of them.

With the results of the tests, the animals were distributed into four groups: Group I, negative control, three uninfected animals of undefined breed; Group II, three Nubian breed animals experimentally infected with a CAE strain isolated in the laboratory of FESC-UNAM, Mexico laboratory; Group III, five naturally infected animals, three of Toggenburg breed and two of Alpine breed; and Group IV, three undefined breed animals infected with a reference strain from the American Type Culture Collection (ATCC VR905).

The animals in groups II and IV were experimentally infected with a  $10^6$  syncytia forming units (SFU)/ml dose via intravenous injection. All animals in groups I, II and IV were negative to serological and PCR tests that were carried out before viral infection. The animals were kept under observation during the 10 months that the experiment lasted and they were sacrificed at the eleventh month.

### ***Serological assessment carried out***

All animals were assessed through immunodiffusion\* and through ELISA using commercially available tests\*\* in accordance with the manufacturer's instructions.

### ***Serum and semen collection***

Of each group monthly blood samples were obtained from the jugular vein with a "vacutainer" collection system. The blood was later centrifuged in order to obtain the serum and it was preserved at  $-20^{\circ}\text{C}$  until used. Semen was collected each month with a 1 amp 10-14 V electroejaculator, and scrotal diameter was measured after the sample was taken. The percentage of viability was assessed in the semen (microscope analysis repeated thrice, observing sperm move-

## **Material y métodos**

### ***Animales utilizados***

Se utilizaron 14 machos caprinos con edades de siete a 12 meses, que fueron evaluados para conocer su condición con respecto al virus de AEC, mediante pruebas de inmunodifusión, ELISA e inmunotransferencia y con la reacción en cadena de la polimerasa (PCR). A los animales se les realizó una evaluación clínica de su condición general, mucosas y la palpación del contenido escrotal (testículos, epidídimos, cordón espermático) antes del experimento y mensualmente cada vez que se tomaron muestras de sangre y semen. Se les realizaron estudios coproparasitológicos y se desparasitaron con ivermectina. El estudio se completó con biometría hemática a cada uno de ellos.

Con los resultados de las pruebas, los animales se distribuyeron en cuatro grupos: Grupo I, testigo negativo, tres animales de raza indefinida, no infectados. Grupo II, tres animales de raza Nubia, infectados experimentalmente con una cepa de AEC aislada en el laboratorio de la FESC-UNAM, México. Grupo III, cinco animales naturalmente infectados, tres de raza Toggerburg y dos Alpino. Grupo IV, tres animales de raza indefinida, infectados con la cepa de referencia de la American Type Culture Collection (ATCC VR905).

Los animales de los grupos II y IV fueron infectados experimentalmente con una dosis de  $10^6$  unidades formadoras de sincitios (UFS)  $\times$  mililitro, por vía intravenosa. Todos los animales de los grupos I, II y IV resultaron negativos en las pruebas serológicas y de PCR, realizadas antes de la infección viral. Los animales fueron mantenidos en observación los diez meses que duró el experimento y al onceavo mes se sacrificaron.

### ***Evaluaciones serológicas realizadas***

Todos los animales fueron evaluados por inmunodifusión\* y por ELISA, utilizando pruebas comerciales\*\* de acuerdo con el instructivo de los fabricantes.

### ***Obtención de suero y semen***

De cada grupo se colectó mensualmente sangre de la vena yugular, con la ayuda de sistema "vacutainer", la cual fue centrifugada para obtener el suero y conservarlo a  $-20^{\circ}\text{C}$  hasta su uso. Con un electroeyaculador con salida de 1 amper y 10-14 V, se tomó semen de

\*Immunodiffusion CAEV/MMV Veterinary Diagnostic Technology. Wheat Ridge, CO, USA.

\*\* Chekit CAEV/MMV. Bommeli, Behring Diagnostic, Bern, Switzerland.

ment); pH with reagent strips, volume and color<sup>15</sup> were also recorded. It was later centrifuged at 600 g for 20 minutes in order to separate the sperm cell interphase from the seminal fluid, and this was preserved at -70°C for cell culture and immunotransfer assessment.<sup>7</sup>

### **Immunotransfer (Western Blot)**

The serum and seminal fluid of the males in the test were assessed from the first month until the tenth month of the experiment with an immunotransfer test, using as viral antigens those obtained from cells of the synovial membrane of caprine fetus (CSMCF) infected with the CAE virus isolated in Mexico and the ATCC reference strain.<sup>12</sup> The cells were kept in Eagle DULBECCO medium with 10% bovine fetus serum, 1% glucose, 25 mM of Earle salts, 100 IU per ml of penicillin, 100 µg of streptomycin and 100 µg of nystatin per ml, and incubated in a humid chamber with 5% CO<sub>2</sub> at 37°C for ten days and 2-3 passes until syncytia were observed. Later they were harvested and clarified by centrifugation at 1500 g during 20 min, filtration with 0.45 µ diameter pore membranes, purified in a 20% sucrose gradient and ultra-centrifuged at 51000 g for 2 hours.

Electrophoresis of the antigenic material was carried out in 12% polyacrilamide gels;<sup>16</sup> the proteins were passively transferred to nitrocellulose paper and the reaction was later blocked with 3% albumen. This was incubated with a 100 µl volume of serum and seminal fluid diluted 1/50 (first antibody) for 2 h at 37°C. Afterwards a goat anti-IgG-Fc\* labelled with peroxidase (1/1000) was used for 2 h (second antibody) and then developed with diaminobenzidin\*\* and hydrogen peroxide (0.25%), using in parallel the ATCC virus as a positive control.

### **Polymerase chain reaction (PCR)**

Using a PCR technique the presence of the genome of the virus was identified from DNA extraction, as well as viral demonstration in cells of the synovial membrane infected with seminal fluid and macrophages (provirus). This test was carried out in the samples from all males. The DNA extraction was carried out in accordance with the protocol of the commercially available diagnostic test\*. The purified DNA was analyzed with a spectrophotometer at 260/280 nm absorption, with readings of 1.7-2.1 and 50-100 ng/µl concentrations. Amplification of the provirus in cellular DNA was carried out with a diagnostic test\*\* using 20 µl of purified DNA plus 5 µl of each primer, the primers used were those for a conserved region of the gag gene (forward oligo:

cada uno de los animales mensualmente, evaluando después a la toma de muestra el diámetro escrotal. Se registró en el semen el porcentaje de viabilidad (análisis microscópico del semen por triplicado, observando el movimiento de espermatozoides), pH medido con ayuda de tiras reactivas, volumen y color,<sup>15</sup> para luego centrifugar a 600 g por 20 minutos y separar la interfase de células espermáticas del líquido seminal, que se conservó a -70°C para evaluaciones en cultivo celular e inmunotransferencia.<sup>7</sup>

### **Inmunotransferencia (Western Blot)**

El suero y el líquido seminal de los machos del ensayo se evaluaron desde el primer mes al décimo del experimento, mediante la prueba de inmunotransferencia, utilizando como antígenos virales los obtenidos de células de membrana sinovial de feto caprino (CSMFC) infectadas con el virus de AEC aislado en México y la cepa de ATCC de referencia.<sup>12</sup> Las células se mantuvieron en medio Eagle DULBECCO con 10% de suero fetal bovino, 1% de glucosa, sales de Earle 25 mM, penicilina 100 UI por ml, 100 µg de estreptomycin y 100 µg de nistatina por ml e incubadas con 5% de CO<sub>2</sub> en cámara húmeda a 37°C, durante diez días, con 2-3 pases hasta la observación de sincitios. Posteriormente se cosechó y clarificó por centrifugación a 1 500 g durante 20 min, filtrándolo en membranas con poros de 0.45 µ de diámetro, purificadas en gradiente de sacarosa al 20% y ultracentrifugada a 51 000 g por 2 h.

La electroforesis del material antigénico se realizó en geles de poliácridamida al 12%,<sup>16</sup> las proteínas fueron transferidas a papel de nitrocelulosa en forma pasiva, para luego bloquearlas con albúmina al 3%. Se incubó con un volumen de 100 µl de suero y líquido seminal diluido 1/50 (primer anticuerpo) por 2 h a 37°C. Posteriormente se usó una anti-IgG-Fc\* de cabra marcada con peroxidasa (1/1 000) por 2 h (segundo anticuerpo), y se reveló finalmente con diaminobenzidina\*\* y peróxido de hidrógeno (0.25%), utilizando paralelamente el virus de ATCC como testigo positivo.

### **Reacción en cadena de la polimerasa (PCR)**

Utilizando la técnica de PCR se identificó la presencia del genoma del virus, a partir de la extracción del ADN y la demostración viral en células de membrana sinovial infectadas con líquido seminal y macrófagos (provirus). Esta prueba se realizó con las muestras de

\* Calbiochem-Novabiochem Corporation, St Louis MO, USA.

\*\*Sigma Immunochemical Company, St Louis MO, USA.

5'CCAGGGAATCCAATGCTAGTAAAGC 3' from 1355-1379 bp, reverse oligo: 3'CCTGGCCTTAATGCTTGTGCTAACA5' from 1518-1642 bp). These amplified a 287 base pair fragment with under the following conditions: cycles, 1) 94°C/3 min; 2) 94°C/1 min; 3) 55°C/1 min; 4) 72°C/2 min; repeating step tow 34 times; 6) 72°C/5 min; 7) 40C,\*\*\* until electrophoresis was carried out by loading 10 µl of DNA in a 3% agarose gel made with distilled water and 2 µl of ethidium bromide added and run in 1X TAE† running buffer at 90-92 V for 45 min.<sup>17</sup>

### **Reproductive tissue samples**

All males were sacrificed at seven-day intervals for a month, with prior desensitization by electrical shock, in order to carefully collect the samples in each group. The process was initiated with Group III, the animals that were naturally infected, followed by Group II, the animals that were infected with the strain isolated in Mexico, Group IV, the animals infected with the ATCC strain, and finally Group I, the negative control animals. Samples were taken from the testicles, epididymis (head and tail), seminal vesicles, bulbourethral glands and seminal ampulla, which were fixed in Bouin solution for the histopathology and immunocytochemistry studies. The tissues were then embedded in paraffin and 4 µ thick slices were obtained, one part was used for immunohistochemistry tests and others were dyed with hematoxylin and eosin.<sup>18</sup>

### **Processing of samples for immunohistochemistry**

The tissues that were embedded in paraffin and cut where mounted on glass slides and the paraffin removed in a hot water bath at 90°C for 15 min, they were then washed with PBS. Endogenous peroxidase was removed by covering the slides with 3% hydrogen peroxide for one hour in a humid chamber, washed once more with PBS, blocked with 2% bovine serum albumin, incubated during one hour in a humid chamber at ambient temperature and finally washed once more with PBS. Each slide was covered with 200 µl of 1/50 polyclonal serum positive to CAE and incubated in a humid chamber for one hour at ambient temperature. They were later washed with PBS twice, incubated with a monoclonal anti-goat antibody labeled with peroxidase\* for 60 to 90 min in a humid chamber and then they were washed again. Five mg of diaminobenzidine chromogen were dissolved in 10 ml of 0.1 M Tris HCl pH 7.6 regulating solution and 0.1 m of 3% H<sub>2</sub>O<sub>2</sub> were added. This solution was placed on the glass slide and

todos los machos. La extracción de ADN se llevó a cabo de acuerdo con el protocolo de la prueba de diagnóstico comercial\*. El ADN purificado fue analizado con la ayuda de un espectrómetro a 260/280 nm de absorción, con lecturas de 1.7-2.1 y con concentraciones de 50-100 ng/µl. La amplificación del provirus en el ADN celular se realizó con la ayuda de una prueba diagnóstica,\*\* utilizando 20 µl de ADN purificado más 5 µl de cada iniciador, empleando para tal fin iniciadores de una región conservada del gen gag oligo superior 5'CCAGGGAATCCAATGCTAGTAAAGC 3' (de 1355-1379 pb) y oligo inferior 3'CCTGGCCTTAATG CTTGTGCTAACA5' (1 518 a 1 642 pb), amplificando un fragmento de 287 pares de bases, con las siguientes constantes: ciclos: 1) 94°C/3 min; 2) 94°C/1 min; 3) 55°C/1 min; 4) 72°C/2 min; 5) repetición del paso 2, 34 veces; 6) 72°C/5 minutos; 7) 40C,\*\*\* hasta la realización de la electrofóresis con 90-92 V por 45 min, en agarosa al 3% en agua destilada con 2 l de bromuro de etidio, con 10 µl de ADN y utilizando como amortiguador de corrida TAE 1X.†<sup>17</sup>

### **Muestras de tejido reproductor**

Todos los machos fueron sacrificados previa desensibilización con corriente eléctrica a intervalos de siete días, durante un mes, para una toma de muestras más cuidadosa en cada grupo. Se inició con el grupo III de animales infectados naturalmente, seguidos del grupo II infectados con la cepa aislada en México, luego el grupo IV infectados con la cepa ATCC y finalmente el grupo I de testigos negativos. Se tomaron muestras de testículo, epidídimo (cabeza y cola), vesículas seminales, glándulas bulbouretrales y ámpula seminal, que se fijaron en solución de Bouin para los estudios histopatológicos e inmunocitoquímicos. Luego los tejidos se incluyeron en parafina y se realizaron cortes de aproximadamente 4 µ de espesor, una parte se empleó en las pruebas de inmunohistoquímica y otros fueron teñidos con la técnica de hematoxilina y eosina.<sup>18</sup>

### **Procesamiento de las muestras para la inmunohistoquímica**

Los tejidos incluidos y cortados en parafina fueron montados sobre portaobjetos y se desparafinaron en baño María a 90°C durante 15', posteriormente se lavaron con PBS. Se procedió a eliminar la peroxidasa endógena de las muestras cubriendo los cortes

\*Qiagen, Quiamp DNA Blood, Valencia, CA, USA.

\*\*PCR, Supermix, Life Technology, Alameda, CA, USA.

\*\*\*Thermocycler PCT-100 MJ.research Inc, Watertown, MA, USA.

incubated for 7 to 10 min; then washed with distilled water three to five times. The formation of brown colored immune complexes was observed, the slides were then immediately washed with distilled water for 5 min, and counterdyed with Harris' hematoxylin for 3 to 60 s. Lastly they were washed with distilled water for 5 min then dehydrated with 80%, 90%, 96% and 100% ethanol and finally cleared with xylol two times. As a final step the slides were mounted with a synthetic resin for their observation.<sup>18</sup>

## Results

The serological studies by immunodiffusion, ELISA and immunotransfer, as well as by PCR of groups I, II and IV were negative at the beginning of the experiment. Group III remained positive to the serological and PCR tests during the whole of the study.

The data found by the assessment of the testicles and semen did not show significant variations during the experiment ( $P > 0.05$ ) between animals nor between groups. The average of the general testicular diameter was 28 cm for all groups, the ejaculate volume was 0.5 ml, the semen had a white creamy color, motility varied between 80%-90% and the pH was between 6.8 and 7.0. All of the results of the complete blood count of the animals were within normal parameters; the fecal parasite analysis after treatment was negative to gastrointestinal nematodes with counts less than 100 *Eimeria* spp oocysts.

## Serology

Group I with seronegative males remained in this condition for the whole of the study until their sacrifice. The animals in Group II, infected with the strain isolated in Mexico, seroconverted at seven months post-inoculation by immunodiffusion and ELISA. Group III, with males naturally infected, remained positive throughout the study and, Group IV with animals infected with the ATCC reference strain seroconverted at three months, which was checked by immunodiffusion, ELISA and immunotransfer tests.

## Immunotransfer

Serum from all groups, with the exception of the negative control uninfected group, recognized the main proteins that are known to be expressed by the virus.<sup>19</sup> The protein bands recognized by the serum of each animal are summarized in Table 1. The serum of one animal of Group I (uninfected) recognized two viral proteins of p19 and p25 kDa in weight, the other two did not recognize any band. The serum of animals in Group II (inoculated with the FESC Mexican

con peróxido de hidrógeno al 3% por una hora en cámara húmeda, se lavaron nuevamente con PBS, se bloquearon con albúmina sérica bovina al 2%, se incubaron nuevamente una hora en cámara húmeda a temperatura ambiente y se lavaron finalmente con PBS. Cada corte fue cubierto con 200  $\mu$ l de suero policlonal positivo a AEC 1/50 y se incubó en cámara húmeda durante una hora a temperatura ambiente. Posteriormente se lavaron con PBS dos veces, para incubar con un anticuerpo monoclonal anti-anticuerpo de cabra peroxidado\* de 60 a 90 min en cámara húmeda y se volvieron a lavar. Se disolvieron 5 mg de diamino-bencidina como cromógeno en 10 ml de solución reguladora Tris HCl 0.1 M, pH 7.6 y se añadió 0.1 ml de H<sub>2</sub>O<sub>2</sub> al 3%. Esta solución se depositó sobre los portaobjetos y se incubó de 7 a 10 min; se lavó con agua destilada de tres a cinco veces. Se observó la formación del complejo Ag-Ac de coloración café, se lavaron inmediatamente los cortes con agua destilada por 5 min y se realizó una contratinción con hematoxilina de Harris durante 3 a 60 seg. Finalmente se lavaron con agua destilada durante 5 min, se deshidrataron con alcohol etílico de 80%, 90%, 96% y 100%, se aclararon con xilol dos veces. Como paso final se montaron las laminillas con resina sintética para su observación.<sup>18</sup>

## Resultados

Los estudios serológicos por inmunodifusión, ELISA e inmunotransferencia, así como de PCR, de los grupos I, II y IV resultaron negativos al inicio del experimento. El grupo III permaneció positivo a las pruebas serológicas y de PCR durante todo el estudio.

Los datos encontrados en las evaluaciones testiculares y de semen no demostraron variaciones significativas durante el experimento ( $P > 0.05$ ) ni entre los animales ni entre los grupos, el promedio general del diámetro testicular fue de 28 cm para todos los grupos, el volumen del eyaculado fue de 0.5 ml, el semen tenía color blanco cremoso, la motilidad varió entre 80%-90% y el pH entre 6.8-7.0. Todos los resultados de la biometría hemática en los animales se ubicaron entre los rangos normales, el estudio coproparasitoscópico posterior al tratamiento resultó negativo a nematodos gastroentéricos, con cuentas menores a 100 ooquistes de *Eimeria* spp.

## Serología

El grupo I de machos seronegativos permaneció en

---

\*Anti-Goat IgG-Fc Calbiochem Novabiochem Corporation.

strain) recognized viral proteins of p25 and gp135 kDa in molecular weight. The serum of the animals in Group III (naturally infected) recognized proteins of p16, p19, p25 and gp135 kDa. The serum of the animals of Group IV (inoculated with the ATCC reference strain) recognized viral proteins of p16, p25, p71, p90 and gp135 kDa. A total of 52 protein bands were detected with the serum of the animals assessed (Table 1).

The protein bands of the CAE virus recognized by the antibodies of the seminal fluid of the infected animals and controls are indicated in Table 2. The seminal fluid of one animal in Group I (uninfected) recognized a band of p19 kDa, the other two did not recognize any. The seminal fluid of the animals in Group II recognized five bands (p25, p27, p71, p90 and gp135 kDa), those of group III recognized seven bands (p16, p19, p25, p27, p71, p90 and gp135) and

esta condición durante todo el tiempo de estudio hasta su sacrificio. Los animales del grupo II, infectados con la cepa aislada en México, seroconvirtieron a los siete meses posinoculación por inmunodifusión y ELISA. El grupo III, formado por machos naturalmente infectados, permaneció positivo durante todo el estudio y, finalmente, en el grupo IV, infectado con la cepa de referencia de ATCC, los machos seroconvirtieron a los tres meses, lo que se comprobó por las pruebas de inmunodifusión, ELISA e inmunotransferencia.

### **Inmunotransferencia**

Los sueros de todos los grupos, a excepción del grupo testigo no infectado, reconocieron las principales proteínas que se han descrito expresa el virus.<sup>19</sup> Las bandas proteínicas reconocidas por el suero de

**Cuadro 1**  
 PROTEÍNAS DEL VIRUS DE LA AEC IDENTIFICADAS POR EL SUERO DE LOS ANIMALES  
 INFECTADOS Y TESTIGOS EN INMUNOTRANSFERENCIA  
 PROTEINS OF THE CAE VIRUS IDENTIFIED BY IMMUNOTRANSFER OF SERUM OF  
 INFECTED AND CONTROL ANIMALS

Treatment	Groups (number)	p16	p19	p25	p27	p71	p90	p135	Total recognized proteins
		<i>gag</i>			<i>pol</i>		<i>env</i>		
Negative	I (1)	-	+	+	-	-	-	-	2
	I (2)	-	-	+	-	-	-	-	1
	I (3)	-	-	+	-	-	-	-	1
FESC strain	II (4)	+	+	+	-	+	-	+	5
	II (5)	+	+	+	-	+	-	+	5
	II (6)	+	+	-	-	-	-	+	1
Nat. Inf.	III (7)	-	+	+	-	+	-	+	4
	III (8)	+	-	+	-	-	-	-	2
	III (9)	+	+	+	-	+	-	+	5
	III (10)	+	+	+	-	+	-	+	5
	III (11)	+	+	+	-	+	-	+	5
ATCC strain	IV (12)	+	+	+	-	+	+	+	6
	IV (13)	+	+	+	-	+	+	+	6
	IV (14)	+	+	+	-	+	-	-	4
Total reactivity		10	10	14	0	9	2	9	52

Nat. Inf: naturally infected

Proteins coded by the *gag* gene: 16, 19, 25.

Proteins coded by the *pol* gene: 71.

Proteins coded by the *env* gene: 90, 135.



the animals of Group IV recognized six bands (p16, p 19, p 27, p 71, p 90 and gp 135). Finally, as can be observed in Table 2, the total number of proteins detected by the antibodies of the seminal fluid of reactor animals was 63.

### **Polymerase chain reaction**

The results of the polymerase chain reaction confirmed the amplification of a 287 base pair genomic fragment corresponding to the gag gene of the CAE virus, which was identified when inoculating semen of infected animals into cells of the synovial membrane of caprine fetus.

### **Pathology**

cada animal se resumen en el Cuadro 1. El suero de un animal del grupo I (no infectado) reconoció dos proteínas virales, con peso de p19 y p25 kDa, los otros dos no reconocieron ninguna banda. El suero de los animales del grupo II (inoculados con la cepa mexicana FESC) reconoció proteínas virales con un peso de p25 y gp135 kDa de peso molecular. El suero de los animales del grupo III (infectados naturalmente) reconoció las proteínas de p16, p19, p25 y gp135 kDa. El suero de los animales del grupo IV (inoculados con la cepa de referencia ATCC) reconoció proteínas virales de p16, p25, p71, p90 y gp135 kDa. Detectándose un total de 52 bandas proteínicas con el suero de los animales evaluados (Cuadrol).

Las bandas de proteínas del virus de AEC reconocidas por los anticuerpos del líquido seminal de los

**Cuadro 2**

PROTEÍNAS VIRALES IDENTIFICADAS POR ANTICUERPOS DEL LÍQUIDO SEMINAL CONTRA EL VIRUS DE ARTRITIS ENCEFALITIS CAPRINA POR INMUNOTRANSFERENCIA

VIRAL PROTEINS IDENTIFIED BY IMMUNOTRANSFER BY ANTIBODIES OF THE SEMINAL FLUID AGAINST THE CAPRINE ARTHRITIS ENCEPHALITIS VIRUS

Treatment	Groups (number)	p16	p19	p25	p27	p71	p90	p135	Total recognized proteins
		gag			pol		env		
Negative	I (1)	-	+	-	-	-	-	-	1
	I (2)	-	-	-	-	-	-	-	0
	I (3)	-	-	-	-	-	-	-	0
FESC strain	II (4)	+	-	+	+	-	-	-	3
	II (5)	+	+	+	+	-	+	+	6
	II (6)	-	-	+	+	-	-	+	3
Nat. Inf.	III (7)	+	+	+	+	-	+	+	6
	III (8)	+	+	+	+	+	+	+	7
	III (9)	+	+	+	+	+	+	+	7
	III (10)	+	+	+	+	+	+	+	7
	III (11)	+	+	+	+	+	+	+	7
ATCC strain	IV (12)	+	+	-	+	+	+	+	6
	IV (13)	+	+	-	+	+	+	-	5
	IV (14)	+	+	-	+	+	+	-	5
Total reactivity		10	10	8	11	7	9	8	63

Nat. Inf: naturally infected

Proteins coded by the gag gene: 16, 19, 25.

Proteins coded by the pol gene: 71.

Proteins coded by the env gene: 90, 135.

One of the animals in Group III, naturally infected, was sacrificed due to locomotion problems because it could not get up and stayed most of the time laying down. Suppurating osteomyelitis in long bones was found as well as in the femur-tibia-patella articulation of both limbs; in the bacteriological analysis *Staphylococcus epidermidis* was identified.

In the necropsy there were no apparent pathological changes in the reproductive system of animals of the uninfected control group and in those infected with the ATCC strain of the virus. In the group infected with the FESC-UNAM strain, one animal had a lesion with an abscessing granulomatous appearance in the head of the right epididymis that had a creamy yellow content from which *Staphylococcus epidermidis* was also isolated. One of the animals of the naturally infected group had hydrocele with serous content and another one had edema in the head of the right epididymis.

animales infectados y testigos se indican en el Cuadro 2. El líquido seminal de un animal de grupo I (no infectados), reconoció una banda de p19 kDa, los otros dos no reconocieron ninguna. El líquido seminal de los animales del grupo II reconoció cinco bandas (p25, p27, p71, p90 y 135kDa), los del grupo III reconocieron siete bandas (p16, p19, p25, p27, p71, p90 y gp135) y los animales del grupo IV reconocieron seis bandas (p16, p19, p27, p71, p90 y gp135). Finalmente, como se observa en el Cuadro 2, el total de proteínas detectadas por los anticuerpos del líquido seminal de los animales reactivos fue de 63.

### **Reacción en cadena de la polimerasa**

Los resultados de la prueba de reacción en cadena de la polimerasa confirmaron la amplificación de un fragmento genómico de 287 pares de bases, correspondiente al gen gag del virus de AEC, que fue identificado al inocular semen de los animales infectados

**Cuadro 3**

**HISTOPATOLOGÍA DEL APARATO REPRODUCTOR DE MACHOS CAPRINOS  
INFECTADOS CON AEC**

**HISTOPATHOLOGY OF THE REPRODUCTIVE SYSTEM OF MALE GOATS INFECTED WITH  
CAE**

<i>Group Tissue (main damage) Total</i>	<i>(I) Negative control</i>	<i>(II) FESC strain</i>	<i>(III) Natural infection</i>	<i>(IV) ATCC strain</i>
Total	a/b	a/b	a/b	a/b
Testicle 3 (Alteration of the germinal epithelium)	2/3	0/3	1/5	0/3
Epididymis 2 (Degeneration of epithelium)	0/3	1/3	1/5	0/3
Seminal vesicle 12 (Shedding of epithelium)	3/3	3/3	3/5	3/3
Ampulla 7 (Sequestering of semen)	2/3	2/3	3/5	0/3
Bulbourethral glands 6 (Shedding of epithelium)	3/3	0/3	1/5	2/3
Total	10	6	9	5

a/: number of animals affected with mononuclear or macrophage infiltration

/b: total number of animals in the group

## Histopathology

The histopathological findings in the animals infected by the CAE virus and in the uninfected controls were not very consistent, few and, by their characteristics, difficult to attribute to the virus. Their distribution by Group is summarized in Table 3 and it can be noted that even the animals in Group I had lesions.

The testicular alterations consisted in unapparent peritubular mononuclear infiltration, changes in the germination epithelium, aberrant mitosis and calcification. In one case (Group I) the epididymis showed an abnormal density of sperm in the tubular lumen (packaging) with presence of activated macrophages phagocytizing sperm (Figure 1a), alteration that suggests the presence of an obstructive situation in the organ. Furthermore in the epididymis mononuclear infiltration was occasionally demonstrated and in one case (Group III) a foreign-body type giant cell was found associated to an efferent tubule in degeneration (Figure 2b).

In annex glands, lymphocyte infiltration was found, with the occasional presence of macrophages and cells in the glandular alveoli (Figure 3b). The observation of activated macrophages, characterized by containing sperm nucleus in their cytoplasm, was constant in association with the unexpected presence of seminal material accumulated in the alveoli (Figures 1b and 2a). In two cases (Group III) the presence

en células de membrana sinovial de feto caprino.

## Patología

Uno de los animales del grupo III, naturalmente infectado, fue sacrificado debido a problemas locomotores, ya que no se podía levantar y pasaba la mayor parte del tiempo postrado; se encontró osteomielitis supurativa en huesos largos y en la articulación femorotibiorrotuliana de ambos miembros, en el análisis bacteriológico se identificó *Staphylococcus epidermidis*.

En la necropsia de los animales del grupo testigo, no infectado, y en los infectados con virus de la cepa ATCC no se presentaron cambios patológicos aparentes en el tracto reproductor. En el grupo infectado con la cepa FESC-UNAM, un animal presentó una lesión de aspecto granulomatoso abscedativo en la cabeza del epidídimo derecho, con un contenido cremoso, amarillento, del que también se aisló *Staphylococcus epidermidis*. Uno de los animales del grupo naturalmente infectado, presentó hidrocele con contenido de líquido seroso y otro edema en la cabeza del epidídimo derecho.

## Histopatología

Los hallazgos histopatológicos en los animales infectados por el virus de AEC y los testigos no infectados fueron poco consistentes, escasos y por sus caracterís-

**Cuadro 4**

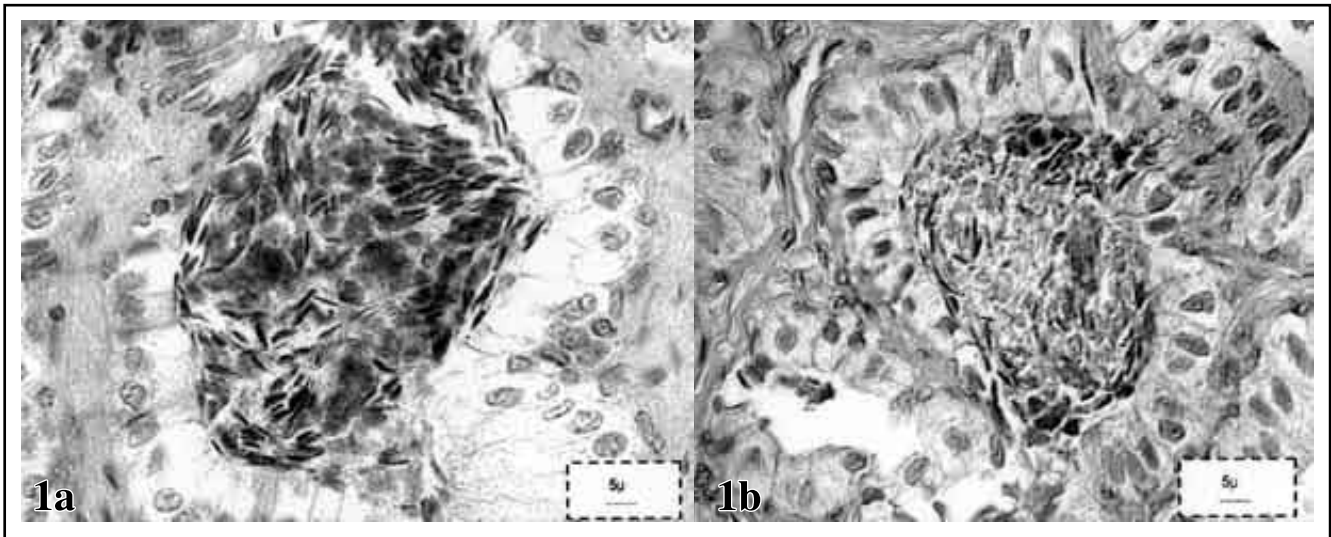
INMUNOHISTOQUÍMICA DE ANIMALES POR GRUPO Y ÓRGANO QUE PRESENTARON  
RESPUESTA POSITIVA AL VIRUS DE AEC  
IMMUNOHISTOCHEMISTRY OF ANIMALS PER GROUP AND ORGAN THAT HAD A POSITIVE  
REACTION TO CAE VIRUS

	<i>Negative control</i>	<i>FESC strain</i>	<i>Natural infection</i>	<i>ATCC strain</i>
	I	II	III	IV
	a/b	a/b	a/b	a/b
Testicle	0/3	0/3	0/5	0/3
Epididymis	0/3	0/3	0/5	0/3
Seminal vesicle	0/3	3/3	3/5	3/3
Ampulla	0/3	2/3	3/5	0/3
Bulbourethral glands	0/3	3/3	5/5	3/3
Total	0	8	11	6

a/: number of animals positive to the immunocytochemistry reaction

/b: total number of animals in the group

I,II,III, and IV: animal groups



**Figura 1.** Histopatología de animales infectados con cepa FESC-UNAM con virus de AEC

1a) Epidídimo de macho negativo; empaquetamiento de espermatozoides, presencia de macrófagos en la luz, sugestivo de situación obstructiva (140X).

1b) Ámpula deferente, animal inoculado con cepa FESC, espermatozoides empaquetados en los acini con algunos macrófagos (140X).

Histopathology of animals infected with the FESC-UNAM strain of CAE virus.

1a) Epididymis of negative male; sperm packaging, presence of macrophages in the lumen suggesting an obstructive situation (140X).

1b) Deferens ampulla, animal inoculated with FESC strain, sperm packaged in the acini with some macrophages (140X).

of foreign-body giant cells were observed, in one, in the seminal vesicle and in the other, in the ampulla of the vas deferens, associated to seminal material retained in the glandular alveoli (Figure 3a). The glandular structure that most frequently had the changes described above was the seminal vesicles, in particular mononuclear infiltrate in the alveoli lumen in 12 of 14 animals (Table 3). In the bulbourethral glands the presence of mononuclear cells occurred in acini, but they were also observed in the lumen of the secreting conducts.

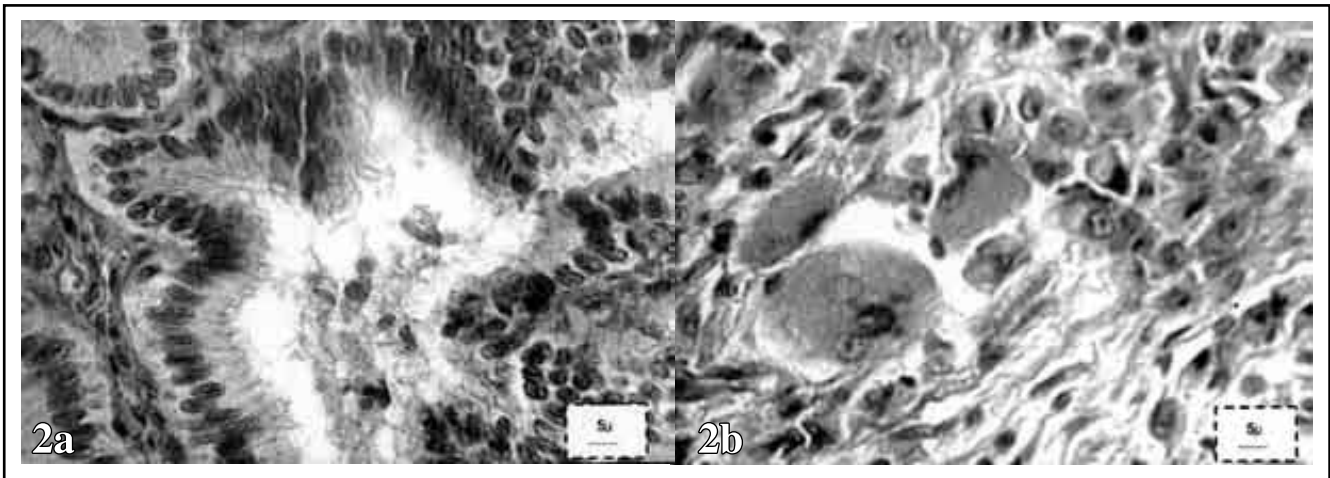
### Immunohistochemistry

The monoclonal antibody against the CAE virus showed the presence of viral antigen, mainly in the seminal vesicle of infected males, while in the control uninfected group remained negative. The positive responses in the seminal vesicle were observed in three animals (3/5) naturally infected, in the three (3/3) males infected with the strain isolated in the country (FESC), as well as in the three (3/3) infected with the ATCC strain (Table 4). Furthermore a positive response in bulbourethral glands was observed in three of the five males naturally infected (3/5) and in three of the ones infected with the ATCC viral strain (3/3) (Figures 4a, b, c, d). The antigen-antibody reaction was located mainly in the

tics difíciles de atribuir al efecto del virus. Su distribución por grupo se resume en el Cuadro 3 y se puede notar que aun los animales del grupo I presentaron lesiones.

Las alteraciones testiculares consistieron en infiltrados peritubulares poco aparentes de mononucleares, cambios en el epitelio germinal, mitosis aberrantes y calcificación. En un caso (grupo I), el epidídimo presentó una densidad anormal de espermatozoides en la luz tubular (empaquetamiento), con presencia de macrófagos activados fagocitando los espermatozoides (Figura 1a), alteración que sugiere la presencia de alguna situación obstructiva en el órgano. También en epidídimo se demostraron ocasionalmente infiltrados de mononucleares y en un caso (grupo III), una célula gigante de tipo cuerpo extraño asociada a un túbulo eferente en degeneración (Figura 2b).

En glándulas anexas se presentaron infiltrados linfocitarios, con presencia ocasional de macrófagos y células descamadas en los alvéolos glandulares (Figura 3b). La observación de macrófagos activados, caracterizados por contener núcleos de espermatozoides en su citoplasma, fue una constante en asociación a la inesperada presencia de material seminal acumulado en los alveolos (Figuras 1b y 2a). En dos casos (grupo III) se observaron en uno en vesícula seminal y en otro en ámpula del deferente,



**Figura 2.** Vesícula seminal de machos infectados con cepa FES-C.UNAM y epididimo de machos naturalmente infectados con virus de AEC.

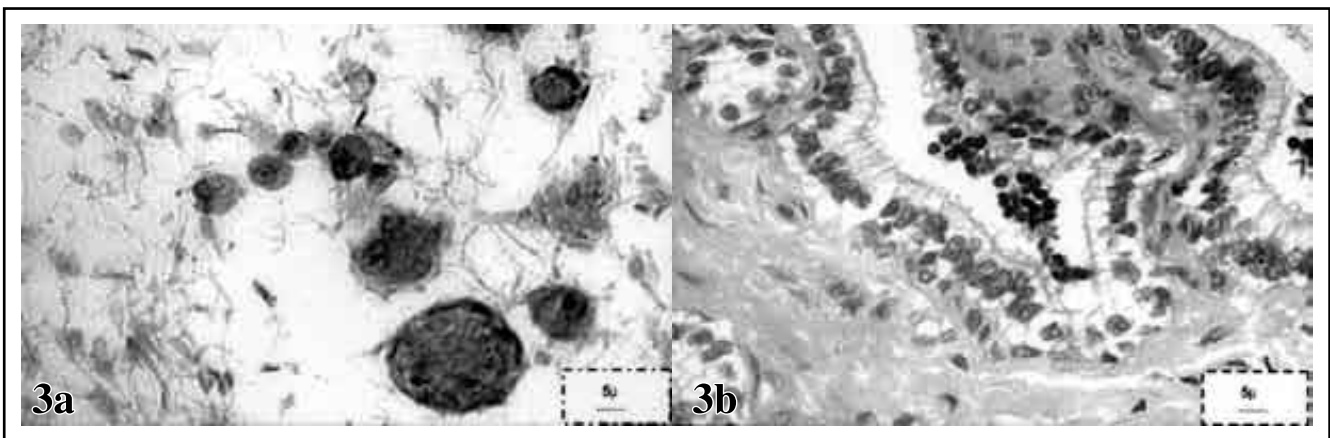
2a) Vesícula seminal, de macho inoculado con cepa FES-C, con células mononucleares y material seminal en la luz del acini glandular (140X HE).

2b) Epididimo de un animal naturalmente infectado, Células gigantes de tipo cuerpo extraño, túbulo en degeneración (140X HE).

Seminal vesicle of males infected with FESC-UNAM strain and epididymis of males infected naturally with CAE virus.

2a) Seminal vesicle of male inoculated with FESC-UNAM strain showing mononuclear cells and seminal material in the lumen of the glandular acini (140X HE).

2b) Epididymis of a naturally infected animal, foreign body type giant, tubule in degeneration (140X HE).



**Figura 3.** Ámpula y vesícula seminal de macho naturalmente infectado e inoculado con cepa ATCC de AEC

3a) Ámpula deferente de macho naturalmente infectado, con macrófagos células multinucleadas que fagocitan espermatozoides en la luz del acini, (140X).

3b) Vesícula seminal de macho inoculado con cepa ATCC; mononucleares en la luz y células descamadas, con hemorragia.

Henle's ampulla and seminal vesicle of a CAE naturally infected male and ATCC strain inoculated male.

3a) Henle's ampulla of a naturally infected male with multinucleated macrophages that phagocytize sperm in the lumen of the acini (140X).

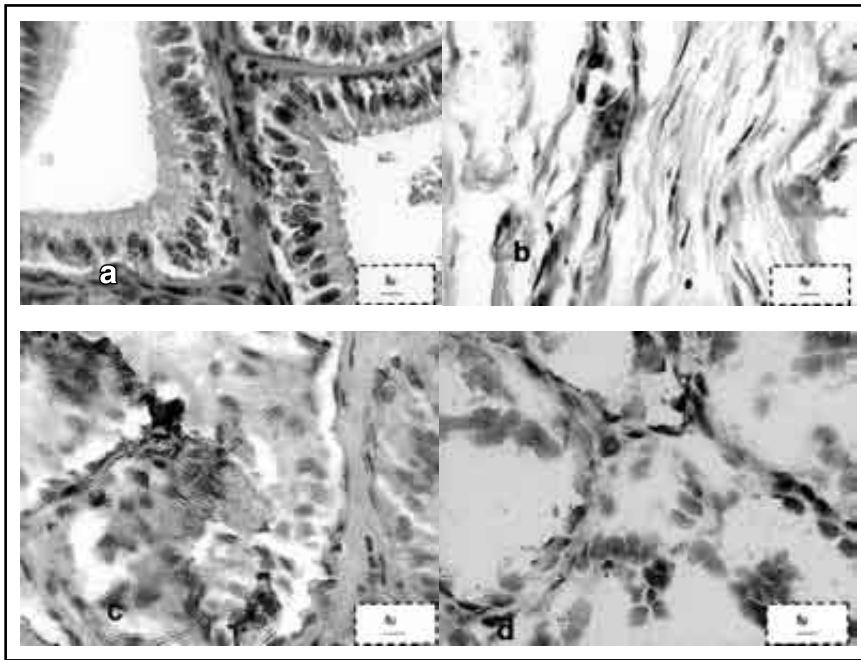
3b) Seminal vesicle of a male inoculated with ATCC strain; mononuclear cells in the lumen and shed cells with hemorrhage

epithelium of these accessory glands.

## Discussion

The presence of the viral antigen was demonstrated in the reproductive system of male goats; nevertheless, no parameters such as testicle diameter, seminal volume and sperm viability were affected,<sup>14</sup> and the

la presencia de células gigantes de cuerpo extraño asociadas al material seminal retenido en los alveolos glandulares (Figura 3a). Las vesículas seminales fueron la estructura glandular que con mayor frecuencia presentó los cambios descritos, en particular el infiltrado de mononucleares en las luces alveolares 12 de 14 (Cuadro 3). En glándulas bulbouretrales la



**Figura 4.** Inmunocitoquímica de animales inoculados con virus de AEC.

a) Negativo, vesícula seminal (140X HE).

b) Infectado naturalmente, vesícula seminal (100XHE) mononucleares en intersticio.

c) Cepa FES-C, Vesícula seminal (140X HE) mononucleares en la luz del acini.

d) Cepa ATCC, vesícula seminal (140X HE) respuesta positiva en epitelio del acini.

Immunocytochemistry of animals inoculated with CAE virus.

a) Negative, seminal vesicle (140X HE).

b) FESC strain, seminal vesicle (140x HE).

c) Naturally infected, seminal vesicle (100XHE) mononuclear cells interstitium.

d) ATCC strain, seminal vesicle (140X HE) positive response in acini epithelium.

animals did not show signs or alterations, in particular in the reproductive system, that would suggest a disease during the ten months of the study. Sperm motility assessed on a slide at 37°C was always above 80%. Nevertheless, sperm morphology was not directly assessed with specific dyes therefore it was not checked if the virus affected their morphology. The absence of lesions or alterations in the reproductive system confirms the risk that infected males may be used, that even though they are infected they could maintain good reproductive parameters, not assessed in this study. These animals could disseminate the virus to herds free of the disease either by themselves or through the use of their semen in artificial insemination, or maintain the disease in the herds as carriers because viral transmission has been demonstrated through this way.<sup>5,6</sup>

The animals in Group II, infected with the strain isolated in Mexico, seroconverted in ELISA until after seven months, compared to animals in group IV, that were infected with the ATCC reference strain, where the antibodies were detected at three months post-infection. The native strain behaved biologically different, although both were inoculated in the same way and in the same dosage. The difference can be attributed to the capacity of the virus to present frequent variations in its genomic expression that can have an effect on its virulence and in the mechanisms of immune response induction. Changes in the disease pattern have also been reported as a consequence of different susceptibilities associated to breed; in this manner the Saanen breed, which was not used in this study, is reported

presencia de mononucleares ocurrió en acinos, pero también se observaron en la luz de los conductos de secreción.

### Imunohistoquímica

El anticuerpo monoclonal contra el virus de la AEC evidenció la presencia de antígeno viral, principalmente en la vesícula seminal de los machos infectados, mientras el grupo testigo no infectado permaneció negativo. Las respuestas positivas en vesícula seminal se observaron en tres de los cinco animales (3/5) infectados naturalmente, en los tres (3/3) machos infectados con la cepa aislada en el país (FESC), así como en los tres (3/3) infectados con la cepa ATCC (Cuadro 4). Además, se observó respuesta positiva en glándulas bulbouretrales en tres de los cinco machos infectados naturalmente (3/5) y en los tres infectados con la cepa ATCC (3/3). (Figuras 4a, b, c, d). La reacción antígeno-anticuerpo se localizó principalmente en los epitelios de estas glándulas accesorias.

### Discusión

Se demostró la presencia de antígeno viral en el aparato reproductor de machos caprinos; sin embargo, no se afectaron los parámetros: diámetro testicular, volumen seminal y viabilidad de espermatozoides,<sup>14</sup> los animales tampoco presentaron ningún signo o alteración, en particular en el aparato reproductor, que sugiriera alguna enfermedad durante los diez meses que duró el estudio. La motilidad espermática evaluada en portaobjetos a 37°C, siempre fue

to be the most susceptible one.<sup>19,21</sup> If this is the case, we would have to put forward the possibility of different susceptibility between Nubian animals (Group II) and mixed breed animals in Group IV. The number of animals used in this experiment does not allow for conclusions to be drawn in this sense. This virus can modify its effect on the animal, immunologically modulating the expression of the cytokines (tumor necrosis factor alpha and interleukin 6) and therefore cause unexpected resistance or susceptibility effects.<sup>22,23</sup>

Serum antibodies recognized different proteins, nevertheless, recognition of p 25 predominated in the majority of the infected animals, and even uninfected controls responded to p 19 and p 25, proteins that are possibly expressed by caprine endogenous retrovirus that could genetically modify the behavior of the challenging strain and generate variation in the expression of antigen proteins,<sup>24</sup> but this was not assessed in this study. The demonstration of the response against at least three viral proteins that result from the expression of different genes (*gag*, *pol* and *env*) allows confirmation that the animals reactive in the immunotransfer test are indeed infected and thus avoid possible false positives due to cross-reaction with endogenous retroviral antigens.<sup>24</sup> The frequent response to p 19 and p 25 contrasts with other immunotransfer studies done on blood serum,<sup>25</sup> where the recognition of proteins p 24 and p 14 predominated; both are the expression of the *gag* gene.

The identification of antibodies in the serum or seminal fluid that recognize three or more proteins coded by different genomic fragments, and as such correspond to different structural components of the virus, is an indicator of the fact that the animals have been infected and are potential disseminators.<sup>3</sup> The demonstration of antibodies in the seminal fluid allows the use of the test to detect male goats that are potentially capable of transmitting the disease, and it is especially useful in the case of imported semen where the males used cannot be assessed directly.

The demonstration of the genomic fragment of the CAE virus through the polymerase chain reaction confirmed the presence of the virus in the semen of males infected naturally and experimentally as has been described.<sup>5-6</sup> Viral elimination through seminal fluid has been pointed out in other infections by retrovirus such as bovine viral leukaemia, bovine immunodeficiency and maedi-visna in sheep.<sup>26</sup> In this latter case, it was associated to epididymitis and leukocytospermia, situation that increases the risk of dissemination and implies the reconsideration of the role of the male in the epidemiology and control of the disease.<sup>8</sup>

The fact that no clinical pathological changes

superior al 80%. Sin embargo, la morfología de los espermatozoides no fue evaluada directamente con tinciones específicas, por lo que no se determinó si el virus afectaba su morfología. La ausencia de lesiones o alteraciones del aparato reproductor confirma el riesgo de que se puedan utilizar machos infectados, que pese a la infección pudieran mantener buenos parámetros reproductivos no evaluados en este estudio. Estos animales podrían diseminar el virus a rebaños libres por ellos mismos o a través de su semen utilizado en inseminación artificial o mantener la enfermedad en los rebaños en carácter de portadores, ya que se ha demostrado la transmisión viral por esta vía.<sup>5,6</sup>

Los animales del grupo II, infectados con la cepa aislada en México, seroconvirtieron en ELISA hasta los siete meses, comparado con los animales del grupo IV, que fueron infectados con la cepa de referencia ATCC, en que los anticuerpos se detectaron a los tres meses posinfección. La cepa autóctona se comportó biológicamente en forma diferente, aunque ambas se inocularon por la misma vía y en la misma dosis. La diferencia puede atribuirse a la capacidad del virus de presentar frecuentes variaciones en su expresión genómica que pueden repercutir en su virulencia y en los mecanismos de inducción de respuesta inmune. También se han señalado cambios en los patrones de enfermedad como consecuencia de diferente susceptibilidad racial, se ha indicado como más susceptible a la raza Saanen que no fue utilizada en el presente estudio,<sup>19-21</sup> de ser éste el caso habría que postular diferente susceptibilidad entre animales nubios (grupo II) y los "criollos" del grupo IV, el número de animales empleados en este ensayo no permite llegar a conclusiones en este sentido. Este virus también puede modificar su efecto en el animal, modulando inmunológicamente la expresión de citocinas (factor de necrosis tumoral alfa e interleucina 6) y provocar con ello efectos de resistencia o susceptibilidad no esperados.<sup>22,23</sup>

Los anticuerpos séricos reconocieron diferentes proteínas; sin embargo, predominó el reconocimiento de la p25 en la mayoría de los animales infectados, e incluso testigos no infectados, respondieron a p19 y p25, proteínas posiblemente expresadas por retrovirus endógenos caprinos que pueden modificar genéticamente el comportamiento de la cepa de desafío y generar variación en la expresión de proteínas antigénicas,<sup>24</sup> pero esto no se evaluó en el presente estudio. La demostración de respuesta contra al menos tres proteínas virales que resultan de la expresión de diferentes genes (*gag*, *pol* y *env*), permite asegurar que los animales reactivos en la inmunotransferencia están infectados y evita posibles falsos positivos por reacciones cruzadas con

were found in the reproductive system and semen that are attributable to the virus suggests that it does not affect them significantly. The findings in the necropsy and histopathology in the different groups demonstrated a greater number of defense cells in the animals than in the controls, but it should be emphasized that mononuclear cells and macrophages were also found in animals not infected by CAE. The presence of macrophages in the reproductive system, in particular in the acini lumen of the annex glands, ampulla, bulbourethral gland and seminal vesicle, allows the assumption that they would be the vehicle that explains the viral presence in semen, because they are the cells that transport the virus in a provirus form.<sup>1</sup> The migration of infected macrophages towards the reproductive tissue can be increased in inflammatory, traumatic or other processes; nevertheless their presence in the lumen of glandular acini in infected and control animals indicates their permanent migration towards the seminal material. In individuals without lesions in the reproductive system, the secretion of the seminal vesicle represents 50% to 70% of the ejaculate volume followed by the secretion of the bulbourethral gland with 20% to 30% and the ampulla with 10% approximately.<sup>27</sup>

A study carried out in monkeys infected with the simian immunodeficiency virus reports an increase of multinucleated cells in the epididymis of an infected animal and a moderate increase of mononuclear cells in the seminal vesicle, with degeneration and hyperplasia of the epithelium in another.<sup>18</sup> On the other hand, studies carried out with murine retrovirus report that they can induce a marked epididymitis.<sup>28</sup> In the present study, infiltration with mononuclear cells, macrophages and giant cells was present, mainly in the seminal vesicle of animals naturally infected. This group had been infected for a longer period of time since they were selected and included in the work because they were positive to CAE; the time they had been infected by the disease was unknown.

The immunohistochemical findings in the naturally and experimentally infected animals indicated the presence of the viral antigen, mainly associated to the epithelium of the bulbourethral gland (11 of 11) and of the seminal vesicle (9 of 11). It has been pointed out that the CAE virus can replicate in epithelial cells of the mammary gland,<sup>29</sup> endothelium<sup>30</sup> and, recently, in cells of the granular layer, therefore the epithelium of the annex glands could be used by the virus in their replication.<sup>31</sup> The replication of the leukemia virus in human T cells has been demonstrated in epithelium of the reproductive system.<sup>32</sup> Furthermore, azoospermia has been described with lymphocyte and macrophage infiltration in intersti-

antígenos de retrovirus endógenos.<sup>24</sup> La frecuente respuesta a p19 y p25 contrasta con otros estudios de inmunotransferencia en suero sanguíneo,<sup>25</sup> en los que predomina el reconocimiento a las proteínas p24 y p14, ambas expresión del gen gag.

El identificar anticuerpos en suero o líquido seminal, que reconocen a tres o más proteínas codificadas por diferentes fragmentos genómicos y en consecuencia corresponden a distintos componentes estructurales del virus, es indicador de que los animales han sido infectados y son potenciales diseminadores.<sup>3</sup> La demostración de anticuerpos en el líquido seminal permite emplear la prueba para detectar machos caprinos, potencialmente capaces de transmitir la enfermedad y resulta en especial útil para el caso de semen importado en que los machos empleados no pueden ser evaluados de manera directa.

La demostración del fragmento genómico del virus de AEC por medio de la prueba de reacción en cadena de la polimerasa confirmó la presencia viral en el semen de los machos infectados en forma natural y experimental como se ha notificado.<sup>5-6</sup> La eliminación seminal ha sido señalada en otras infecciones por retrovirus, como leucemia viral bovina, inmunodeficiencia bovina y maedi-visna en ovinos.<sup>26</sup> En este último caso se asoció con epididimitis y leucocitoespermia, situación que incrementa el riesgo de diseminación e implica reconsiderar al macho en la epidemiología y control de la enfermedad.<sup>8</sup>

El hecho de no haber encontrado cambios clínico-patológicos en el aparato reproductor y el semen atribuibles al virus, sugiere que éste no lo afecta significativamente. Los hallazgos en la necropsia e histopatológicos en los diferentes grupos, demostraron un mayor número de células de defensa en los animales infectados que en los testigos, pero se debe destacar que mononucleares y macrófagos se encontraron también en los animales no infectados por AEC. La presencia de macrófagos en el tracto reproductor, en particular en la luz acinar de las glándulas anexas, ámpula, vesícula seminal y bulbouretral, permite asumir que serían el vehículo que explica la presencia viral en el semen, por ser las células que transportan al virus en forma de provirus.<sup>1</sup> La migración de macrófagos infectados al tejido reproductor se puede incrementar en procesos inflamatorios, traumáticos o de otro origen; sin embargo, su presencia en la luz de los acinos glandulares, de animales infectados y testigos, indica su permanente migración al material seminal. En individuos sin lesiones en el aparato reproductor, la secreción de vesícula seminal representa de 50% a 70% del volumen del eyaculado, seguido de la secreción de la glándula bulbouretral con 20%-30% y el ámpula con 10%, aproximadamente.<sup>27</sup>



tial areas of the testicle in patients infected with the human immunodeficiency virus, although not in all of the patients assessed.<sup>33</sup> These observations suggest that the epithelium of the reproductive system in infected male goats, especially those of the annex glands, can serve as multipliers of the CAE virus and favor dissemination through semen therefore being able to detect positive reactors in serum or seminal plasma is a necessary control measure that could reduce the dissemination of the disease.

The changes observed in the histology of the reproductive system of goats infected and free of CAE did not allow the definition of lesions attributable to the virus and, in consequence, their possible effect on the reproductive system as suggested by other authors.<sup>1,34</sup>

Changes in the parameters assessed of testicular volume, seminal color, volume and pH, and sperm motility were not demonstrated between infected and uninfected animals. The lack of specific signs or lesions in the reproductive system and the normal reproductive behavior of the bucks infected with CAE increase the risk of introduction into herds and act as disseminators and reservoirs of the disease. The results show the presence of viral antigen and the virus itself in the reproductive system of males infected by CAE, as well as lesions that, even though they cannot be attributed specifically to the virus, facilitate the release of infecting material into the semen.<sup>5,6</sup>

The use of seropositive male goats implies the risk of disseminating the disease through the semen. Artificial insemination programs, as well as the use of imported semen obtained from infected bucks, can play an important role in the epizootiology of the disease. In Mexico a direct mount system predominates; the exchange, loan or sale of bucks could therefore disseminate the disease from one herd to the other. Because the male acts as a reservoir of the disease, and the fact that the buck is usually the most long-lived animal, allows an increase by several factors of the risk of dissemination of the disease in free herds.

## Acknowledgments

We thank the National Council for Science and Technology in Mexico (Conacyt) for the doctoral scholarship number 125047; the project was partially financed by PAPIIT-DGAPA number IN201798, Conacyt number 34964-B and the chair "Study of

1. infectious diseases produced by retrovirus" code 5.10 UNAM-FESC.

Un estudio realizado en monos infectados con el virus de la inmunodeficiencia del simio, señala el incremento de células multinucleadas en el epidídimo de un animal infectado y moderado incremento de mononucleares en vesícula seminal, con degeneración e hiperplasia del epitelio en otro.<sup>18</sup> Por otra parte, estudios realizados con retrovirus murinos informan que pueden inducir una marcada epididimitis.<sup>28</sup> En el presente estudio se presentaron infiltrados de mononucleares, macrófagos y células gigantes, principalmente en la vesícula seminal de los animales naturalmente enfermos. Este grupo tenía más tiempo de infectado, ya que fueron seleccionados e incluidos en el trabajo por ser positivos a AEC, desconociéndose desde cuándo estaban afectados por la enfermedad.

Los hallazgos inmunohistoquímicos en el grupo de animales natural y experimentalmente infectados, indicaron presencia de antígeno viral, principalmente asociado al epitelio de la glándula bulbouretral (11 de 11) y al de la vesícula seminal (9 de 11). Se ha señalado que el virus de la AEC puede replicarse en células epiteliales de glándula mamaria,<sup>29</sup> endotelios<sup>30</sup> y recientemente en células de la granulosa, por lo que estos epitelios de las glándulas anexas podrían ser utilizados por el virus en su multiplicación.<sup>31</sup> También se ha demostrado la replicación del virus de la leucemia de células T humanas, en epitelios del aparato reproductor.<sup>32</sup> Asimismo, se ha descrito azoospermia con infiltrado de linfocitos y macrófagos en intersticios del testículo, en individuos infectados con el virus de la inmunodeficiencia humana, aunque no en todos los individuos evaluados.<sup>33</sup> Lo observado sugiere que los epitelios del tracto reproductor de machos caprinos infectados, en especial los de las glándulas anexas, pueden servir como multiplicadores del virus de la AEC y propiciar su diseminación por el semen, por lo que detectar reactores positivos séricos o en el plasma seminal es una medida de control necesaria que podría reducir la diseminación de la enfermedad.

Los cambios observados en la histología del aparato reproductor de los caprinos infectados y libres de AEC no permitieron definir lesiones atribuibles al virus y, en consecuencia, su posible efecto sobre el aparato reproductor, como sugieren otros autores.<sup>1,34</sup>

No se demostraron cambios en los parámetros evaluados de volumen testicular, color, volumen y pH seminal y motilidad espermática, entre animales infectados y no infectados. La falta de signos o lesiones específicas en el aparato reproductor y el comportamiento reproductivo normal de los sementales infectados por AEC, incrementa el riesgo de que sean introducidos a los rebaños y actúen como disemina-

## 2. Referencias

- Rowe J D, East N E. Risk factors for transmission and methods for control of caprine arthritis-encephalitis virus infection. *Vet Clin North Am Food Anim Retrovirus Pract* 1997; 13 (I): 25-53.
- East N E, Rowe JD, Dahlberg JE, Theilen GH, Pedersen NC. Modes of transmission of caprine arthritis encephalitis virus infection. *Small Rumin Res* 1993;10: 251-261.
4. Martinez HA, Ramirez AH, Tortora PJL, Montaraz CJA. Detection of antibodies in seminal liquid of animals infected with goats arthritis encephalitis by western blotting. *International Conference and Workshop on animals Retroviruses 2000 September 3-5. Queens' College Cambridge UK*: 62.
- Novelo BP, Martinez RHA, Tortora PJ, Ramirez AH.
5. Serologic diagnosis of caprine arthritis encephalitis using an immunodiffusion test on bucks. *7th International Conference on goats 2000 May 15-21 Tours. France*. 819 pp. Round. Table 3. Detection and prevention of CAE. *International Goats Association 2000. Proceedings. Tome II. Nouzilly. France*.37380.
- Travassos C, Benoit C, Valas S, Da Silva A, Perrin G. Détection du virus de l'arthritis encéphalite caprine dans le sperma de boucs infectés expérimentalement. *Vet Res* 1998; 29:578-579.
- Travassos CE, Benoit C., Valas S, Da Silva AG, Perrin G. Caprine arthritis-encephalitis virus in semen of naturally infected bucks. *Small Rumin Res* 1999; 32:101-106.
8. Van Voorhis BJ, Martinez A, Mayer K, Anderson DJ. Detection of Human immunodeficiency virus type 1 in semen from seropositive men using culture and polimerasa chain reaction deoxyribonucleic acid amplification techniques. *Fertil Steril* 1991; 55:588-594.
10. Nash JW, Hanson LA, Coats KSC. Bovine immunodeficiency virus in stud bull semen. *Am J Vet Res* 1995; 56:760-763.
- De la Concha-Bermejillo A, Magnus-Corral S, Brodie SJ, Demartin JC. Venereal shedding of ovine lentivirus in infected rams. *Am J Vet Res* 1996; 57: 684-688.
12. Jordan HL, Liang Y, Hudson LC, Tompkins WA. Shedding of feline immunodeficiency virus in semen of domestic cats during acute infection. *Am J Vet Res* 1999; 60:211-215.
13. Nazara SJ, Trigo FJ, Suberbie E, Madrigal V. Estudio serológico de la artritis encefalitis caprina en México. *Téc Pec Méx* 1985; 48:99-101.
- Vitu C, Russo P, Vignoni M, Arthrite-Encephalite caprine: Essai D'une preparation vaccinale adjuvee-II. *Etude de la reponse anticorps. Com Immun Microbiol Infect Dis* 1993;2:137-144.
- Russo P, Vitu C, Fontaine JJ, Vignoni M. Arthrite-encéphalite caprine : Essai d'une préparation vaccinale adjuvée.I *Étude clinique et virologique. Com Immun Microbiol Infect Dis* 1993;16:131-136.

dores y reservorios de la enfermedad. Los resultados demuestran presencia de antígeno viral y del propio virus en el aparato reproductor de los machos infectados por AEC y de lesiones, que si bien no pueden atribuirse específicamente al virus, facilitan la salida de material infectante en el semen.<sup>5,6</sup>

El hecho de utilizar machos caprinos seropositivos como reproductores implica el riesgo de diseminación de la enfermedad por el semen. Los programas de inseminación artificial, así como el uso de semen importado obtenido de sementales infectados, puede jugar un papel relevante en la epizootiología de la enfermedad. En México predomina el sistema de monta directa, intercambio, préstamos o venta de sementales, podrían así diseminar la enfermedad de un rebaño a otro. Al actuar el macho como reservorio de la enfermedad y siendo el semental generalmente el animal más longevo, permite que varias veces aumente el riesgo de diseminación de la enfermedad a hatos libres.

## Agradecimientos

Se agradece al Consejo Nacional de Ciencia y Tecnología, de México, la beca de doctorado número 125047, proyecto parcialmente financiado por el PAPIIT-DGAPA número IN201798, Conacyt número 34964-B y la cátedra Estudio de las enfermedades infecciosas producidas por retrovirus, clave 5.10 UNAM-FESC.

- 
- Beyer JC, Chebloune Y, Lakhal-Mselli L, Hötzel I, Mcwhirter-Kumpula N, Cheevers WP. Immunization with plasmid DNA expressing the caprine arthritis-encephalitis virus envelope gene. Quantitative and qualitative aspects of antibodies response to viral surface glycoprotein. *Vaccine* 2001; 19:1643-1651.
- Foote RH. Value of testicular and sperm profiles in optimizing reproductive success: lessons learned from selective breeding programs of domestic and laboratory animals. Sperm measures and reproductive success. *Institute for Health Policy Analysis*.
17. Forum on Science health and environmental risk assessment. In: Burger Jr EJ, Tardiff RG, Scialli AR, Zenick H, editors. *Progress in Clinical and Biological Research* 32. New York, Ithaca. Alan R. Liss, Inc. 1989:107-126.
- Laemmli VK. Cleavage of structural proteins during

- the assembly of the head of bacteriophage T4. *Nature* 1970; 227: 680-685.
- Clavijo A, Thorsen J. Chemiluminescent detection
19. of caprine arthritis encephalitis virus with a PCR-generated single stranded non radiolabelled probe. *Vet Microbiol* 1995; 43:295-305.
  20. Miller CJ, Vogel P, Alexander NJ, Dandekar AS, Hendrickx AG, Marx P A. Pathology and localization of simian immunodeficiency virus in the reproductive tract of chronically infected male *Rhesus macaques*. *Lab Invest* 1994; 70:255-262.
  21. Ellis TM, Wilcox GE, Robinson WF. Antigenic variation of caprine arthritis encephalitis virus during persistent infection of goats. *J Gen Virol* 1987; 68:3145-3152.
  22. Adams DS, Klevjer-Anderson P, Carlson JL, McGuire TC, Gorham JR. Transmission and control of caprine arthritis-encephalitis virus. *Am J Vet Res* 1983; 44:837-840.
  23. Cheveers WP, Knowles DP, McGuire TC, Cunningham DR, Adams DS, Gorham JR. Chronic disease in goats orally infected with two isolates of the caprine arthritis encephalitis lentivirus. *Lab Invest* 1988; 58: 510-517.
  24. Lechner F, Machado J, Bertoni G, Seow HF, Dobbe-laere DA, Peterhans E. Caprine arthritis encephalitis virus dysregulates the expression of cytokines in macrophages. *J Virol* 1997; 71:7488-7497.
  25. Adeyemo O, Gao RJ, Lan HC. Cytokine production *in vitro* by macrophages of goats with caprine arthritis encephalitis. *Cell Mol Biol* 1997; 43:1031-1037.
  26. York DF, Vigne R, Verwoerd DW, Querat G. Nucleotide sequence of jaagsiekte retrovirus, an exogenous and endogenous type D and B retrovirus of sheep and goats. *J Virol* 1992; 66:4930-4939.
  27. Belov L, Whalley MJ. Virus-specific polypeptides of caprine arthritis encephalitis virus recognized by monoclonal antibodies to virion protein p24 and p14. *J Gen Virol* 1988;69:1097-1103.
  28. Meas S, Usui T, Ohashi K, Sugimoto Ch, Onuma M. Vertical transmission of bovine leukemia virus and bovine immunodeficiency virus in dairy cattle herds. *Vet Microbiol* 2002; 84:275-282.
  29. Kashuba ADM, Dyer JR, Kramer LM, Raasch RH, Eron JJ, Cohens MS. Antiretroviral-Drugs concentration in semen: implications for sexual transmission of human immunodeficiency virus type 1. *Antimicrob Agents Chemother* 1999; 43:1817-1826.
  30. Kiessling AA, Crowell RC, Connell RS. Sperm-associated retrovirus in the mouse epididymis. *Proc Natl Acad Sci USA* 1987; 84:8667-8671.
  31. Mselli-Lakhal L, Guiguen F, Fornazero C, Du J, Favier C, Durand J, *et al*. Goat milk epithelial cells are permissive to CAE infection *in vitro*. *Virology* 1999; 259:67-73.
  32. Jan CL, Greenland T, Gounel F, Balleydier S, Mornex JF. Activation of small ruminant aortic endothelial cells after *in vitro* infection by caprine arthritis encephalitis virus. *Res Vet Sci* 2000; 69:225-231.
  33. Lamara A, Fieni F, Mselli-Lakhal L, Taintuier D, Chebloune Y. Efficient replication of caprine arthritis-encephalitis virus in goats granulosa cells. *Virus Res* 2001; 79:165-172.
  34. Zacharopoulos VR, Phillips DM. Cell-mediated HTLV-I infection of a cervix-derived epithelial cell-line. *Microb Pathog* 1997; 23:225-233.
  - Pudney J, Anderson D. Orchitis and human immunodeficiency virus type 1 infected cells in reproductive tissues from men with the acquired immune deficiency syndrome. *Am J Pathol* 1991; 139:149-161.
  - Ali O A. Caprine arthritis-encephalitis related changes in the uterus of a goat. *Vet Rec* 1987;121:131-132.