

## Veterinaria México

Volumen **36**  
Volume

Número **3**  
Number

Julio-Septiembre **2005**  
July-September

*Artículo:*




Utilización del inmunomodulador RS-100 en el tratamiento de dermatitis micótica crónica en un equino

Derechos reservados, Copyright © 2005:  
Facultad de Medicina Veterinaria y Zootecnia, UNAM

**Otras secciones de  
este sitio:**

-  [Índice de este número](#)
-  [Más revistas](#)
-  [Búsqueda](#)

***Others sections in  
this web site:***

-  [Contents of this number](#)
-  [More journals](#)
-  [Search](#)



[www.Medigraphic.com](http://www.Medigraphic.com)

---

# Utilización del inmunomodulador RS-100 en el tratamiento de dermatitis micótica crónica en un equino

## Use of the immunomodulator known as RS-100 in the treatment of an equine with chronic mycotic dermatitis

Elizabeth Miranda Hernández\* Ana María Ríos Mena\* Tonatiuh Cruz Sánchez\*\*  
Antonio Salas Muñoz\*\*\* Andrés Romero Rojas†

---

### Abstract

A case is presented where the immune response of a horse, chronically affected with a fungus infection (*Trichophyton* spp) possibly induced by an immunodepressed state, increased when treated with the vegetal-origin immunomodulator known as RS-100 (Patent pending). Hemograms, flow cytometry and proliferation assays, were applied before and after both treatments to demonstrate that the cell count of the animal treated with RS-100 (80 mg/kg every 2 days for 6 weeks and 80 mg/kg daily for six months), apparently came close to having the values of normal animals with the capacity of increasing the sensitivity of lymphocytes to respond to mitogens (immunological values). Improvement was observed clinically, with a reduction of the lesions and there was also an improvement in the mood and disposition to work of the animal. However, the signs of immunological depression (including mycotic lesions) came back when the treatment was suspended. The reinstallation of such treatment eliminated the disease.

**Key words: IMMUNOMODULATOR, IMMUNODEFICIENCY, RINGWORM, FUNGUS, EQUINES, RS-100.**

### Resumen

Se presenta un caso en el que la respuesta inmunológica del caballo afectado con micosis crónica (*Trichophyton* spp) probablemente inducida por un estado de inmunodepresión se incrementó al utilizar como tratamiento el inmunomodulador de origen vegetal conocido como RS-100 (patente pendiente). Se demostró por diversos estudios (hematogramas, citometría de flujo y ensayos de proliferación celular realizados antes y después de los tratamientos) que tanto en la primera y segunda dosificaciones (80 mg/kg cada 2 días durante seis semanas y 80 mg/kg diario durante seis meses, respectivamente), el inmunomodulador RS-100 aparentemente revirtió la población celular a niveles normales y tiene la capacidad de aumentar la sensibilidad de respuesta de los linfocitos a mitógenos. Al mismo tiempo, clínicamente se visualizó mejoría en las lesiones, estado de ánimo del animal y disposición para realizar su rutina de trabajo (adiestramiento). Sin embargo, los signos de la depresión inmunológica (incluyendo las lesiones micóticas) regresaron cuando el tratamiento fue suspendido. La reinstalación del tratamiento eliminó la enfermedad.

**Palabras clave: INMUNOMODULADOR, INMUNODEFICIENCIA, TIÑA, HONGOS, EQUINOS, RS-100.**

---

Recibido el 10 de septiembre 2004 y aceptado el 11 de marzo de 2005.

\* Módulo de Equinos del Centro de Enseñanza Agropecuaria y Centro de Investigación, Docencia y Tecnología de la Salud Equina; Campo 4, Facultad Estudios Superiores-Cuautitlán, Universidad Nacional Autónoma de México; Km. 2.5, Carretera Cuautitlán-Teoloyucan, Col. San Sebastián Xhala, 54714, Cuautitlán Izcalli, Estado de México, México.

\*\*Laboratorio de Micología, Unidad de Investigación y Posgrado, Facultad de Estudios Superiores-Cuautitlán, Universidad Nacional Autónoma de México, Campo 1, Av. 1° de Mayo s/n, Cuautitlán Izcalli, Estado de México, México, Apartado Postal 222.

\*\*\* Laboratorio 8 (Biología Molecular), Unidad de Investigación y Posgrado, Facultad de Estudios Superiores-Cuautitlán, Universidad Nacional Autónoma de México, Campo 1, Av. 1° de Mayo s/n, Cuautitlán Izcalli, Estado de México, México, Apartado Postal 222, Teléfono y Fax: 56232066.

†Autor responsable. Laboratorio 8 (Biología Molecular), Unidad de Investigación y Posgrado, Facultad de Estudios Superiores-Cuautitlán, Universidad Nacional Autónoma de México, Campo 1, Av. 1° de Mayo s/n, Cuautitlán Izcalli, Estado de México, México, Apartado Postal 222, Teléfono y Fax: 56232066

## Introduction

Horses have had an important roll all along our history, in fact they were the first patients that were seen in veterinary medicine schools. Currently, the immunological system of these animals has been subjected to specific interest by scientists with the purposes of achieving a better control of many diseases and their immunopathological conditions.<sup>1</sup> Due to the temperament of horses and their activities, they frequently suffer stressful conditions that favor a series of deep physiological changes, that interact with external events and cause a state of immunological incompetence characterized by, among other things, the fact that the individual cannot establish an effective defense against invasive agents.<sup>2</sup> These situations cause complications and chronic presentations in certain diseases, as is the case that is presented in this work of dermatomycosis (dermatophytosis, tinea or ringworm); a common contagious ailment of horses caused by dermatophytes (*Trichophyton equinum*, *Trichophyton mentagrophytes*) that affects the external layers of the epidermis, hair, follicles and annex structures; the classical lesions have circular scabs and areas of alopecia. Even though, in many cases, this mycosis is considered by clinicians as unimportant or of small relevance, its importance has been increasing generally due to the ample distribution of this type of fungal diseases in the environment and because they are very difficult to prevent, if there isn't a good program to handle hygiene. Also there are few antifungal pharmaceutical products available and a resistance is being generated against them, whereas antibacterial products are more common.<sup>3,\*,\*\*</sup> The immunomodulators represent an option in the treatment of mycosis, since they modulate the immune system and obtain from it a more ample response to a foreign stimulus and, thus, it can use one or all of its weapons against tumors, viral, bacterial or other infections, that may be chronic and cause a secondary immunodeficiency; the proposed action mechanism for these products is the activation of macrophages and the subsequent liberation of cytokines. The immunomodulators may be of animal, vegetable or synthetic origin.<sup>4-7,\*\*\*,†</sup> Such is the case of RS-100 (product that is currently under research and developed by Antonio Salas Muñoz and Armando Reta Villalobos, School of Medicine of the Autonomous University of Chihuahua, Mexico), a vegetal origin substance that is formed from a thermo-stable extract (patent pending) obtained from *Imperata vulgaris*, a plant that originally comes from the northern part of the Mexican Republic. The scientific evidence obtained up until now, establishes the possibility of an activity that directly blocks or activates certain receptors of the T and B cells and mono-

## Introducción

Durante la historia el caballo ha representado un papel importante, de hecho fueron los primeros pacientes en las escuelas de medicina veterinaria. En la actualidad, el sistema inmunológico en estos animales ha sido objeto de particular interés por los científicos; teniendo como propósito lograr mayor control sobre muchas enfermedades y sus condiciones inmunopatológicas.<sup>1</sup> Los caballos, debido de su temperamento y actividades a las que se les destina, sufren frecuentemente estados de estrés que propician una serie de cambios fisiológicos profundos, los que interactúan con eventos externos y provocan un estado de incompetencia inmunológica, caracterizado, entre otras, cosas por el hecho de que el individuo no puede establecer una defensa efectiva contra agentes invasores.<sup>2</sup> Estas situaciones provocan complicaciones y cronicidad de algunas enfermedades, como en el caso que se presenta en este trabajo, la dermatomycosis (dermatofitosis, tiña o ringworm); padecimiento contagioso común en caballos causado por dermatofitos (*Trichophyton equinum*, *Trichophyton mentagrophytes*) que afecta las capas superiores de la epidermis, el cabello, folículos capilares y anexos; la lesión clásica son descamaciones circulares, áreas alopécicas. Aunque, en muchos casos, esta micosis se considera por los profesionales clínicos como no importante o de poca relevancia; no obstante, su importancia está aumentando debido a que, en general, este grupo de enfermedades fúngicas son de amplia distribución en el ambiente, difícilmente prevenibles si no se llevan manejos de higiene adecuados, y hay pocos fármacos antifúngicos disponibles (a diferencia de los antibacterianos) y se está generando resistencia a ellos.<sup>3,\*,\*\*</sup> Los inmunomoduladores representan una opción para tratar micosis; ya que modulan el sistema inmune y logran que responda de manera más amplia a un estímulo extraño y utilice una o todas sus armas para controlar tumores, infecciones virales, bacterianas o crónicas con evidencia de inmunodeficiencia secundaria; el mecanismo de acción propuesto de estos productos es la activación de macrófagos y la subsecuente liberación de citocinas. Los inmunomoduladores pueden ser de origen animal, vegetal o sintético.<sup>4-7,\*\*\*,†</sup> Tal es el caso del RS-100 (producto que se encuentra bajo investigación, desarrollado por Antonio Salas Muñoz

\*Ensor A. Ringworm, Skin Diseases 2002-2004 © Veterinary Professional Services Ltd. Available from: [http://www.vetpro.co.nz/Vet%20Talk\\_Equine/skin\\_diseases\\_1.htm](http://www.vetpro.co.nz/Vet%20Talk_Equine/skin_diseases_1.htm)

\*\*Manigot G. Ringworm (dermatophytosis, dermatomycoses). Anim Allergy Dermatol Referral Service; dermlink buenos aires ©Copyright 2002. Available from: [http://www.eprodig.com/dermlink/Paginas/English/equine\\_ringworm.htm](http://www.eprodig.com/dermlink/Paginas/English/equine_ringworm.htm)

\*\*\*Immunomodulators; Your Immune System. The rest for the history...; Wellness Directory of Minnesota. copyright © 2004, Jun 02. Available from: <http://www.mnwell-dir.org/docs/immune/immune2.htm#Immunomodulators>

†Questions and Answers on Vaccines, Therapeutic Vaccines, and Immodulators. CDC National AIDS hot line, 1992;8:May 27. Centers for Disease Control and Prevention.

cytes/macrophages.<sup>8,\*\*</sup> The animal subject of this work is located in a riding club in the northeastern part of Mexico City,<sup>\*\*</sup> a 16 year old equine, Appendix breed, castrated male, dark, 1.70 meters high, 600 kilograms in weight, purchased at 3.5 years of age. Since then, the characteristic scabby lesions of fungal infections had been observed, and therefore the animal has received veterinary attention on several occasions, without having significant improvement. Growing old and still training (competition training) the lesions became more extensive and apparent, and did not respond to specific treatments. (Figure 1). *Trichophyton* spp, was isolated from the lesions and was identified. The clinical history indicated a low disposition to work on behalf of this animal, even though there was an appropriate balance and consumption of feed, daily hygiene care and preventive medicine handling; premises and horse stalls were kept clean and in good working conditions. The control animal was a horse of the same riding club,<sup>†</sup> Trakehner breed, castrated male, 10 years old, 1.60 meters in height, 600 kilograms in weight, red color with black points and it received the same attention and conditions, with a healthy clinical state and equally dedicated to training for competition.

The animal was treated with RS-100 at doses of 80 mg/kg orally, every two days during six weeks and after two months of not receiving the RS-100; a second treatment was applied with the same doses, but in daily applications during six months. Samples were taken from blood of the animals, before and after each treatment and during the second treatment to determine variations in immunological parameters. Samples were taken by venous puncture of the external jugular vein and a cell count was made of erythrocytes, leucocytes, and a differential comparison was

y Armando Reta Villalobos, Escuela de Medicina de la Universidad Autónoma de Chihuahua, México), sustancia de origen vegetal que esta constituido de un extracto termoestable obtenido de la *Imperata vulgaris*, planta originaria del norte de la República Mexicana (patente pendiente). La evidencia científica obtenida, plantea la posibilidad de una actividad que bloquea o activa ciertos receptores, directamente en las células T, B y monocitos/macrófagos.<sup>8,\*\*</sup>

El animal problema, sujeto de este trabajo se localizaba en un hípico al noroeste de la ciudad de México,<sup>\*\*</sup> equino de 16 años, raza Appendix, macho, castrado, prieto, 1.70 metros de alzada, 600 kilogramos de peso, adquirido a la edad de 3.5 años, presentaba desde entonces lesiones escamosas características de hongos, por lo que recibió atención veterinaria en diversas ocasiones sin mejoras significativas, además con el envejecimiento y el entrenamiento (adiestramiento en forma competitiva), las lesiones se hacían más extensas, aparentes y sin respuesta a los tratamientos específicos (Figura 1). De las lesiones se aisló e identificó *Trichophyton* spp, la historia clínica manifiesta mala disposición para el trabajo por parte del animal en cuestión, mostrando poca energía a pesar de mantener un consumo y balance adecuado en su alimentación, cuidados diarios de higiene y manejo de medicina preventiva, las instalaciones y su caballeriza se mantenían limpias y en buenas condiciones.

\*Vick Fragoso R, Salas Muñoz A, Reta AV, González García C, Romero Rojas A, Colmenares Viladomat G; inventores. Departamento de Infectología, Hospital General Dr. Manuel Gea González, Clínica de VIH/SIDA; Protocolo para el tratamiento alternativo para mejorar las condiciones generales en pacientes con SIDA, con un producto denominado RS-100. México, patente pendiente. 2000

\*\*Vick Fragoso R, Salas Muñoz A, Reta AV, González García C, Romero Rojas A, Colmenares Viladomat G; inventores. Departamento de Infectología, Hospital General Dr. Manuel Gea González, Clínica de VIH/SIDA; Protocolo para el tratamiento alternativo para mejorar las condiciones generales en mujeres con Virus de Papiloma Humano NIC II, con un producto vegetal denominado RS-100. México, patente pendiente. 2000.



**Figura 1.** Regiones anatómicas del caballo afectado, donde se localizaban las lesiones micóticas causadas por el hongo *Trichophyton* spp, enfermedad conocida comúnmente como tiña. En particular se observó la escasa presentación de pelo que crece sólo en el maslo de la cola del animal.

**Figure 1.** Anatomical region of the affected horse, where the mycotic lesions caused by the fungus *Trichophyton* spp were located, disease that is commonly known as ringworm. The lack of hair was especially noted on the base of the tail of the animal.

carried out; hemoglobin, hematocrit and blastoid transformation were also quantified, according to basic laboratory techniques<sup>9-11</sup> and for the determination of CD4+ and CD8+, anti-CD4 mouse IgG1 and anti-CD8 mouse IgG1 were used.<sup>12,13,\*</sup>

The horse had a significant neutropenia before treatment (Figure 2). When the first treatment ended there were obvious changes in temperament and the animal was more willing to perform the daily work, nevertheless, after two months of not receiving the treatment with RS-100, the performance of the horse fell again, and the characteristic fungal lesions appeared, without showing changes in the amount of lymphocyte subpopulations (Figure 3), and therefore the decision was made to start a second protocol. The CD4+ lymphocyte count was below the count found in the control animal and it increased slowly after the second period of administration of the product. (Figure 4)

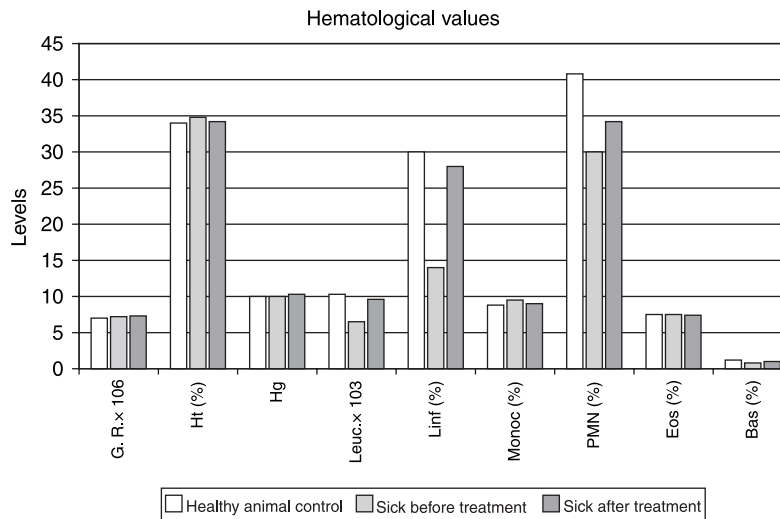
There are few studies of skin infections in horses that do not describe beneficial results with therapies that include immunostimulant agents. This study is one more evidence to that effect of those agents in this species. The results that were obtained revealed that the chronic mycotic infection and marked sensitization to stress that horses suffer, allow us to classify

El animal testigo fue un caballo del mismo hípico,\* macho, castrado, raza Trakehner, diez años de edad, alzada 1.60 metros, 600 kilogramos de peso, color colorado, cabos negros, y recibía las mismas condiciones de atención, presentaba un estado clínico saludable e igualmente estaba destinado al adiestramiento en forma competitiva.

Se trató con RS-100 a dosis de 80 mg/kg vía oral, cada dos días durante seis semanas; y después de dos meses de no recibir el RS-100; se aplicó un segundo tratamiento con la misma dosis, pero suministrándolo diariamente durante seis meses. Se tomaron muestras de sangre de los animales antes y al final de cada tratamiento, y durante el segundo tratamiento para determinar variaciones en parámetros inmunológicos. Las muestras se obtuvieron por medio de venopunción en la vena yugular externa y se realizó: cuantificación eritrocítica, leucocitaria y diferencial; cuantificación de hemoglobina y determinación del hematócrito y transformación blastoide de acuerdo con técnicas básicas de laboratorio<sup>9-11</sup> y para la determinación de CD4+ y CD8+ se empleó IgG1 de ratón anti-CD4 e IgG1 de ratón anti-CD8.<sup>12,13,\*</sup>

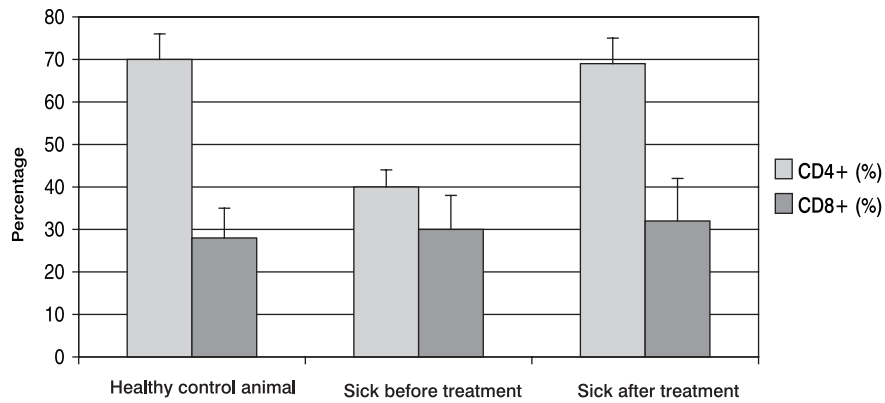
El caballo mostró una significativa neutropenia

\*VMRD Inc., Pullman, WA 99163, USA.



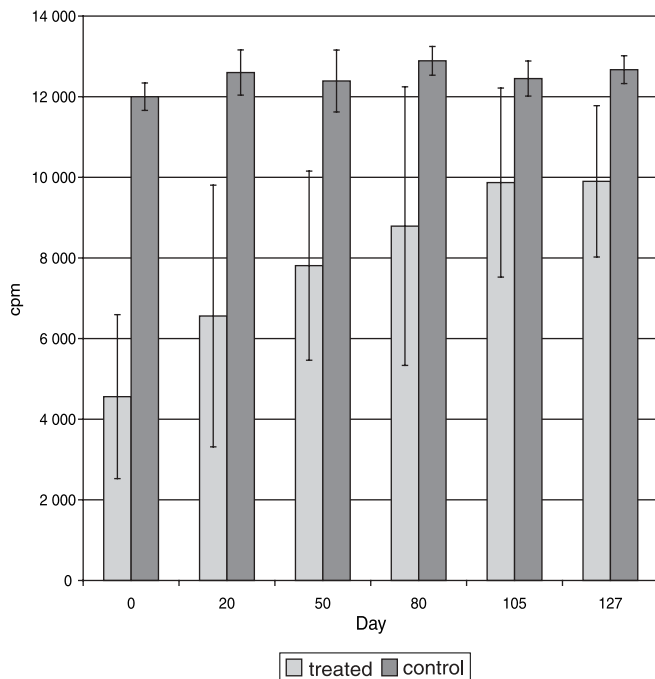
**Figura 2.** Efecto del tratamiento con RS-100 en los valores hematológicos de un caballo con dermatomicosis. Las barras representan los valores antes del primer tratamiento y después del segundo tratamiento, comparados con los obtenidos en el animal testigo sano (el cual, mostró valores normales). Es evidente una significativa neutropenia y una disminuida actividad linfocitaria antes de la administración del RS-100 y al finalizar los tratamientos se muestra una regresión a niveles normales. GR = glóbulos rojos/mm  $3 \times 10^6$ ; Ht = hematócrito; Hg = hemoglobina g/100 ml; Leuc = leucocitos/mm  $3 \times 10^3$ ; Linf = linfocitos; Monoc = monocitos; PMN = polimorfonucleares; Eos = eosinófilos; Bas = basófilos.

**Figure 2.** Effect of treatment with RS-100 on hematological values of a horse with dermatomycosis. The bars represent the values before the first treatment and after the second treatment as compared to a healthy control animal (that had normal values). It is evident that there was a significant neutropenia and a reduced lymphocyte activity before the administration of RS-100; at the end of the treatments there was a return to normal levels. GR = Red blood cells/mm  $3 \times 10^6$ ; Ht = hematocrit; Hg = hemoglobin g/100 ml; Leuc = leucocytes/mm  $3 \times 10^3$ ; Linf = lymphocytes; Monoc = monocytes; PMN = polymorphonuclear cells; Eos = eosinophils; Bas = basophiles.



**Figura 3.** Efecto de la administración del RS-100 en un caballo con dermatomicosis sobre los porcentajes de las subpoblaciones CD4+ y CD8+, comparados con los valores obtenidos del animal sano. Mostrando notablemente la diferencia en porcentajes de los CD4+ en el animal enfermo antes y después de los tratamientos. Las desviaciones estándar que se presentan en la gráfica se obtuvieron después de haber repetido la prueba por lo menos cinco veces.

**Figure 3.** Effect of the administration of RS-100 on a horse with dermatomycosis on the percentages of CD4+ and CD8+ subpopulations, when compared to the values obtained in the healthy animal. A notable difference in the percentages of CD4+ were found in the sick animal before and after treatments. The standard deviations that are shown in the graph were obtained after having repeated the test at least five times.



**Figura 4.** Gráfica que representa los cambios en la capacidad de respuesta a mitógenos que se encontró durante el segundo tratamiento, donde se produjo el aumento de la sensibilidad de los linfocitos a los mitógenos demostrado por el incremento paulatino de la incorporación de timidina tritiada ( $P < 0.05$ ).

**Figure 4.** Graph that represents the changes in response capacity to mitogens as detected during the second treatment, where an increase of sensitivity of lymphocytes to mitogens was observed by the gradual increase of tritiated thymidine incorporation ( $P < 0.05$ ).

this event as a secondary immunodeficiency. Nevertheless, it must be said that in other animal models it has been shown that the stress factor causes immunological unbalance and not specifically immunodeficiency or immunosuppression, and this could be the cause that justifies the regression of the animal to the immunological status it had prior to treatment and at the same time, the incapacity of maintaining an immunological competence. This work shows the effect a vegetal-origin immunomodulator apparently has on immunocompetent cells. Nevertheless, with

antes del tratamiento (Figura 2). Al terminar el primer tratamiento se observaron cambios en su estado de ánimo, mostrándose más dispuesto a realizar el trabajo diario; sin embargo después de dos meses de no recibir el RS-100, el caballo disminuyó de nuevo su rendimiento y presentó nuevamente lesiones características de hongos, sin mostrar cambios en la cantidad de subpoblaciones linfocíticas (Figura 3), por lo cual se decidió iniciar el segundo protocolo. Los valores de linfocitos CD4+ fueron bajos en comparación con el testigo y se incrementaron paulatinamente después

one case only, it is not possible to state with certainty that RS-100 was the cause of that effect.

## Acknowledgements

We thank Arlene Hall for having allowed us to use the immunomodulator on her horse; Guadalupe Ruiz de Viñas for letting us use one of her horses for the control portion of this test and the logistic support; to Sergio Estrada Parra for his technical aid in the performance of the laboratory tests.

## Referencias

1. Marti E, David WH, Doug FA, Sandor L, Paul L. Advances in equine immunology: Havemeyer workshop reports from Santa Fe, New Mexico, and Hortobagy, Hungary. *Vet Immunol Immunopathol* 2003;91:233-243.
2. Pell SM, McGreevy PD. A study of cortisol and beta-endorphin levels in stereotypic and normal Thoroughbreds. *Appli Anim Behav Scienc* 1999;64:81-90.
3. García ME, Blanco JL. Principales enfermedades fúngicas que afectan a los animales domésticos. *Rev Iberoam Micol* 2000;17:S2-S7.
4. Rush BR, Flaminio MJ. Immunomodulation in horses. *Vet Clin North Amer Equine Pract.*; 2000, 16(Pt1):183-97
5. Flaminio MJ, Rush BR, Suman W. Immunologic function in horses after non-specific immunostimulant administration. *Vet Immunol and Immunopathol* 1998;63: 303-315.
6. De la Fuente JC, Fields S M, Flynn JT, Koeller J, Kwok KK, Lake KD, *et al.* Concepts in Immunology and Immunotherapeutics; 2nd ed. Bethesda, M. A. American Society of Hospital Pharmacists, 1992.
7. García TF, Terrazas VI. Inmunomodulación del estrés. Memorias del II Simposium "Inmunoestimulantes e Inmomodulación"; 1998 Noviembre 5-6, Cuautitlán, Edo. de México; Coordinación de Estudios de Posgrado e Investigación, FES- Cuautitlán, UNAM. Edo. de México, México.
8. Vargas SA. Efecto de un inmunoestimulante en cerdos vacunados contra el síndrome respiratorio y reproductivo porcino e inoculados con un virus de referencia (tesis de maestría). Edo. de México, México: Facultad Estudios Superiores-Cuautitlán Campo 1, Univ Nacional Autonoma de México, 2003.
9. Guerci AA. Laboratorio, Métodos de análisis clínicos y su interpretación. 4ta ed. Argentina: Librería "El Ateneo", 1998.

del segundo periodo de administración del producto. (Figura 4)

Existen pocos estudios de infecciones en piel en equinos sin que describan resultados benéficos de terapias con agentes inmunoestimulantes; este estudio ofrece una referencia más sobre dichos agentes en esta especie. Los resultados revelaron que el proceso crónico de infección micótica y la marcada sensibilización al estrés que sufren los caballos permiten clasificar este caso clínico como una inmunodeficiencia secundaria. Sin embargo, cabe mencionar que se ha demostrado en otros modelos animales que el factor estrés provoca desequilibrios inmunológicos y no específicamente una inmunodeficiencia o inmunosupresión, motivo que puede justificar la regresión del animal al estado inmunológico previo al tratamiento y, al mismo tiempo, la incapacidad de mantenimiento de la competitividad inmunológica. El trabajo muestra el efecto que un inmunomodulador de origen vegetal aparentemente tiene sobre las células inmunocompetentes. No obstante, con un solo caso no puede afirmarse con precisión que el RS-100 tuvo este efecto.

## Agradecimientos

Se agradece a Arlene Hall por haber permitido utilizar el inmunomodulador en su caballo; a Guadalupe Ruiz de Viñas por prestar a uno de sus caballos y utilizarlo como testigo en el estudio realizado y por su apoyo logístico; a Sergio Estrada Parra por su asistencia técnica para la realización de las pruebas de laboratorio.

10. Rangel RI, editor. Manual de Prácticas de Laboratorio Clínico. 2da ed. Cuautitlán, UNAM, 1999.
11. Barbara BM, Stanley MS. Selected Methods in Cellular Immunology. San Francisco, USA: Will Freeman and Company, 1980.
12. Harbeck RJ, Giclas PC. Diagnostic Immunology Laboratory Manual. New York, USA: Raven Press, 1991.
13. Fernandez BR, Větvička, Václav. Methods in Cellular Immunology. Boca Ratón, Florida, USA: CRC Press Inc, 1995:29-34.

