

Cambios histológicos inducidos por el acetato de medroxiprogesterona en el útero de conejas ovariectomizadas*

Histological changes induced by medroxyprogesterone acetate on the uterus of ovariectomized rabbits

César Rosas-Velasco** Mario Pérez-Martínez*** Héctor Castillo-Juárez**
Fernando Iván Flores-Pérez†

Abstract

The objective of this study was to evaluate the effect of medroxyprogesterone acetate (MPA) on the number and tissular distribution of CD14+ macrophages and BB-2 lymphocytes. A total of 15 white New Zealand rabbits were ovariectomized and, 3 weeks after surgery, 5 groups were formed and all animals, except the control group, received 5 mg IM of medroxyprogesterone acetate (MPA). Animals were euthanized at days 1 (early phase), 3 (medium phase) 6 and 7 (delay phase) post-treatment. The control group was euthanized at day 1 post-treatment. Fragments of uterine tissue were obtained and processed for inclusion in paraffin. Through immunocytochemistry CD14+ macrophages and BB-2 lymphocytes were detected. The height of the secreting epithelium and the thickness of lamina propria were measured. Results indicate that MPA induces a decrease in the number of BB-2 positive cells at days 1, 3, 6 and 7 post-treatment. A biphasic effect was observed at days 1, 3, and 6 in which, the number of CD 14+ macrophages increased and finally at 7 days post-treatment the number of CD14 positive cells was similar to the control group. The height of glandular epithelium, at days 3, 6 and 7 post-treatment, showed an increment in contrast with the control group. Moreover, the lamina propria presented differences on its thickness only in days 1 and 7 vs control group. The results obtained suggest that MPA negatively affects the specific local immune response in the uterus of ovariectomized rabbits.

Key words: MEDROXYPROGESTERONE ACETATE, RABBIT, BB-2 LYMPHOCYTES, CD14+ MACROPHAGES.

Resumen

El objetivo del presente trabajo fue determinar el efecto del acetato de medroxiprogesterona (MPA) en el número y distribución tisular de los macrófagos CD14+ y linfocitos BB-2. Se emplearon 15 conejas de la raza Nueva Zelanda, que fueron ovariectomizadas; tres semanas después de la cirugía se formaron cinco grupos y todos los animales recibieron 5 mg de MPA por vía intramuscular, excepto el grupo testigo. Las conejas fueron sacrificadas durante los días 1 (fase temprana), 3 (fase media) y 6, 7 (fase tardía) postratamiento. El testigo se sacrificó el día 1 postratamiento. Se obtuvieron fragmentos del útero y se procesaron mediante el método de inclusión en parafina. Con la técnica de inmunocitoquímica se detectaron los macrófagos CD14+ y los linfocitos BB-2. Se cuantificó la altura del epitelio secretor y el grosor de la lámina propia. Los resultados indican que el MPA provocó disminución en el número de células positivas a BB-2 los días 1, 3, 6 y 7 postratamiento. Se observó un efecto bifásico los días 1, 3 y 6, en que el número de macrófagos CD14+ se incrementó y a los siete días postratamiento el número de células positivas a CD14 fue similar al testigo. En el epitelio glandular se obtuvo incremento los días 3, 6 y 7 postratamiento, con respecto al grupo testigo. En relación con la lámina propia, sólo se incrementó el grosor los días 1 y 7, en comparación con el grupo testigo. Los resultados indican que el MPA afecta de manera negativa la respuesta inmunitaria específica local del útero en conejas ovariectomizadas.

Palabras clave: ACETATO DE MEDROXIPROGESTERONA, CONEJOS, LINFOCITOS BB-2, MACRÓFAGOS CD14+.

Recibido el 4 de julio de 2006 y aceptado el 19 de enero de 2007.

*Este trabajo forma parte de la tesis de maestría del primer autor.

**Departamento de Producción Agrícola y Animal, Universidad Autónoma Metropolitana-Unidad Xochimilco, Calzada del Hueso 1100, Col. Villa Quietud, 04960, México, D. F.

***Departamento de Morfología, Laboratorio de Investigación en Biología Tisular de la Reproducción, "Rosa Emilia Lavielle", Facultad de Medicina Veterinaria y Zootecnia, Universidad Nacional Autónoma de México, 04510, México, D. F.

†Facultad de Ciencias Agropecuarias, Campo Experimental de Desarrollo e Investigación Agropecuaria, Universidad Autónoma del Estado de Morelos, Av. Universidad 101, Col. Chamilpa, 62210, Cuernavaca, Morelos, México.

Autor para correspondencia: Fernando Iván Flores Pérez, Facultad de Ciencias Agropecuarias, Universidad Autónoma del Estado de Morelos, Av. Universidad 101, Col. Chamilpa, 62210, Cuernavaca, Morelos, México, correo electrónico: ivanfloreseperez@yahoo.com.mx

Introduction

Medroxyprogesterone acetate (MPA) is a derivative of 17α -hydroxyprogesterone with progestogen, anti-gonadotrophic and anti-estrogen effects and can also act as a glucocorticoid.¹ MPA is a synthetic progestin used in animal production to synchronize the estrus cycle as well as to control ovarian function in bovines and small ruminants.^{2,3} Furthermore, its administration in the treatment of diseases such as breast and endometrial cancer has been documented both in humans as well as in dogs;⁴ it has protecting ability against cytotoxic drugs in myeloid line cells; therefore, myeloprotecting properties have been attributed to it.^{5,6} It has also been noted that this progestin can induce or prevent cell death by apoptosis, as well as inhibit *in vitro* proliferation of certain tumor cell lines.^{7,8}

Leukocytes, especially macrophages and lymphocytes, constitute a variable population of the uterus in several species. Macrophage and lymphocyte populations are increased when estrus approaches and during diestrus their presence decreases. This indicates that estrogen and progesterone levels during the estrus cycle modulate the recruitment of leukocytes in the uterus.⁹⁻¹¹

BB-2 lymphocytes participate in the immune response, and they are most abundant in adult age; B-cells have a CD5- phenotype and are characterized by a low expression of IgM and an increased expression of IgD.¹²

Macrophages are phagocytic cells that have a membrane receptor known as CD14, which is specific to the lipopolysaccharides present in gram-negative bacteria. When this receptor is activated, the destruction of these microorganisms is promoted. It has been suggested that this receptor participates in the activation of T-cells.^{13,14}

Progesterone can increase susceptibility to several sexually transmitted diseases, which has been studied in animal models.^{15,16} The study of the cells that are located in the mucosa of the reproductive tract is of major interest as they constitute a study area essential to the understanding of the pathogenesis of sexually transmitted diseases in humans and domestic animals.^{16,17}

Progesterone and some of its analogues have been attributed with anti-inflammatory properties; characteristic that makes MPA the therapeutic candidate for diseases that involve autoimmune and chronic inflammation processes.¹⁸ Nevertheless, up to this time, the *in vivo* effects of MPA have not been fully understood. Furthermore, the effects that can be induced in animal models by the administration of MPA to B-lymphocytes and macrophages within the uterus have

Introducción

El acetato de medroxiprogesterona (MPA) constituye un derivado de la 17α -hydroxyprogesterona con efecto progestágeno, antigonadotrópico, antiestrogénico y que puede actuar como glucocorticoide.¹ El MPA es una progestina sintética usada en la producción animal para la sincronización del ciclo estral y el control de la función ovárica en bovinos y pequeños rumiantes.^{2,3} Asimismo, su administración en el tratamiento de padecimientos como el cáncer de mama y endometrio ha sido documentada tanto en humanos como en perras;⁴ su capacidad protectora en contra de fármacos citotóxicos para células de estirpe mieloide, le han atribuido propiedades mieloprotectoras.^{5,6} Asimismo, se ha referido que esta progestina puede inducir o prevenir muerte celular por apoptosis, así como inhibir la proliferación *in vitro* de ciertas líneas celulares tumorales.^{7,8}

Los leucocitos, en especial los macrófagos y linfocitos, constituyen una población variable en el útero de diversas especies. La población de macrófagos y linfocitos se incrementa cuando el estro se aproxima y en la etapa del diestro disminuyen, ello indica que los niveles de estrógenos y progesterona en el ciclo estral modulan el reclutamiento de leucocitos a nivel uterino.⁹⁻¹¹

Los linfocitos BB-2 participan en la respuesta inmunitaria, éstos son los más abundantes en la edad adulta; las células B poseen un fenotipo CD5- y se caracterizan por baja expresión de IgM y elevada expresión de IgD.¹²

Los macrófagos son células con actividad fagocítica que poseen un receptor de membrana que se denomina CD14, que es específico para los lipopolisacáridos de bacterias gramnegativas; cuando este receptor es activado, se promueve la destrucción de estos microorganismos. Se ha propuesto que dicho receptor participa en la activación de células T.^{13,14}

La progesterona puede incrementar la susceptibilidad a diferentes enfermedades de transmisión sexual, lo cual ha sido estudiado en modelos animales.^{15,16} El estudio de las células que se localizan en la mucosa del aparato reproductor es de interés, pues constituye un área de estudio esencial para comprender la patogénesis de las enfermedades de transmisión sexual en humanos y especies domésticas.^{16,17}

A la progesterona y algunos de sus análogos se les han atribuido propiedades antiinflamatorias, esta característica convierte al MPA en candidato terapéutico para enfermedades que involucran procesos de autoinmunidad e inflamación crónica.¹⁸ Sin embargo, a la fecha, los efectos del MPA *in vivo* no se han comprendido completamente. Asimismo, los efectos que pueden ser inducidos en modelos animales con la

not been assessed yet. Therefore, the objective of this study was to assess the effect of a single MPA dose on the number and tissue distribution of BB-2 lymphocytes and CD14+ macrophages within the uterus of ovariectomized rabbits.

Material and methods

Ovariectomy was carried out in the Faculty of Veterinary Medicine and Animal Husbandry of the National Autonomous University of Mexico, on 15 New Zealand breed rabbits, that weighed between 2.5 and 3.5 kg, and were kept under conventional conditions in separate cages with *ad libitum* food and water. The animals were anesthetized by IM injection of xylazine* (5 mg/kg) and ketamine** (35 mg/kg). The ovariectomy was carried out through a mid-line incision, ovaries were located and the vascular package was ligated. The ovaries were then removed and the incision was sutured with 3-0 polyglycolic acid.*** The animals were medicated with analgesics and wide spectrum antibiotics during 72 h.

At 21 days post-ovariectomy, the animals were placed into 5 groups of 3 rabbits each. Twelve rabbits were treated IM with a single 5 mg MPA dose,† while the remaining three were used as control group and 1 mL of saline solution was applied IM at the onset of the experiment. The rabbits were euthanized at days 1, 3, 6 and 7 after injection of MPA; the control group was euthanized at day 1 post-treatment, with an overdose of sodium pentobarbital (100 mg/kg) applied via intracardiac injection.

Tissue samples were obtained from the medial third of the uterine horns of each group and were immediately fixed for 72 h in 4% paraformaldehyde, pH 7.4. After fixing, the tissues were processed in a microtome and semiserial histological cuts of 6-7 µm were obtained. These were stained with Methyl Green-Pyronin (MGP) in order to observe the general histological structure and quantify the height of the secretory epithelium as well as the thickness of the lamina propria.

Tissue sections were obtained and placed in glass slides previously treated with poly-L-lysine; paraffin was removed with xylol and hydrated with alcohols of different concentrations. They were made permeable with 0.1% triton X-100 in sodium citrate for 20 minutes, afterwards endogenous peroxidase activity was inhibited by incubating the tissue for 25 minutes in a 0.3% H₂O₂ solution at ambient temperature. The preparations were washed with a phosphate buffer solution (PBS1X) and marked with a hydrophobic pencil around the tissue.

Tissues were incubated with horse serum in order to inhibit non-specificity for 30 minutes. Immunode-

administración de MPA en linfocitos B y macrófagos en el útero no han sido valorados aún; por ello, el objetivo de este trabajo fue evaluar el efecto de una dosis única de MPA en el número y la distribución tisular de los linfocitos BB-2 y de los macrófagos CD14+ en el útero de conejas ovariectomizadas

Material y métodos

La ovariectomía se efectuó en 15 conejas de la raza Nueva Zelanda, de la Facultad de Medicina Veterinaria y Zootecnia de la Universidad Nacional Autónoma de México, con pesos entre 2.5-3.5 kg, que fueron mantenidas en condiciones convencionales en jaulas separadas, con agua y alimento *ad libitum*. Los animales fueron anestesiados VI con xilazina* (5 mg/kg) y ketamina** (35 mg/kg). La ovariectomía se realizó mediante incisión por línea media, se localizaron los ovarios y se practicó ligadura del paquete vascular, luego se realizó resección de ovarios, y la incisión se suturó con ácido poliglicólico 3-0.*** Los animales fueron medicados con analgésicos y antibióticos de amplio espectro durante 72 h.

A los 21 días después de la ovariectomía, los animales fueron distribuidos en cinco grupos de tres conejos cada uno. Doce conejos fueron tratados con una dosis única IM de 5 mg de MPA,† los tres restantes se utilizaron como grupo testigo, y sólo se les aplicó 1 mL de solución salina vía intramuscular al inicio del experimento. A las conejas se les aplicó la eutanasia durante los días 1, 3, 6 y 7 posinyección con MPA; el grupo testigo se sacrificó al día 1 posterior al tratamiento con sobredosis de pentobarbital sódico (100 mg/kg) aplicada vía intracardiaca.

Se obtuvieron fragmentos de tejido del tercio medio de los cuernos uterinos de cada grupo e inmediatamente se fijaron durante 72 h en paraformaldehído al 4%, pH 7.4. Después del periodo de fijación, los tejidos se procesaron con un "histoquinete", y se obtuvieron cortes histológicos semiseriados de un grosor de 6 a 7 µm con un microtomo, se tiñeron con verde metilpironina para observar la estructura histológica general y cuantificar la altura del epitelio secretor y el grosor de la lámina propia.

Se obtuvieron secciones de tejido y se colocaron en portaobjetos tratados previamente con poli-L-lisina, se desparafinaron con xilol y se hidrataron con alcoholes de diferentes concentraciones. Se permeabilizaron con triton X-100 al 0.1% en solución de citrato de sodio durante 20 minutos, luego se inhibió la actividad de peroxidasa endógenas incubando los tejidos por 25

*Pisa Agropecuaria, S.A., México.

**Revetmex, S.A., México.

***Artamat, México.

†Vetoquinol, México.

tection of BB-2 and CD14 antigens was carried out with commercial monoclonal antibodies that are specific to the antigens as well as to the species.* Both antigens were diluted 1:20, and the primary antibodies were incubated during 12 h at 4°C. Later the tissues were incubated with secondary antibody during 45 minutes and with conjugated antibody for the same length of time. Finally, chromogen was added to develop the signal. Hematoxylin was used as a counter-stain and the reaction was seen under a microscope. The specificity of the immune marking was demonstrated by including a negative control that was not incubated with the primary antibody.

Cells positive to BB-2 and CD14+ were counted with the help of an image analyzer coupled to a computer. Cells located in the luminal epithelial layer, lamina propria and endometrium were considered. A total of 10 microscope fields with the 40X objective were assessed in the semiserial cuts obtained from each uterus.

The number of cells obtained in the counts that were positive to BB-2 and CD14+ were compared to the control group through a Kruskal-Wallis test; later, an analysis was performed utilizing Dunn's test.¹⁹ In order to analyze the values obtained from the glandular epithelium height measurement and the thickness of the lamina propria, a one-tailed analysis of variance was used with Tukey's test to compare means.¹⁹

Results

Both BB-2 lymphocytes and CD14+ macrophages were present in the endometrium (Figures 1 and 2). They were also observed in the lamina propria adjacent to epithelium of endometrial folds and among cells of the luminal epithelium. These cells were also present near blood vessels of the lamina propria and among epithelial cells of the endometrial glands.

In the endometrium, BB-2 lymphocyte counts had a reduced number of cells observed at days three and six post-treatment ($P < 0.001$), when compared to the control group (Figure 3). Nevertheless, during day 1 MPA demonstrated a diminished capacity to reduce the number of BB-2 lymphocytes ($P < 0.05$).

CD14+ macrophages localized in the endometrium showed a significant increase in numbers at days 1, 3 and 6 post-treatment when compared to the control group ($P < 0.001$). At day 7, the quantity of CD14+ macrophages was similar to that of the control group ($P < 0.05$) (Figure 4).

Significant differences were observed in the endometrial glands in terms of the height of the secretory epithelium in the animals at days 3 ($33.3 \pm 6.4 \mu\text{m}$) ($P < 0.001$), 6 ($19.8 \pm 3.1 \mu\text{m}$) ($P < 0.001$) and 7 ($15.2 \pm 4.7 \mu\text{m}$) ($P < 0.01$) post-treatment when compared to the control group ($10.0 \pm 2.8 \mu\text{m}$) (Figure 5).

minutos con solución de 0.3% H_2O_2 a temperatura ambiente. Las preparaciones se lavaron con solución amortiguadora de fosfatos (PBS1X) y se marcaron con un lápiz hidrofóbico alrededor de los tejidos.

Los tejidos fueron incubados con suero de caballo para inhibir la inespecificidad durante 30 minutos. La inmunodetección de los antígenos BB-2 y CD14 se llevó a cabo con anticuerpos monoclonales comerciales que son específicos tanto para los antígenos como para la especie.* La dilución para ambos fue de 1:20, se incubó con los anticuerpos primarios durante 12 h a 4°C, luego se incubó con el anticuerpo secundario durante 45 minutos y con el anticuerpo conjugado durante un periodo similar; finalmente se añadió el cromógeno para revelar la señal. Se contratiñó con hematoxilina y la reacción se observó al microscopio. La especificidad del inmunomarcaje se demostró al incluir un grupo testigo negativo al que no se le incubó con el anticuerpo primario.

Las células positivas a BB-2 y CD14+ se contaron empleando un analizador de imágenes, acoplado a una computadora. Se consideraron las células localizadas en la capa epitelial luminal, lámina propia y endometrio. Se evaluaron diez campos microscópicos con el objetivo de 40X en los cortes semiseriados obtenidos de cada útero.

El número de células obtenidas de los conteos, positivas a BB-2 y a CD14+ se compararon con el grupo testigo mediante la prueba de Kruskal-Wallis, luego se realizó un análisis donde se usó la prueba de Dunn.¹⁹ Con el fin de analizar los valores obtenidos de la altura del epitelio glandular y el grosor de la lámina propia, se empleó una prueba de análisis de varianza de una sola cola y posteriormente una prueba de Tukey en la comparación de medias.¹⁹

Resultados

Los linfocitos BB-2 y los macrófagos CD14+ estaban presentes en el endometrio (Figuras 1 y 2). También se observaron en la lámina propia adyacente al epitelio de los pliegues endometriales y entre las células del epitelio luminal. Estas células también estuvieron presentes cerca de los vasos sanguíneos de la lámina propia y entre las células epiteliales de las glándulas endometriales.

En el conteo de los linfocitos BB-2 en el endometrio se observó un número reducido de células los días tres y seis postratamiento ($P < 0.001$), en relación con el grupo testigo (Figura 3). Sin embargo, durante el día 1 el MPA mostró tener menor capacidad para reducir el número de linfocitos BB-2 ($P < 0.05$).

Los macrófagos CD14+ localizados en el endome-

*BAQ44A y CAM36A, Laboratorios VMRD, Estados Unidos de América.

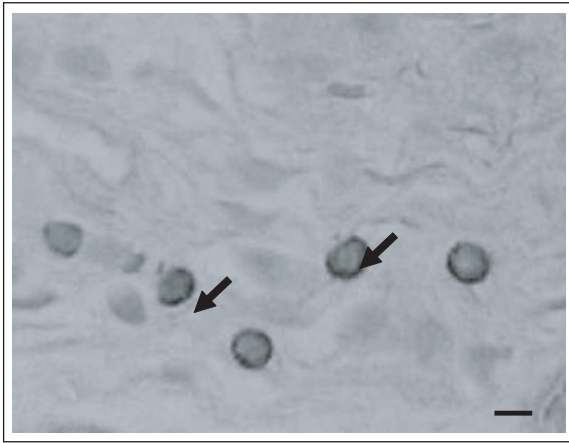


Figura 1: Inmunodetección de linfocitos BB-2 en el endometrio de conejas, mediante la técnica de inmunoperoxidasa (flechas) 40X. Barra: 10 μm .

Figure 1: Immunodetection of BB-2 lymphocytes in the endometrium of rabbits, through the immunoperoxidase technique (arrows) 40X. Bar: 10 μm .

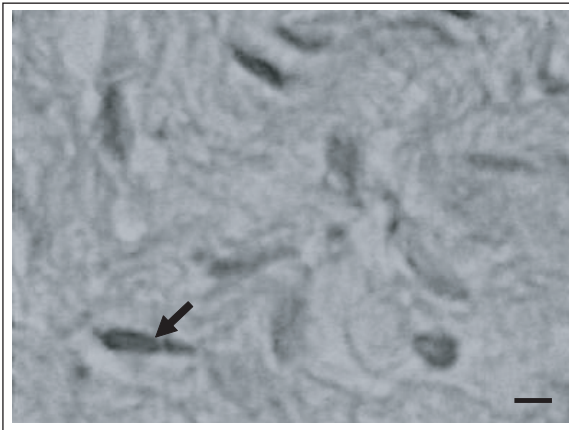


Figura 2: Fotomicrografía de inmunodetección de macrófagos CD 14+ en el endometrio de una coneja; las células positivas se detectaron con la técnica de inmunoperoxidasa (flecha) 40X. Barra: 10 μm .

Figure 2: Photomicrography of CD14+ macrophages immunodetection in the endometrium of a rabbit. Positive cells were detected with the immunoperoxidase technique (arrows) 40X. Bar: 10 μm .

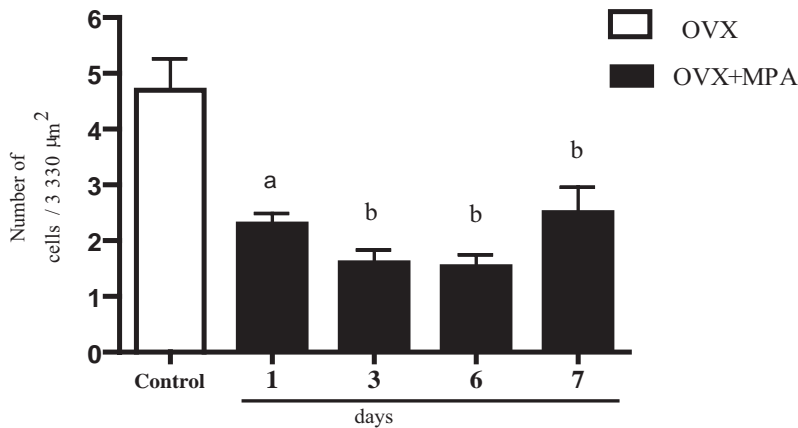


Figura 3: Número de células positivas a BB-2 en el endometrio de las conejas. Los valores se expresan como media \pm EE (n = 3). Día 1^a P < 0.05, días 3, 6 y 7^b P < 0.001. Días 1, 3, 6 y 7 *vs* testigo. Ovariectomizadas (OVX), ovariectomizadas y tratadas con 5 mg (OVX + MPA).

Figure 3: Number of cells positive to BB-2 in the endometrium of rabbits. The values are expressed as mean \pm SE (n = 3). Day 1^a P < 0.05, days 3, 6 and 7^b P < 0.001. Days 1, 3, 6 and 7 *vs* control. Ovariectomized (OVX), ovariectomized and treated with 5 mg (OVX + MPA).

Differences in thickness of the lamina propria were found at days 1 ($324.4 \pm 98.5 \mu\text{m}$) (P < 0.001) and 7 ($316.8 \pm 45.6 \mu\text{m}$) (P < 0.001) post-treatment when compared to the control group ($203.2 \pm 70.2 \mu\text{m}$) (Figure 6).

Discussion

The significant reductions in the number of BB-2 positive cells when compared to the control group at days 1, 3, 6 and 7 days post-treatment coincide with the property of the MPA to reduce *in vitro* cell proliferation of lymphocytes.^{8,20} It is important to mention

trio presentaron incremento significativo los días 1, 3 y 6 postratamiento, en comparación con el grupo testigo (P < 0.001). El día 7 la cantidad de macrófagos CD14+ fue similar a la del grupo testigo (P < 0.05) (Figura 4).

En las glándulas endometriales se observaron diferencias significativas en la altura del epitelio secretor de los animales durante los días 3 ($33.3 \pm 6.4 \mu\text{m}$) (P < 0.001), 6 ($19.8 \pm 3.1 \mu\text{m}$) (P < 0.001) y 7 ($15.2 \pm 4.7 \mu\text{m}$) (P < 0.01) postratamiento, en comparación con el grupo testigo ($10.0 \pm 2.8 \mu\text{m}$) (Figura 5).

En la lámina propia se encontraron diferencias en el grosor únicamente los días 1 ($324.4 \pm 98.5 \mu\text{m}$)

that the effect induced by MPA can be seen from 24 h post-treatment.

The negative effect of MPA on cell proliferation has been made evident both *in vitro* as well as *in vivo* in studies of tumor cell lines and the reproductive tract of the macaque, respectively.^{7,21} In bone marrow, MPA inhibits mitosis and cell differentiation of stem cells, which causes these cells to enter into a senescence state known as G0, which reduces the damage done by cytotoxic agents. Similar effects have been documented within *in vitro* studies of human breast cancer cell lines.^{7,22} Furthermore, MPA has the capacity to affect negatively the proliferation in the glandular portion of the endometrium in women that are in premenopause.²³

($P < 0.001$) y 7 ($316.8 \pm 45.6 \mu\text{m}$) ($P < 0.001$) postratamiento con respecto al grupo testigo ($203.2 \pm 70.2 \mu\text{m}$) (Figura 6).

Discusión

Las disminuciones significativas observadas en el número de células BB-2 positivas en comparación con el grupo testigo los días 1, 3, 6 y 7 postratamiento, coinciden con la propiedad que posee el MPA de disminuir la proliferación celular en linfocitos *in vitro*.^{8,20} Es relevante mencionar que el efecto inducido por el MPA puede ser evidente desde las 24 h postratamiento.

El efecto negativo del MPA en la proliferación celu-

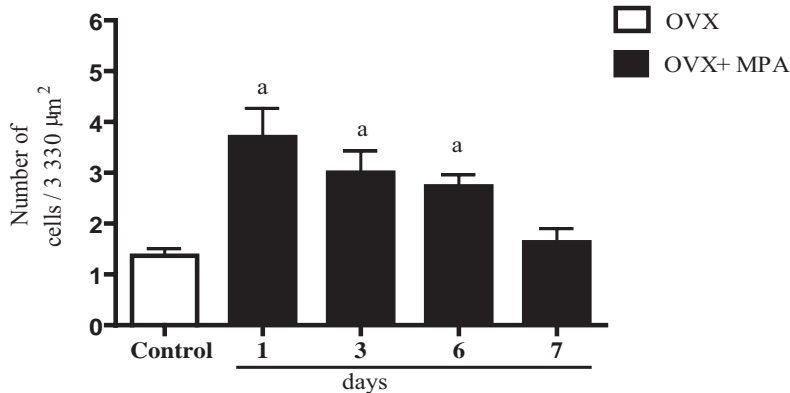


Figura 4: Número de macrófagos CD14+ en el endometrio de conejas. Los valores están expresados en media \pm EE ($n = 3$). Días 1, 3 y 6^a $P < 0.001$ vs testigo. Ovariectomizadas (OVX), ovariectomizadas y tratadas con 5 mg (OVX + MPA).

Figure 4: Number of CD14+ macrophages in the endometrium of rabbits. The values are expressed as mean \pm SE ($n = 3$). Days 1, 3 and 6^a $P < 0.001$ vs control. Ovariectomized (OVX), ovariectomized and treated with 5 mg (OVX + MPA).

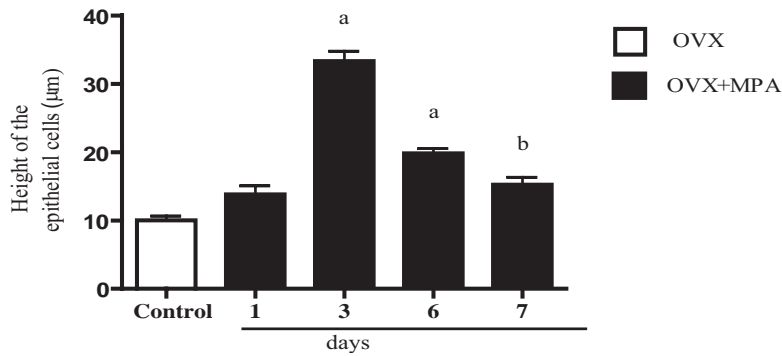


Figura 5: Altura del epitelio secretor del útero de conejas, expresados en medias \pm EE ($n = 3$). Días 3 y 6^a $P < 0.001$, día 7^b $P < 0.01$ vs testigo. Ovariectomizadas (OVX), ovariectomizadas y tratadas con 5 mg (OVX + MPA).

Figure 5: Height of the secretory epithelium in the uterus of the rabbit, expressed as means \pm SE ($n = 3$). Days 3 and 6^a $P < 0.001$, day 7^b $P < 0.01$ vs control. Ovariectomized (OVX), ovariectomized and treated with 5 mg (OVX + MPA).

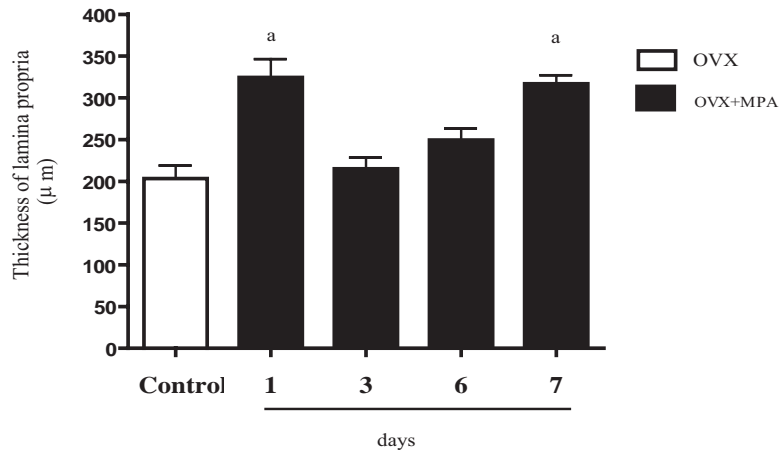


Figura 6: Grosor de la lámina propia; los valores presentados son medias \pm EE ($n = 3$). Días 1 y 7^a $P < 0.001$ vs testigo. Ovariectomizadas (OVX), ovariectomizadas y tratadas con 5 mg (OVX + MPA).

Figure 6: Thickness of the lamina propria; values shown are means \pm SE ($n = 3$). Days 1 and 7^a $P < 0.001$ vs control. Ovariectomized (OVX), ovariectomized and treated with 5 mg (OVX + MPA).

It has been reported that MPA may induce proliferation in the case of BB-2 lymphocyte sub-populations.²³ Nevertheless, MPA has been used as part of hormonal therapy in combination with estrogens, with a dose different to the one used in this study. Therefore, authors are, in reality, describing a synergic effect of both hormonal agents.²⁴

With the MPA dose used in this study, the number of CD14+ macrophages increased at days 1, 3 and 6 post-treatment, and at day 7 the amount of macrophages was similar to the control group. These results could be due to the biphasic effect that has been described for MPA *in vitro*, which consists on initially promoting proliferation of breast cancer tumor cell lines (T47d), 24 hours post-administration and at 48 hours inhibition of proliferation was observed.²⁵

Synthetic progestins affect the immunological capacity of the female reproductive tract to protect against viral infections. In mice the susceptibility to infection with genital herpes type 2 is increased almost 100 times when treated with medroxyprogesterone.¹⁶ These experimental results support the proposal that synthetic progestins have a more prolonged effect than the existing hormones at physiological concentration; therefore, factors such as dose and application times have to be considered. In ovariectomized ewes treated with progesterone during days 10, 30 and 60 a decrease of CD45r+ lymphocytes was observed in the luminal epithelium of the endometrium.²⁶ In the present study, results obtained at seven days post-treatment can be due to the decrease in concentrations of MPA within the uterus because of metabolism and excretion.

Progestins are widely used to synchronize ovarian function in some domestic species; nevertheless, there are no *in vivo* studies that integrally assess the possible collateral effects of these hormones on the local immune response of the female reproductive tract.

Even though *in vitro* studies have been carried out in cell lines and have provided relevant information on the biological effects of MPA, it is important to consider that it is difficult to extrapolate this information to *in vivo* models,¹ as the experimental condition such as dose, biological systems and assessment time are variable.

In endometrial glands coming from rabbits that were treated with MPA, an increase in the height of the epithelium was observed at days 3, 6 and 7 post-treatment when compared to the control group. With the MPA dose used in this study, the height of the epithelium increased and in some cases it remained stable, this could be a compensation mechanism. In this sense, it has been noted that ovarian steroids deficiency that is associated with ovariectomy within three weeks after surgery, causes important histological changes in the uterus mucosa of the rabbit.²⁷

lar se ha hecho evidente tanto *in vitro* como *in vivo*, en estudios en líneas celulares tumorales y en el aparato reproductor del macaco, respectivamente.^{7,21} En la médula ósea, el MPA inhibe la mitosis y la diferenciación celular de las células tronco, ello provoca que estas células entren en un estado de senescencia que se conoce como G0, que reduce el daño producido por agentes citotóxicos, efectos similares se han documentado en estudios *in vitro* en líneas tumorales de cáncer de glándula mamaria en humanos.^{7,22} Además, el MPA puede afectar negativamente la proliferación en la porción glandular de endometrio, en mujeres que se encuentran en premenopausia.²³

Para el caso de las subpoblaciones de linfocitos BB-2, se ha referido que el MPA puede inducir proliferación.²³ Sin embargo, el MPA se empleó como parte de una terapia hormonal en combinación con estrógenos, y la dosis utilizada fue distinta a la de este estudio, por ello los autores, en realidad, describen un efecto sinérgico de ambos agentes hormonales.²⁴

Con la dosis de MPA utilizada en el presente trabajo, el número de macrófagos CD14+ se incrementó los días 1, 3 y 6 postratamiento y en el día 7 la cantidad de macrófagos fue similar al grupo testigo. Estos resultados pudieron deberse al efecto bifásico que ha sido descrito para el MPA *in vitro*, que consiste en promover inicialmente la proliferación en líneas tumorales de cáncer mamario (T47d), 24 horas después de su administración; a las 48 horas se observó inhibición en la proliferación.²⁵

Las progestinas sintéticas afectan la capacidad inmunológica del tracto reproductor femenino en contra de infecciones virales. En el ratón la susceptibilidad a la infección con el herpes genital tipo 2 se incrementa casi 100 veces cuando es tratado con medroxiprogesterona.¹⁶ Estos resultados experimentales apoyan la propuesta de que las progestinas sintéticas poseen un efecto más prolongado que las hormonas existentes en concentraciones fisiológicas, por lo que se deben tomar en cuenta factores como la dosis y tiempos de aplicación. En borregas ovariectomizadas tratadas con progesterona durante los días diez, 30 y 60 se observó disminución de linfocitos CD45r+ en el epitelio luminal del endometrio.²⁶ En el presente trabajo los resultados obtenidos a los siete días postratamiento, pueden deberse a la disminución de concentraciones a nivel uterino de MPA por el metabolismo y excreción.

Las progestinas son ampliamente utilizadas para sincronizar la función ovárica en algunas especies domésticas; no obstante, se carece de estudios *in vivo* que evalúen de manera integral los posibles efectos colaterales de estas hormonas en la respuesta inmunitaria local del tracto reproductor femenino.

A pesar de que los estudios *in vitro* se han llevado a cabo en líneas celulares y han aportado informa-

It is known that MPA requires a progesterone receptor in order to induce its effects. Nevertheless, in an expression study carried out on human lymphocytes it was found that these do not have a progesterone receptor, but present a glucocorticoid receptor through which MPA can produce its effects.¹⁸ It is important to note that this characteristic indicates that MPA could be a therapeutic substitute for glucocorticoids that are used in anti-inflammatory therapies, with the advantage that the MPA does not have adverse effects such as induction of osteoporosis in the patient.¹⁸

In conclusion, MPA administered at a dose of 5 mg is capable of reducing the number of BB-2 positive cells during days 1, 3 and 6 post-treatment, which affects the capacity of producing specific antibodies in the uterus; therefore, the specific local immunity is negatively affected. Furthermore, by increasing the number of CD14+ macrophages at days 1, 3 and 6 post-treatment with MPA, unspecific cellular immunity is increased.

It is important to mention that this work, using the domestic rabbit as a model, is the first study where the effects of MPA on BB-2 lymphocytes and CD14+ macrophages are described. Furthermore, the changes in morphological parameters, such as the height of the secretory epithelium and the lamina propria, that are induced by MPA, have not been described before.

Acknowledgements

This work was financed by DGAPA-UNAM (PAPIIT project: IN212101) and PROMEP/103.5/04/2862. The authors thank the technical support provided by Maribel Nieto, in the execution of the histological slides.

Referencias

1. Schindler AE, Pagnoli C, Druckmann R, Huber J, Pasqualini JR, Schweppe KW *et al.* Classification and pharmacology of progestins. *Maturitas* 2003; 46S1: 7-16.
2. Aba MA, Quiroga MA, Auza N, Forsberg M, Kindahl H. Control of ovarian activity in Llamas (*Lama glama*) with medroxyprogesterone acetate. *Reprod Dom Anim* 1999; 34: 471-476.
3. Dogan I, Nur Z, Gunay U, Soylu MK, Sonmez C. Comparison of fluorgestone and medroxyprogesterone intravaginal sponges for oestrus synchronization in Saanen does during the transition period. *South Af J Anim Sci* 2004;34: 18-22.
4. Montovani G, Maccio A, Esu S, Lai P, Santona MC, Massa E *et al.* Medroxyprogesterone acetate reduces the *in vitro* production of cytokines and serotonin involved in anorexia/cachexia and emesis by periph-

ción relevante sobre los efectos biológicos del MPA, es importante considerar que es difícil extrapolar esta información a modelos *in vivo*,¹ ya que las condiciones experimentales como dosis, sistemas biológicos y tiempo de evaluación, son variables.

En las glándulas endometriales provenientes de conejas que fueron tratadas con MPA se observó incremento en la altura del epitelio los días 3, 6 y 7 postratamiento, al ser comparadas con el grupo testigo. Con la dosis empleada de MPA en este estudio la altura del epitelio se incrementó y en algunos casos se mantuvo, ello podría ser un mecanismo compensatorio. Al respecto, se ha referido que la deficiencia de esteroides ováricos que se asocia con la ovariectomía, en un lapso de tres semanas posterior a la cirugía, provoca importantes cambios histológicos en la mucosa uterina del conejo.²⁷

Se sabe que el MPA requiere de un receptor a progesterona con la finalidad de inducir sus efectos; sin embargo, en un estudio de expresión llevado a cabo en linfocitos humanos se encontró que éstos carecen del receptor a progesterona, pero sí presentan un receptor a glucocorticoides por medio del cual el MPA puede inducir sus efectos.¹⁸ Es importante destacar que esta característica indica que el MPA podría ser un sustituto terapéutico para los glucocorticoides que son empleados en terapias antiinflamatorias, con las ventajas de que el MPA no presenta efectos adversos como la inducción de osteoporosis en el paciente.¹⁸

En conclusión, el MPA administrado a dosis de 5 mg es capaz de reducir el número de células BB-2 positivas, durante los días 1, 3 y 6 postratamiento, ello afecta la capacidad de producir anticuerpos específicos a nivel uterino, por lo que la inmunidad local específica se ve afectada de manera negativa y al incrementar el número de macrófagos CD14+ en los días 1, 3 y 6 postratamiento con MPA se favorece la inmunidad celular de carácter inespecífico.

Es importante destacar que este trabajo constituye el primer estudio en el que se describen los efectos del MPA en el número de linfocitos BB-2 y macrófagos CD14+, utilizando como modelo al conejo doméstico. Asimismo, los cambios en parámetros morfológicos, como la altura del epitelio secretor y la lámina propia, inducidos por el MPA, no han sido referidos previamente.

Agradecimientos

El presente trabajo fue financiado por la DGAPA-UNAM (proyecto PAPIIT: IN212101) y el PROMEP/103.5/04/2862. Los autores agradecen el apoyo técnico brindado por Maribel Nieto, en la ejecución de los cortes histológicos.

- eral blood mononuclear cells of cancer patients. *Eur J Cancer*. 1997;33: 602-607.
5. Pedrazzoli P, Baccocchi G, Dapradda GA, Preti P, Pavesi L, Poggi G *et al*. Evaluation of the effect of medroxyprogesterone acetate on bone marrow progenitor cells. *Tumori* 1991;77:399-402.
 6. Celebioglu BS, Kurtman C, Ozbilgin MK. The myelo-protective effect of medroxyprogesterone acetate in an irradiated animal model. *Jpn J Clin Oncol* 2003; 33: 642-644.
 7. Ory K, Lebeau J, Levalois C, Bishay K, Fouchet P, Allemand I *et al*. Apoptosis inhibition mediated by medroxyprogesterone acetate treatment of breast cancer cell lines. *Breast Cancer Res Treat* 2001; 68:187-198.
 8. Seeger H D, Wallwiener A, Mueck A. Comparison of the effect of progesterone, medroxyprogesterone acetate and norxyprogesterone acetate and nortisterone on the proliferation of human breast cancer cells. *J British Menopause Soc* 2003;3: 36-38.
 9. Hunt J. Immunologically relevant cells in the uterus. *Biol Reprod* 1994;50:461-466.
 10. Kaushic C, Frauendorf E, Rossol R, Richardson J, Wira C. Influence of the oestrus cycle on the presence and distribution of immune cells in the rat reproductive tract. *Am J Reprod Immunol* 1998; 39: 209-216,1998.
 11. Perez-Martinez M, Luna J, Mena R, Romano MC. Lymphocytes and T lymphocyte subsets are regionally distributed in the female goat reproductive tract: influence of the stage of the oestrus cycle. *Res Vet Sci* 2002;72: 115-121.
 12. Sagaert X, De Wolf-Peeters C. Classification of B-Cells according to their differentiation status, their micro-anatomical localization and their development lineage. *Immunol Lett* 2003;90: 179-186.
 13. Haziot A, Chen S, Ferrero E, Low MG, Silber R, Goyert SM. The monocyte differentiation antigen, CD14, is anchored to the cell membrane by a phosphatidylinositol linkage. *J Immunol* 1998;141: 547-552.
 14. Wright SD, Ramos RA, Tobias PS, Ulevitch RJ, Mathison JC. CD14, a receptor for complexes of lipopolysaccharide (LPS) and LPS binding protein. *Science*.1990; 249: 1431-1433.
 15. Beagley WK, Gockel CM. Regulation of innate and adaptive immunity by the female sex hormones oestradiol and progesterone. *FEMS Immunol Med Microbiol* 2003; 38: 13-22.
 16. Kaushic C, Ashkar A, Reid LA, Rosenthal KL. Progesterone Increases susceptibility and decreases immune responses to genital herpes infection. *J Virol* 2003; 77: 4558-4565.
 17. Prakash M, Patterson S, Kapembwa MS. Macrophages are increased in cervical epithelium of women with cervicitis. *Sex Transm Infect* 2001; 77: 366-369.
 18. Bamberger CM, Elase T, Bamberger A.M, Ulrich F, Schulte H. Dissociative glucocorticoid activity of medroxyprogesterone acetate in normal human lymphocytes. *J Clin Endocrin Metab* 1999; 84:4055-4061.
 19. Steel SR, Torrie H.J. *Bioestadística, principios y procedimientos. Estadística no Paramétrica*. 2ª ed. México: Mc-Graw-Hill, 1988.
 20. Kontula K, Paavonen T, Luukkainen T, Andersson LC. Binding of progestins to the glucocorticoid receptor. Correlation to their glucocorticoid-like effects on *in vitro* functions of human mononuclear leukocytes. *Biochem Pharmacol* 1983; 9:1511-1518.
 21. Clinee JM, Soderqvist G, Register TC, Williams JK, Adams MR, Von Schoultz B. Assessment of hormonally active agents in the reproductive tract of female nonhuman primates. *Toxicol Pathol*.2001; 29: 84-90.
 22. Quesada AR, Jimeno JM, Marquez G, Aracil M. Cell cycle arrest of human hematopoietic progenitors induced by medroxyprogesterone acetate. *Exp Hematol* 1993; 11: 1413-1418.
 23. Moyer DL, Felix JC. The effects of progesterone and progestins on endometrial proliferation. *Contraception* 1998; 6: 399-403.
 24. Kamada M, Irahara M, Maegawa M, Yasui T, Yamano S, Yamada M *et al*. B cell subsets in postmenopausal women and the effect of hormone replacement therapy. *Maturitas* 2001; 3:173-179.
 25. Thuncke I, Schulte HM, Bamberger AM. Biphasic effect of medroxyprogesterone-acetate (MPA) treatment on proliferation and cyclin D1 gene transcription in T47D breast cancer cells. *Breast Cancer Res Treat* 2000; 3: 243-800.
 26. Gottshall SL, Hansen PJ. Regulation of leukocyte subpopulations in the sheep endometrium by progesterone. *Immunology* 1992; 76: 636-641.
 27. Starczewski A, Głabowski W W, Laszczynska M, Sluczanska-glabowska S. The effect of ovarian steroid deficiency on regeneration of oviductal mucosa following reconstructive surgery. *Rep Biol* 2003; 3: 197-214.