

## Mucocele en la vesícula biliar de un perro: hallazgos clínico-patológicos

### Gallbladder mucocele in a dog: clinical and pathological findings

Gisela Martínez Romero\*, Luis Enrique García Ortuño\*, Fernando Constantino Casas\*  
Karina Solís Carvajal\*\*, Rosa Elena Méndez Aguilar\*\*

---

#### Abstract

The aim of this work is to describe the clinical and pathological findings in a dog with gallbladder mucocele, in order to contribute to study this rare disease. The clinical case corresponds to a twelve-year-old, male, German Shepherd dog that presented jaundice and acute abdominal pain. Blood biochemistry revealed increased liver enzymes, hyperbilirubinemia and hypercholesterolemia. The ultrasonography study showed gallbladder wall thickening and ecogenic uniform sediment, interpreted as biliary sludge. The dog was euthanized due to his poor condition. At necropsy it was found gallbladder mucocele and the histopathological diagnosis was biliary cystic mucinous hyperplasia. This pathology should be considered as a differential clinical diagnosis of any hepatobiliary disease accompanied by cholestasis. Ultrasonography is the main tool for the diagnosis of gallbladder mucocele and the recommended treatment is cholecystectomy.

**Key words:** MUCOCELE, GALLBLADDER, CYSTIC HYPERPLASIA, CHOLESTASIS, JAUNDICE.

#### Resumen

El objetivo del presente informe es dar a conocer los hallazgos clínico-patológicos en un perro con mucocele biliar, con el fin de contribuir al estudio de esta lesión poco conocida. El caso corresponde a un perro de la raza Pastor Alemán, de 12 años de edad, que presentó ictericia y dolor abdominal. La bioquímica sanguínea indicó incremento de las enzimas hepáticas, hiperbilirubinemia e hipercolesterolemia. La ultrasonografía mostró engrosamiento de la pared de la vesícula biliar y sedimento uniforme ecogénico, interpretado como lodo biliar. Se decidió la eutanasia debido al progresivo deterioro de su salud. A la necropsia se encontró mucocele en la vesícula biliar y el diagnóstico histopatológico fue hiperplasia quística mucinosa biliar. Esta patología debe considerarse como diagnóstico clínico diferencial de cualquier enfermedad hepatobiliar que curse con colestasis. La ultrasonografía es la principal herramienta para el diagnóstico de mucocele en vesícula biliar, el tratamiento recomendado es la colecistectomía.

**Palabras clave:** MUCOCELE, VESÍCULA BILIAR, HIPERPLASIA QUÍSTICA, COLESTASIS, ICTERICIA.

---

Recibido el 15 de agosto de 2007 y aceptado el 28 de abril de 2008.

\*Departamento de Patología, Facultad de Medicina Veterinaria y Zootecnia, Universidad Nacional Autónoma de México, 04510, México, D. F., Telefax (+55) 5622-5888.

\*\*Departamento de Medicina, Cirugía y Zootecnia para Pequeñas Especies, Facultad de Medicina Veterinaria y Zootecnia, Universidad Nacional Autónoma de México, 04510, México, D. F., Telefax (+55) 5622-5862.

Correspondencia: Luis Enrique García Ortuño, Departamento de Patología, Facultad de Medicina Veterinaria y Zootecnia, Universidad Nacional Autónoma de México, 04510, Telefax: (+55) 5622-5888, correo electrónico: mvz\_luisenrique@yahoo.com.mx

## Introduction

**A** mucocele is defined as a distension of a cavity by an inappropriate accumulation of mucus.<sup>1</sup> A gallbladder mucocele is an abnormal accumulation of mucus distending the gallbladder.<sup>1,2</sup> In humans, mucocele is a rare condition<sup>3,4</sup> and a few reports have been published in veterinary medicine.<sup>4</sup>

In humans, gallbladder mucocele is believed to develop as a result of cystic duct obstruction. Bile stasis develops as gallbladder epithelium increases mucus secretion.<sup>3</sup> The obstruction may be primary (infiltrative diseases including neoplasia or inflammation) or secondary (cholelithiasis).<sup>2,3</sup> In animals, the etiology of gallbladder mucocele is uncertain;<sup>1,2,5-8</sup> however, some mechanisms such as chronic cholecystitis, bile stasis and cystic mucosal hyperplasia have been proposed.<sup>1,2,4,8</sup>

Ultrasonography is the most useful method of evaluation of the gallbladder.<sup>8</sup> Gallbladder mucocele has distinct characteristics on ultrasonographic images characterized by immobile, echogenic bile, with a finely striated or stellate pattern within the gallbladder.<sup>1,2,9</sup>

Cholecystectomy has proved to be an effective treatment due to optimum results.<sup>1,4,8</sup> The prognosis for dogs with this pathology that undergo cholecystectomy and survive the perioperative period is excellent.<sup>1</sup>

This work describes the clinical and pathological findings in a dog with gallbladder mucocele, in order to contribute to study this condition slightly described in Mexico.

## Case report

A 12-year-old, male, German Shepherd dog was referred to the Veterinary Hospital of Small Species at the Veterinary School of the UNAM with a 7-day history of anorexia and depression.

Physical examination findings included jaundice and slight abdominal cranial pain. The hemogram showed neutrophilic leukocytosis and lymphopenia associated with chronic stress. Serum biochemistry analysis revealed high alkaline phosphatase (ALP; 3 165 U/L), alanine aminotransferase (ALT; 1 122 U/L), aspartate aminotransferase (AST; 293 U/L), hyperbilirubinemia (221  $\mu\text{mol/L}$ ), hypercholesterolemia and hypertriglyceridemia. Urinalysis findings were bilirubinuria and bilirubin pigments. Radiography and ultrasonography demonstrated hepatomegaly and hepatic neoplasm was suspected.

Ultrasonographically\*, the gallbladder had a thickened wall and echogenic uniform sediment filled the lumen, interpreted as biliary sludge. In the course

## Introducción

**M**ucocele se define como la distensión de una cavidad por la inapropiada acumulación de moco.<sup>1</sup> El mucocele de vesícula biliar se caracteriza por la acumulación anormal de moco, el cual distiende al órgano.<sup>1,2</sup> En humanos esta patología es rara<sup>3,4</sup> y ha sido descrita con poca frecuencia en medicina veterinaria.<sup>4</sup>

En humanos se sabe que el mucocele de vesícula biliar es una condición que puede presentarse como resultado de la obstrucción del conducto cístico, con estasis biliar como consecuencia e incremento en la producción de moco por el epitelio de la vesícula.<sup>3</sup> La obstrucción puede ser primaria (enfermedades infiltrativas como neoplasias o inflamación) o secundaria (colecistitis).<sup>2,3</sup> En animales, la etiología de la formación del mucocele es incierta;<sup>1,2,5-8</sup> sin embargo, se han propuesto diversos mecanismos propiciatorios, como colecistitis crónica, estasis biliar e hiperplasia quística de la mucosa de la vesícula biliar.<sup>1,2,4,8</sup>

La ultrasonografía es la técnica ideal para la evaluación de la vesícula biliar.<sup>8</sup> El mucocele de vesícula biliar tiene características ultrasonográficas distintivas que se distinguen por bilis inmóvil, ecogénica y con patrón finamente estriado o estrellado al interior de la vesícula.<sup>1,2,9</sup>

La colecistectomía es un tratamiento efectivo debido a que se han encontrado óptimos resultados.<sup>1,4,8</sup> El pronóstico para los perros con este padecimiento, a los cuales se les ha realizado la colecistectomía y sobrevivieron al procedimiento quirúrgico, es favorable.<sup>1</sup>

Este trabajo describe los hallazgos clínico-patológicos en un perro con mucocele en vesícula biliar, para contribuir al estudio de este problema poco descrito en México.

## Caso clínico

El caso clínico corresponde a un perro de la raza Pastor Alemán, de 12 años de edad, que fue remitido al Hospital de Pequeñas Especies de la Facultad de Medicina Veterinaria y Zootecnia de la Universidad Nacional Autónoma de México, con historia clínica de pérdida de apetito y depresión durante una semana.

El examen clínico reveló mucosas con ictericia marcada y ligero dolor abdominal craneal. En el hemograma se observó leucocitosis por neutrofilia y linfopenia, asociada con estrés crónico. La bioquímica sanguínea mostró incremento marcado en fosfatasa alcalina (FA, 3 165 U/L), alanina aminotransferasa (ALT, 1 122 U/L), aspartato aminotransferasa (AST, 293 U/L), hiperbilirubinemia (221  $\mu\text{mol/L}$ ), hipercolesterolemia e hipertrigliceridemia. Los resultados del urianálisis fueron: bilirubinuria y pigmentos de

of 15 days, the dog was treated with doxyciclin 5mg/kg orally twice a day, ranitidine 2mg/kg and metoclopramide 0.2 mg/kg orally. three times a day, because it presented sporadic vomits. Subsequently, ampicillin 20mg/kg, colchicine 0.03 mg/kg and prednisone 0.5 mg/kg, as well as, fluid therapy with physiologic saline solution 0.9% was administrated.

Serial tests of laboratory (hemogram, serum biochemical and urinalysis) were performed to evaluate therapy response and the disease progression. The dog presented prostration, diarrhea, polyuria and polydipsia, without treatment response. The dog's condition continued to deteriorate, and the owners elected euthanasia.

Necropsy findings included generalized jaundice and hepatomegaly with rounded edges. The liver was diffusely yellow-green with obstruction of the cystic duct without bile flow. The gallbladder wall was thickened, markedly distended and contained a dark, solid mass having gelatinous consistency surrounded by a green solid material (Figure 1). The mucosa showed multiple cysts measured between 1 and 2 mm in diameter. The cystic duct had the same material described on the gallbladder.

On histopathological examination, the gallbladder and cystic duct mucosa had multifocal aggregates of lymphocytes and plasma cells and discrete fibrosis. The mucosal glands were dilated filled with acellular homogeneous material within the gallbladder and cyst duct lumen (Figure 2) and gallbladder and cyst duct cuts were stained with periodic acid-Schiff (PAS)-positive for the presence of mucin. Proliferation of mucosal-mucus-secreting glands with 2 to 7 layers was observed. The predominant findings on liver histopathology were hepatic intracytoplasmic vacuolation with brown granular pigment (cholestasis). Lymphocytic/plasmacytic periportal infiltration and discrete fibrosis was also observed. The final diagnosis was mucocele and severe, diffuse, gallbladder mucosal hyperplasia, with chronic, severe and diffuse lymphocytic-plasmacytic cholestasis and severe hepatocellular degeneration with intrahepatic cholestasis.

The etiopathogeny of gallbladder mucocele is controversial. It has been proposed that mucocele may be the result of chronic inflammation.<sup>1,3,4,10</sup> The possible mechanisms of secondary inflammation include a combination of toxic effects of trapped bile salts and ischemia from overdistention.<sup>1</sup> Gallbladder bacterial infections (*Escherichia coli*,<sup>1,2</sup> *Enterobacter* sp, *Enterococcus* sp, *Staphylococcus* sp, *Micrococcus* sp y *Streptococcus* sp<sup>1</sup>) may be involved as an etiology; therefore, inflammation or infection are possible facilitatory but unnecessary factors in mucocele formation.<sup>1</sup>

Other authors mention that gallbladder mucocele develops secondary as a result of structural or func-

tion. The diagnostic radiographic and ultrasonographic was of hepatomegaly and probable neoplasia hepática.

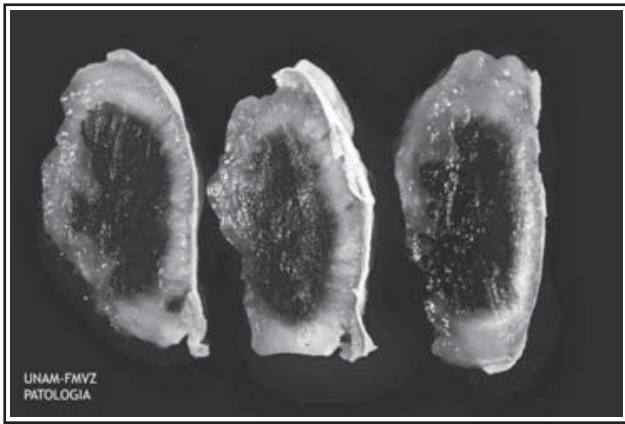
En la ultrasonografía\* la vesícula biliar presentó engrosamiento de su pared, y en el lumen se apreció sedimento uniforme ecogénico, interpretado como lodo biliar. En el transcurso de 15 días, el perro se trató con doxiciclina 5 mg/kg vía oral dos veces al día, ranitidina 2 mg/kg y metoclopramida 0.2 mg/kg vía oral tres veces al día, debido a que presentó vómitos esporádicos. Posteriormente se utilizó ampicilina 20 mg/kg, colchicina 0.03mg/kg y prednisona 0.5 mg/kg, así como terapia de líquidos con solución salina fisiológica al 0.9%.

Se realizaron pruebas consecutivas de laboratorio (hemograma, bioquímica sanguínea y urianálisis) para evaluar la respuesta a la terapia y la progresión de la enfermedad. El perro presentó prostración, diarrea, poliuria y polidipsia, sin respuesta al tratamiento. Se decidió aplicar la eutanasia por la mala calidad de vida del animal.

A la necropsia se encontró ictericia generalizada y hepatomegaly con bordes marcadamente redondeados. El hígado era amarillo verdoso con patrón difuso, sin flujo de bilis por el conducto biliar, debido a obstrucción. La vesícula biliar mostró distensión marcada con engrosamiento grave de su pared, y en su lumen se apreció abundante material negro gelatinoso, rodeado por otro material verde claro (Figura 1). La mucosa presentó múltiples quistes de 1 a 2 mm de diámetro. El conducto biliar contenía el mismo material descrito en la vesícula biliar.

El examen histopatológico de vesícula biliar y conducto biliar mostró agregados multifocales de linfocitos y células plasmáticas, así como discretas áreas de fibrosis en la mucosa y dilatación quística de las glándulas, con abundante material homogéneo, acelular en su interior (Figura 2), así como en el lumen de ambas estructuras. Se realizó la tinción de ácido peryódico de Schiff (PAS, por sus siglas en inglés) en cortes de vesícula y conducto biliar; el resultando fue positivo para mucina. La mucosa presentó proliferación del epitelio glandular grave, difusa con dos a siete capas celulares. La mayoría de los hepatocitos exhibían cambio vacuolar citoplasmático con pigmento ocre granular (colestasis). Alrededor de algunos conductos biliares se apreció infiltrado inflamatorio compuesto por linfocitos y células plasmáticas, así como fibrosis discreta. El diagnóstico final fue de mucocele e hiperplasia quística mucinosa grave, difusa, en vesícula biliar; colecistitis linfoplasmocitaria crónica, grave, difusa y degeneración hepatocelular grave con colestasis intrahepática.

\*Aparato de ultrasonido: Ausonic Opus 1, transductor sectorial mecánico de 7.5 MHz, Australia.



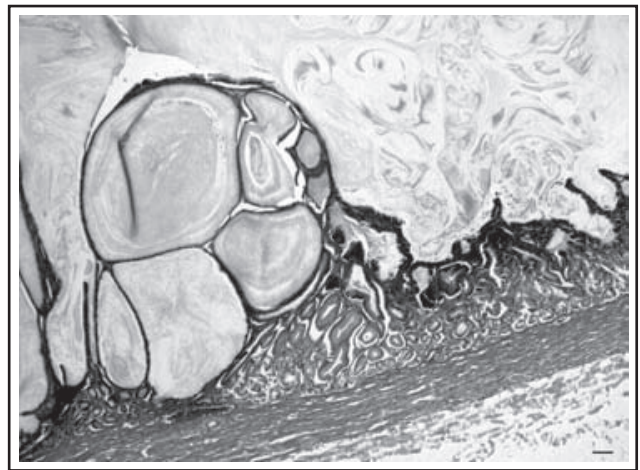
**Figura 1:** Vesícula biliar con engrosamiento grave de su pared y material oscuro, gelatinoso en su lumen.

**Figure 1:** Gallbladder with severe thickness of the wall. The lumen is filled with dark gelatinous material.

tional obstruction of the cyst duct. If the obstruction is chronic, the gallbladder becomes distended and the bile is resorbed with mucus secreted by the mucosa.<sup>4,8</sup> Gallbladder mucocele may form secondary to cystic hyperplasia which results in increased mucin secretion and fluid resorption. The mucus-secreting glands are widely dilated and form cysts filled with mucus. The gallbladder have abnormal accumulation of mucus within the lumen.<sup>2</sup> Sometimes the bile becomes inspissated in the gallbladder and may eventually lead to pressure and necrosis of the wall and ultimately to gallbladder wall rupture. If this is the case, a local, acute, chemical and sterile peritonitis may be present.<sup>1,4,8,11</sup> It has also been reported that progestational compounds can induce hyperplastic and cystic changes in the gallbladder mucosa of dogs, apparently through a direct stimulatory effect on the cells of the epithelium.<sup>1,12-14</sup>

The macroscopic and histopathological findings described in the gallbladder and cyst duct in this dog have been reported.<sup>1,4,6,8</sup> In this case, mucosal cyst hyperplasia, lymphocytic/plasmacytic infiltration and fibrosis was observed, which indicated a chronic processes. These findings suggest that chronic cholecystitis may be a precipitating factor. Nevertheless, it can not be determined if cholecystitis was a precipitating factor or secondary to pressure of the wall due to gallbladder distention. In humans, primary cystic hyperplasia of the gallbladder, cyst and choledoc duct has been reported without a specific factor involved.<sup>3</sup> In this dog, if gallbladder inflammation was secondary, the possibility to consider a primary cystic hyperplasia (as presented in humans); however, it has not been described in animals.

The pathogenesis in this case includes cystic mucus-secreting glands hyperplasia and non specific chronic



**Figura 2:** Mucosa de la pared de la vesícula biliar con múltiples quistes y material eosinofílico homogéneo y acelular en su interior. H y E 4X Barra = 100 µm.

**Figure 2:** The mucosa of the gallbladder contains numerous cysts that are distended with acellular homogeneous eosinophilic material. H and E 4X bar = 100 µm.

La etiología y patogenia de mucocele en vesícula biliar es controversial. Se ha propuesto que esta patología puede ser resultado de inflamación crónica.<sup>1,3,4,10</sup> Los posibles mecanismos de la inflamación involucran una combinación de efectos tóxicos de las sales biliares acumuladas, e isquemia por sobredistensión de la vesícula biliar.<sup>1</sup> Se ha referido la posibilidad de que las infecciones bacterianas (*Escherichia coli*,<sup>1,2</sup> *Enterobacter* sp, *Enterococcus* sp, *Staphylococcus* sp, *Micrococcus* sp y *Streptococcus* sp<sup>1</sup>) pueden estar involucradas como agente etiológico; por tanto, los procesos inflamatorios o infecciosos pueden ser factores que faciliten la formación de mucocele, pero no necesariamente tienen que estar presentes.<sup>1</sup>

Otros autores mencionan que el mucocele de vesícula biliar se forma de manera secundaria cuando hay obstrucción estructural o funcional del conducto cístico, lo cual produce estasis biliar. Si la obstrucción es crónica, la vesícula biliar comienza a distenderse y la mucosa absorbe la bilis, que es sustituida por la síntesis de moco.<sup>4,8</sup> El mucocele también puede ser secundario a hiperplasia quística, ello resulta en incremento en la secreción de mucina y resorción de líquido. Las glándulas de la mucosa se dilatan formando quistes con abundante moco, que se acumula en el interior de la vesícula biliar.<sup>2</sup> Algunas veces, la gran cantidad de bilis, que se vuelve espesa, ocasiona presión y necrosis de la pared, lo que provoca ruptura del órgano. Si es el caso, se presenta peritonitis química, aguda y estéril.<sup>1,4,8,11</sup> También se ha sugerido que los progestágenos pueden inducir hiperplasia quística de la vesícula biliar en perros, aparentemente debido al efecto directo sobre las células del epitelio.<sup>1,12-14</sup>

Los hallazgos macroscópicos e histopatológicos

cholecystitis, these cause distension of the gallbladder by increased mucus secretion and mucocele formation. Gallbladder mucocele also caused obstruction and biliary stasis. Hepatic degeneration observed in this dog has been reported in chronic cholestasis, due to toxic effects of trapped bile salts.<sup>15</sup>

The dog presented non specific clinical signs such as: jaundice, abdominal pain, anorexia, weight loss and prostration. This findings are similar to other hepatic diseases; nevertheless, they are frequently associated with gallbladder mucocele.<sup>4,16</sup> Other physical examination findings may include tachypnea, tachycardia, fever,<sup>2,16</sup> and, sometimes, a palpable, mobile abdominal mass.<sup>5</sup> Many patients are asymptomatic and gallbladder mucocele occasionally is an incidental finding during surgery or necropsy.

The laboratory findings are related with liver injury secondary to cholestasis and are frequently observed in dogs with gallbladder mucocele;<sup>1,2,4,8</sup> however, these changes can be presented in diverse diseases of the hepatobiliary system.<sup>17</sup> Increased serum concentrations of ALT, AST, ALP, and hyperbilirubinemia were associated with hepatocellular degeneration and cholestasis.<sup>4,17</sup>

The most useful and sensitive method of evaluation of the gallbladder in dogs is ultrasonographic examination, because it is rapid and safe and allows to differentiate intrahepatic and extrahepatic obstruction.<sup>8,18</sup> The ultrasonographic appearance of a gallbladder mucocele is similar to that of other, non significant gallbladder diseases such as biliary sludge.<sup>4,18</sup> Careful examination of biliary sludge is important because it may appear similar to hepatic or gallbladder tumors, cholecystitis, and gallbladder mucocele.<sup>19</sup> Three ultrasonographic bile patterns in cases of gallbladder mucocele are described: echogenic bile, stellate pattern and finely striated pattern.<sup>1,2</sup>

In this case, even though ultrasonographic echogenic material within the gallbladder lumen was interpreted as biliary sludge and the animal had clinicopathologic evidence of biliary obstruction, gallbladder mucocele was not diagnosed; therefore, is important to consider gallbladder mucocele as a differential diagnosis.

In conclusion, gallbladder mucocele should be included as a differential diagnosis in dogs presenting clinical and laboratory evidence of hepatobiliary disease accompanied by cholestasis. Ultrasonography is a highly reliable modality for the identification of mucocele; however, it should be considered by the clinician. The prognosis for dogs with gallbladder mucocele is excellent if the diagnosis is correct.

observados en vesícula biliar y conducto biliar de este perro, coinciden con los que se mencionan en la literatura.<sup>1-4,6,8</sup> En este caso, además de la hiperplasia quística del epitelio de la mucosa biliar, también se observó infiltrado linfoplasmocitario y fibrosis, lo cual indicó un proceso crónico, por lo que es probable que la colecistitis crónica sea factor predisponente en la formación del mucocele de vesícula biliar. Sin embargo, no es posible determinar con precisión si la colecistitis fue el factor desencadenante o se presentó de manera secundaria a la presión de la pared por la marcada distensión de la vesícula biliar. En humanos se ha presentado hiperplasia quística primaria en vesícula biliar, conducto cístico y colédoco, sin otro factor involucrado.<sup>3</sup> En el paciente en estudio, si el proceso inflamatorio se estableció de manera secundaria, se considera la posibilidad de hiperplasia quística primaria (como sucede en humanos), a pesar de que no se ha descrito en animales.

La patogenia en este caso clínico incluye hiperplasia quística de las glándulas productoras de moco, y colecistitis crónica de origen no determinado, ello ocasionó distensión de la vesícula biliar por el aumento en la producción de material mucinoso y la formación del mucocele. El mucocele de vesícula biliar produjo, a su vez, obstrucción y estasis en el flujo biliar. La degeneración hepática que presentó el perro se ha observado en casos de colestasis crónica, debido a que los ácidos biliares acumulados en exceso pueden ser tóxicos para los hepatocitos.<sup>15</sup>

Los signos clínicos referidos en este caso, como ictericia, dolor abdominal, anorexia, pérdida de peso y prostración, son inespecíficos y pueden simular otras enfermedades hepáticas; sin embargo, frecuentemente se han asociado con casos de mucocele de vesícula biliar.<sup>4,16</sup> Otros signos que se han informado son taquipnea, taquicardia, fiebre<sup>2,16</sup> y, en algunos casos, puede palparse una masa móvil en la cavidad abdominal.<sup>5</sup> Muchos pacientes son asintomáticos, y el mucocele es un hallazgo incidental durante la cirugía o necropsia.

Los hallazgos de laboratorio están relacionados principalmente con daño hepático secundario a colestasis, y se observan con frecuencia en la mayoría de los perros con mucocele en vesícula biliar;<sup>1,2,4,8</sup> sin embargo, estos cambios se pueden presentar en diversas enfermedades del sistema hepatobiliar.<sup>17</sup> El marcado incremento de ALT, AST, FA e hiperbilirubinemia en el animal, indicaron degeneración hepatocelular y colestasis.<sup>4,17</sup>

El método más adecuado y sensible para la evaluación de la vesícula biliar en perros es la ultrasonografía, pues es rápido, seguro y permite diferenciar entre obstrucción intrahepática y extrahepática.<sup>8,18</sup> Los hallazgos ultrasonográficos en mucocele de la vesícula

## Referencias

1. Besso JG, Wrigley RH, Gliatto JM, Webster CRL. Ultrasonographic appearance and clinical findings in 14 dogs with gallbladder mucocele. *Vet Radiol Ultrasound* 2000, 41:261-271.
2. Pike FS, Berg J, King NW, Penninck DG, Webster CR. Gallbladder mucocele in dogs: 30 cases (2000-2002). *J Am Vet Med Assoc* 2004, 224:1615-1622.
3. Albores JS, Stella MD, Defortuna MD, Smothermon WE. Primary papillary hyperplasia of the gallbladder and cystic and common bile ducts. *Hum Pathol* 1990, 21:228-231.
4. Newell SM, Selcer BA, Mahaffey MB, Gray ML, Jameson PH, Cornelius LM *et al.* Gallbladder Mucocele causing biliary obstruction in two dogs: ultrasonographic, scintigraphic, and pathological findings. *J Am Anim Hosp Assoc* 1995, 31:467-472.
5. Reindel JF, Evans MG. Cystic mucinous hyperplasia in the gallbladder of a ferret. *J Comp Pathol* 1987, 97:601-604.
6. Fell BF, Robinson JJ, Watson M. Cystic hyperplasia of the gallbladder in breeding ewes. *J Comp Path* 1983, 93:171-178.
7. Jones TC, Hunt RD, King NW. *Veterinary pathology*. 6<sup>a</sup> ed. Baltimore:Lippincott Williams & Wilkins, 1997.
8. Worley RD, Hottinger AH, Lawrence JH. Surgical management of gallbladder mucocele in dogs: 22 cases (1999-2003). *J Am Vet Med Assoc* 2004, 225:1418-1422.
9. Rivers JB, Walter PA, Johnston GR, Merkel LK, Hardy RM. Acalculous cholecystitis in four canine cases: ultrasonographic findings and use of ultrasonographic guide, percutaneous cholecystocentesis in diagnosis. *J Am Anim Hosp Assoc* 1997, 33:207-214.
10. Kelly RW. The liver and biliary system, In: Jubb FV, Kennedy CP, Palmer N, editors. *Pathology of domestic animals*. 4a ed, Vol II, California:Academic Press, 1993:402-403.
11. Owens SD, Gossett R, McElhaney RM, Christopher MM, Shelly MS. Three cases of canine bile peritonitis with mucinous material in abdominal fluid as the prominent cytologic finding. *Vet Clin Pathol* 2003, 32:114-120.
12. Mawdesley-Thomas LE, Noel PR. Cystic hyperplasia of the gallbladder in the beagle associated with the administration of progestational compounds. *Vet Rec* 1967, 80:658-659.
13. Nelson LW, Kelly WA. Progestogen-related gross and microscopic changes in female beagles. *Vet Pathol* 1976, 13:143-156.
14. Goyings LS, Sokolowski JH. Histologic evaluation of gallbladder in progestogen-treated bitches. *Am J Vet Res* 1975, 36:1263-1264.
15. Strombeck DR, Guilford GW. *Enfermedades digestivas de los animales pequeños*. 2<sup>a</sup> ed. Buenos Aires: Inter-Médica, 1995.
16. Neer TM. A review of disorders of the gallbladder and extrahepatic biliary tract in the dog and cat. *J Vet Intern Med* 1992, 6:186-192.
17. Leveille CR. Diagnóstico de laboratorio de la enfermedad hepática. En: Ettinger SJ, Feldman EC, editores. *Tratado de medicina interna veterinaria*. Bogotá, Colombia: Inter-Médica, 2002:1420-1437.
18. Reed AL. Ultrasonographic findings of diseases of the gallbladder and biliary tract. *Vet Med* 1995:950-958.
19. Brömel C, Barthez PY, Léveillé R, Scrivani PV. Prevalence of gallbladder sludge in dogs as assessed by ultrasonography. *Vet Radiol Ultrasound* 1998, 39:206-210.

biliar deben diferenciarse de imágenes compatibles con lodo biliar.<sup>4,18</sup> El examen del lodo biliar debe ser cuidadoso, ya que su apariencia puede ser similar a la de neoplasias hepáticas o de vesícula biliar, colecistitis y mucocele biliar.<sup>19</sup> Se describen tres patrones ultrasonográficos de la bilis en casos de mucocele de la vesícula biliar: bilis ecogénica, patrón estrellado y patrón finamente estriado.<sup>1,2</sup>

En este caso clínico, aunque a través de la ultrasonografía se observó sedimento uniforme ecogénico (lodo biliar), no fue posible diagnosticar esta patología, a pesar de que el animal presentó signos clínicos y hallazgos en el laboratorio, sugerentes de obstrucción biliar; por tanto, es importante para el diagnóstico de esta patología, incluirla en los diagnósticos diferenciales.

En conclusión, esta patología debe considerarse como diagnóstico clínico diferencial de cualquier enfermedad hepatobiliar, en la que los signos clínicos y las pruebas de laboratorio indiquen colestasis. La ultrasonografía es la herramienta más valiosa y confiable para el diagnóstico de esta patología; sin embargo, es necesario que el clínico considere la posibilidad de esta enfermedad. Si el diagnóstico se realiza adecuadamente, puede ser de pronóstico favorable.