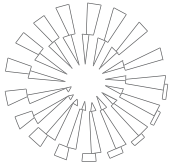


## Demostración inmunohistoquímica de *Mycoplasma bovis* en lesiones neumónicas crónicas en ganado en corral de engorda



### Immunohistochemical demonstration of *Mycoplasma bovis* in chronic lung lesions in feedlot cattle

Rafael Ramírez Romero\* Bernabé Chavarría Martínez\*\* Alicia Magdalena Nevárez Garza\*  
Luis Edgar Rodríguez Tovar\* César Dávila Martínez\* Gustavo Hernández Vidal\*  
Jesús Jaime Hernández Escareño\*\*\* Alfonso López Mayagoitia†

---

#### Abstract

Bovine feedlots are intensive production systems of significant importance in Mexico, United States of America and Canada. Respiratory diseases are the single most important cause of morbidity and mortality in feedlot cattle. Herein, the gross and microscopic findings in the lungs of cattle with unusually persistent pneumonia unresponsive to aggressive antibiotic treatment in feedlots localized in General Escobedo, Nuevo Leon; Morelia, Michoacan; Mexicali, Baja California, and Culiacan, Sinaloa, Mexico are described. Eight chronic suppurative bronchopneumonia cases with multifocal areas of caseous necrosis were selected. Microscopically, these lesions were bronchocentric and characterized by foci of necrosis surrounded by a pyogranulomatous reaction. Immunohistochemical studies revealed positive reaction to *Mycoplasma bovis* in all cases. Gross and microscopic lesions associated with *M. bovis* pneumonia have a conspicuous pattern. This is the first report of *M. bovis* causing pneumonia in feedlot cattle in Mexico.

**Key words:** MYCOPLASMA BOVIS, CHRONIC PNEUMONIAS, FEEDLOT CATTLE.

#### Resumen

El corral de engorda es un sistema de producción intensivo de gran importancia en la ganadería de carne en México, Canadá y Estados Unidos de América. Estudios epidemiológicos indican que las enfermedades respiratorias de los bovinos son el principal problema en corrales de engorda. En este trabajo se describen las lesiones macroscópicas y microscópicas en pulmones de ganado de carne con severa neumonía crónica, a pesar de haber recibido tratamiento con antibióticos en más de tres ocasiones. Se realizaron estudios *post mortem* de ganado en corrales de engorda localizados en General Escobedo, Nuevo León; Morelia, Michoacán; Mexicali, Baja California y Culiacán, Sinaloa, todos en México. Se seleccionaron ocho casos crónicos de bronconeumonía supurativa con múltiples focos nodulares de exudado necrótico-caseoso. Estos focos necróticos estaban microscópicamente centrados en bronquios y bronquiolos y sus bordes estaban claramente limitados por una reacción piogranulomatosa. Los estudios de inmunohistoquímica demostraron positividad a *Mycoplasma bovis* en todos los casos. Las lesiones neumónicas macro y microscópicas asociadas con *M. bovis* tienen un patrón conspicuo. Este es el primer informe de *M. bovis* en neumonías en ganado de corral de engorda en México.

**Palabras clave:** MYCOPLASMA BOVIS, NEUMONÍAS CRÓNICAS, GANADO EN CORRAL DE ENGORDA.

---

Recibido el 4 de marzo de 2010 y aceptado el 20 de septiembre de 2010.

\*Cuerpo Académico de Patobiología y Medicina Preventiva, Facultad de Medicina Veterinaria y Zootecnia, Universidad Autónoma de Nuevo León, Calle Fco. Villa s/n, Ex-Hacienda El Canadá, General Escobedo, 66050, Nuevo León, Monterrey, México, Tel.: (81) 13 40 43 93.

\*\*Intervet Schering-Plough Animal Health, Intervet México, S.A. de C.V., Paseo de los Frailes 22, Parque Industrial, Santiago Tanguistenco, 52600, Estado de México, México, Tel.: (527) 1 31 35 03 33.

\*\*\*Medicina Preventiva, Facultad de Medicina Veterinaria y Zootecnia, Universidad Autónoma de Nuevo León, Calle Fco. Villa s/n Ex-Hacienda El Canadá, General Escobedo, 66050, Nuevo León, Monterrey, México, Tel.: (81) 13 40 43 93.

† Department of Pathology and Microbiology, Atlantic Veterinary College, University of Prince Edward Island, 550 University Ave. Charlottetown, PEI, Canada C1A 4P3, Tel.: (902) 5 66 09 43.

Correspondencia: Alfonso López Mayagoitia, Correo electrónico: lopez@upeu.ca

## Introduction

Several *post mortem* histopathological and other complementary studies of cases considered representative of pneumonic problems in different bovine feedlots in Mexico were carried out during 2009. These feedlots were located in Mexicali, Baja California; Culiacan, Sinaloa; General Escobedo, Nuevo Leon and Morelia, Michoacan. Cattle population in these feedlots oscillates between 20 000 and 40 000 animals. Management is conventional, with routine immunogen application against different clostridial diseases (*Clostridium chauvoei*, *C. septicum*, *C. perfringens*, types C and D with toxoids, *C. sordellii*, *C. novyi*, *C. haemolyticum*) and viral respiratory (infectious bovine rhinotracheitis [IBR], parainfluenza-3 [PI3], bovine viral diarrhoea [BVD], bovine respiratory syncytial virus [BRSV]).

Morbidity and mortality due to respiratory problems in these feedlots increased considerably, and different respiratory symptoms to the previous years were observed. Animals were not responding to treatments with antibiotics that have been used regularly to control these respiratory symptoms, in spite of repeating treatment with the same or different antibiotic, at least in two more occasions. Finally, these animals ended in appalling conditions and were discarded. Likewise, when massive therapy was applied to complete lots of recent admission (metaphylaxis), the number of animals that required additional treatment was greater than in previous years. Eight infected animals were selected for euthanasia and to perform necropsy and histopathological studies. Animals were males and females between nine and 14 months of age.

*Post mortem* diagnosis was suppurative necrotic bronchopneumonia with pleuritis and severe and chronic bronchiectasis, extending from 50% to 80% of affected lung parenchyma. Exudate in affected bronchi was of caseous appearance. Other important findings included pleuritis and large abscesses, as a result of sequestered necrotic lesions. Also four animals showed fibrinopurulent peritonitis and in two cases, suppurative arthritis was confirmed. In other different case, in Tamuin, San Luis Potosi, interstitial pneumonia was observed and lung tissue was collected. It is worth mentioning that management in this pen is similar to the previously mentioned. However, in this case animals were kept in an artificial rangeland until reaching an adequate weight (340 kg) for their entry to the feedlot.

Lung samples were collected in formalin 10% buffered solution and were conventionally processed to be stained with H&E and PAS.<sup>1</sup> No other studies

## Introducción

Durante 2009 se realizaron varios estudios *post mortem*, histopatología y otros estudios complementarios de casos considerados representativos de problemas neumónicos en diferentes corrales de engorda en México. Estos corrales se localizan en Mexicali, Baja California; Culiacán, Sinaloa; General Escobedo, Nuevo León y Morelia, Michoacán. La población bovina en estos corrales oscila entre 20 000 y 40 000 animales. El manejo es convencional con aplicación rutinaria de inmunógenos contra diferentes enfermedades clostridiales (*Clostridium chauvoei*, *C. septicum*, *C. perfringens*, tipos C y D con toxoides, *C. sordellii*, *C. novyi*, *C. haemolyticum*) y respiratorias virales (rinotraqueítis infecciosa bovina [IBR], parainfluenza-3 [PI3], diarrea viral bovina [BVD], virus respiratorio sincicial bovino [BRSV]).

La morbilidad y mortalidad por problemas respiratorios en estos corrales aumentaron de manera considerable, y se observaron cuadros respiratorios diferentes a los de años anteriores. Los animales no respondían a tratamientos con antibióticos que habían sido utilizados regularmente para controlar cuadros respiratorios, a pesar de repetirse el tratamiento con el mismo o diferente antibiótico, por lo menos en dos ocasiones más. Finalmente, los animales terminaban en una condición deplorable y eran desechados. Asimismo, cuando se aplicaba terapia masiva a lotes completos de reciente ingreso (metafilaxia), el número de animales que requerían tratamientos adicionales era mayor que en años anteriores. Se seleccionaron ocho animales afectados para aplicarles eutanasia y realizar necropsias e histopatología. Los animales eran machos y hembras de entre nueve y 14 meses de edad.

El diagnóstico *post mortem* fue de bronconeumonía necrótica y purulenta con pleuritis y bronquiectasia, severa y crónica, con extensiones de 50% a 80% del parénquima pulmonar afectado. El exudado en bronquios afectados era de apariencia caseosa. Otros hallazgos importantes incluyeron pleuritis y grandes abscesos, como resultado de lesiones necróticas sequestradas. Cuatro animales presentaron también peritonitis fibrino-purulenta, y en dos casos se confirmó artritis supurativa. En otro caso diferente, observado en Tamuín, San Luis Potosí, se apreció neumonía intersticial y también se recolectó tejido pulmonar. Vale señalar que el manejo en este corral es similar a los mencionados anteriormente. Sin embargo, en este caso los animales se mantuvieron en una pradera artificial hasta alcanzar un peso adecuado (340 kg) para su ingreso al corral de engorda.

Las muestras de pulmón se recolectaron en solución de formalina amortiguada al 10% y se procesaron convencionalmente para teñirse con H&E y PAS.<sup>1</sup> No

were carried out. Table 1 shows a summary of the most relevant findings.

Microscopically, lesions were characterized by abundant neutrophils and macrophages exudate to bronchi alveolar spaces. A very conspicuous lesion was the presence of necrotic hypereosinophilic foci, from 1 to 50 mm (Figure 1 and 2). These were typically present in bronchi and bronchioles and, in some cases, the lesion was extended to the alveoli. The center of this lesion was constituted by numerous amorphous granules mainly hypereosinophilic, while the surface or wall of the lesion was constituted by connective tissue infiltrated by neutrophils, macrophages and lymphocytes (Figure 2). No giant or multinuclei cells were observed in these lesions. The less affected bronchi by necro-suppurative lesions showed chondromalacia and early peribronchial fibrosis. The most affected bronchi appeared distended, with walls destroyed by inflammatory process and their lumen filled with hypereosinophilic granules and neutrophils (Figure 3). This last lesion was consistent with bronchiectasia. The histopathological diagnosis was suppurative bronchopneumonia, with bronchitis and chronic necro-suppurative bronchiolitis and severe and chronic interstitial, pleural and interlobular fibroplasia. The pneumonic lesion considered as interstitial pneumonia at necropsy, appeared microscopically as an alveolar edema and atelectasis zone.

Since the microscopic lesions were considered typical of pneumonia by *M. bovis*, paraffin blocks that contained hypereosinophilic necrotic foci were selected and sent for immunohistochemical study.\* These blocks were deparaffined and processed using *M. bovis* monoclonal antibodies stained with avidin-biotin and diaminobenzidine chromogen.<sup>2,4</sup>

Immunohistochemical tests resulted positive, and the presence of *M. bovis* was confirmed in necrosis areas in the eight affected lungs by chronic pneumonia (Figure 4). This positivity was mainly localized in the necrotic lesion margins and in lesser degree at the center of the lesion (Figure 4). In some cases, immunoreactivity extended to pleura and perilobular limits. The lesion considered as interstitial pneumonia resulted negative to *M. bovis*. Table 1 depicts a list of results.

Nowadays, there is great tendency to observe longer courses of disease in respiratory cases and pneumonic lesions with sub acute to chronic course, in feedlot systems in the United States of America and Canada.<sup>5,6</sup> This situation contrasts with the observed in cattle approximately 20 years ago,<sup>8</sup> when *Mannheimia haemolytica* was responsible of severe pulmonary damage after viral infections or during predisposing conditions that altered lung defense mechanisms and facilitated bronchial and alveolar colonization.<sup>7,9</sup> Now,

se realizaron otros estudios. En el Cuadro 1 se presenta un resumen de los hallazgos más relevantes.

Microscópicamente, las lesiones se caracterizaron por exudación abundante de neutrófilos y macrófagos hacia los espacios bronco-alveolares. Una lesión muy conspicua fue la presencia de focos hipereosinofílicos de necrosis, de 1-50 mm (Figuras 1 y 2). Éstos se presentaron típicamente en los bronquios y bronquiolos y, en algunos casos, la lesión se extendía hasta los alvéolos. El centro de esta lesión lo constituían numerosos gránulos amorfos notablemente hipereosinofílicos, mientras que la periferia o pared de la lesión estaba constituida por tejido conectivo infiltrado por neutrófilos, macrófagos y linfocitos (Figura 2). No se observaron células gigantes o multinucleares en estas lesiones. Los bronquios menos afectados por lesiones necrosupurativas mostraron condromalacia y fibrosis peribronquial temprana. Los bronquios más severamente afectados aparecieron distendidos, con las paredes destruidas por el proceso inflamatorio y sus luces estaban repletas de gránulos hiperesinofílicos y neutrófilos (Figura 3). Esta última lesión era consistente con bronquiectasia. El diagnóstico histopatológico fue bronconeumonía supurativa, con bronquitis y bronquiolitis necrosupurativa, crónica, y fibroplasia intersticial, pleural e interlobulillar, severa y crónica. La lesión neumónica considerada a la necropsia como neumonía intersticial apareció microscópicamente como edema alveolar y zonas de atelectasia.

Debido a que las lesiones microscópicas se consideraron típicas de neumonía por *M. bovis*, se seleccionaron los bloques de parafina que contenían los focos hipereosinofílicos de necrosis, y se enviaron para inmunohistoquímica.\* Estos bloques se desparafinaron y se procesaron empleando anticuerpos monoclonales de *M. bovis* marcados con avidina-biotina y el cromógeno diaminobenzidina.<sup>2,4</sup>

Las pruebas de inmunohistoquímica resultaron positivas, y confirmaron la presencia de *M. bovis* en las áreas de necrosis en los ocho pulmones afectados por bronconeumonía crónica (Figura 4). Esta positividad se localizaba principalmente en los márgenes de las lesiones necróticas y en menor grado en el centro de la lesión (Figura 4). En algunos casos, la inmunorreactividad se extendía a pleura y a los límites perilobulillares. La lesión considerada neumonía intersticial resultó negativa a *M. bovis*. En el Cuadro 1 se muestra una relación de los resultados

Actualmente, en el sistema de corral de engorda en Estados Unidos de América y en Canadá, existe mayor tendencia a observar cursos más prolongados en los cuadros respiratorios y lesiones neumónicas con curso subagudo a crónico.<sup>5,6</sup> Esta situación contrasta con lo

\*Prairie Diagnostic Services en Saskatoon, Saskatchewan, Canadá.

Cuadro 1

LUGAR DE ORIGEN DE LOS CASOS, DIAGNÓSTICOS MACRO Y MICROSCÓPICOS Y LOS RESULTADOS DE INMUNOHISTOQUÍMICA PARA *Mycoplasma bovis*

PLACE OF ORIGIN CASES, MACRO AND MICROSCOPIC DIAGNOSES AND IMMUNOHISTOCHEMICAL RESULTS FOR *Mycoplasma bovis*

<i>Origin</i>	<i>Macroscopic Dx</i>	<i>Other lesions</i>	<i>Microscopic Dx</i>	<i>IHC results</i>
Tamuín, S.L.P.	Interstitial pneumonia		Alveolar edema , atelectasia Cortical laminar necrosis in brain	Negative
Morelia, Mich.	Necrotic suppurative bronchopneumonia with pleuritis and bronchiectasis	Peritonitis	Suppurative bronchopneumonia with necrotic suppurative bronchitis and bronchiolitis	Positive
Culiacán, Sin.	Necrotic suppurative bronchopneumonia with pleuritis and bronchiectasis		Suppurative bronchopneumonia with necrotic suppurative bronchitis and bronchiolitis	Positive
Culiacán, Sin.	Necrotic suppurative bronchopneumonia with sequestered abscessation	Peritonitis	Suppurative bronchopneumonia with necrotic suppurative bronchitis and bronchiolitis	Positive
Mexicali, B.C	Necrotic suppurative bronchopneumonia		Suppurative bronchopneumonia with necrotic suppurative bronchitis and bronchiolitis	Positive
Mexicali, B.C	Necrotic suppurative bronchopneumonia with sequestered abscessation	Arthritis and peritonitis	Suppurative bronchopneumonia with necrotic suppurative bronchitis and bronchiolitis	Positive
Mexicali, B.C	Necrotic suppurative bronchopneumonia with pleuritis and bronchiectasis		Suppurative bronchopneumonia with necrotic suppurative bronchitis and bronchiolitis	Positive
Escobedo, N.L.	Necrotic suppurative bronchopneumonia		Suppurative bronchopneumonia with necrotic suppurative bronchitis and bronchiolitis	Positive
Escobedo, N.L.	Necrotic suppurative bronchopneumonia with pleuritis and bronchiectasis	Arthritis and peritonitis	Suppurative bronchopneumonia with necrotic suppurative bronchitis and bronchiolitis	Positive

*M. bovis* is the most frequently isolated bacteria in studies on death caused by chronic respiratory disease in feedlots.<sup>5,6,9,10</sup>

In contrast with *M. haemolytica*, which only causes pneumonia in bovines, *M. bovis* can also cause arthritis<sup>3,11,12</sup> and otitis in calves,<sup>13</sup> and complications such as myocarditis in association with *Histophilus somni*.<sup>14</sup> Similar pneumonic lesions in American buffalo in feedlot<sup>15</sup> and in farmed deer<sup>16</sup> have also been reported.

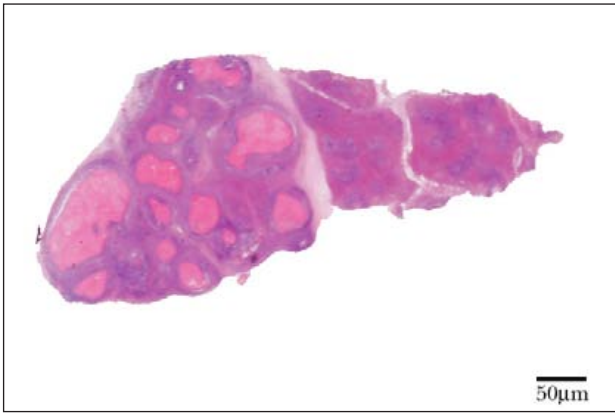
Macroscopic and microscopic lesions caused by *M. bovis* are very characteristic and enough to perform a tentative diagnosis of pulmonary mycoplasmosis. Microscopically, *M. bovis* lesions considerably defer from those caused by *M. haemolytica*. This last bacterium causes coagulative necrosis of very irregular margins, surrounded by typical oat cells and the borders of the lesions are extended to contiguous lobules. In this context, necrosis by *M. bovis* appears caseous

observado en el ganado hace aproximadamente 20 años,<sup>6</sup> cuando *Mannheimia haemolytica* era responsable del severo daño pulmonar después de infección viral o durante condiciones predisponentes que alteraban los mecanismos de defensa del pulmón y facilitaban la colonización de bronquiolos y alveolos.<sup>7-9</sup> Ahora *M. bovis* es la bacteria aislada con mayor frecuencia en los estudios sobre muerte causada por enfermedad respiratoria crónica en el corral de engorda.<sup>5,6,9,10</sup>

En contraste con *M. haemolytica*, que sólo causa neumonía en bovinos, *M. bovis* puede también causar artritis<sup>3,11,12</sup> y otitis en becerros,<sup>13</sup> y complicaciones como miocarditis en asociación con *Histophilus somni*.<sup>14</sup> También se han notificado lesiones neumónicas similares en el bisonte americano en corral de engorda<sup>15</sup> y en venados confinados.<sup>16</sup>

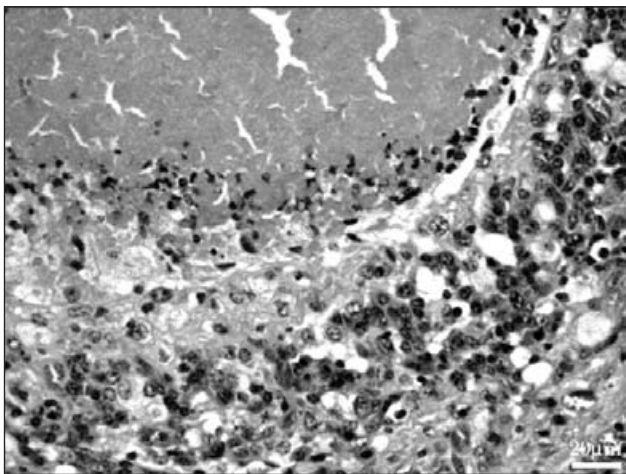
Las lesiones macroscópicas y microscópicas causadas por *M. bovis* son muy características y suficientes para realizar un diagnóstico tentativo de





**Figura 1.** La presencia de áreas con bordes redondeados de necrosis en el parénquima pulmonar representa bronconeumonía necrosupurativa crónica. Tinción HE, barra 50 mm.

**Figure 1.** Presence of areas with rounded borders of necrosis in the pulmonary parenchyma represents chronic necrotic suppurative bronchopneumonia. HE stain, bar 50 mm.

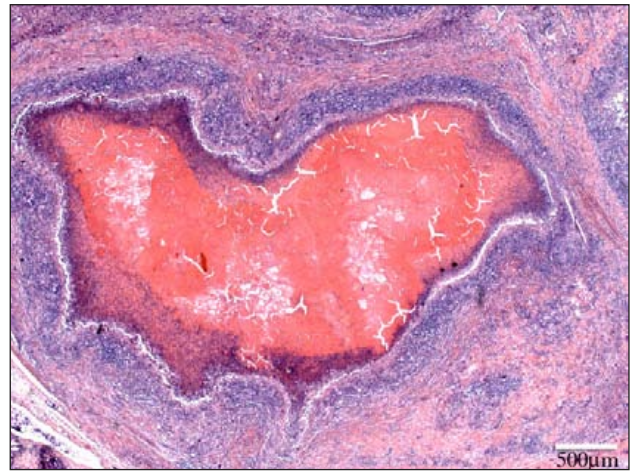

**Figura 3.** Necrosis pulmonar que muestra material granular amorfo e hipereosinofílico rodeado por neutrófilos, fibroblastos y células mononucleares. Tinción HE, barra 20 μm.

**Figure 3.** Pulmonary necrosis that shows amorphous granular material and hyper-eosinophilic material surrounded by neutrophils, fibroblasts and mononuclear cells. HE stain, bar 20 μm.

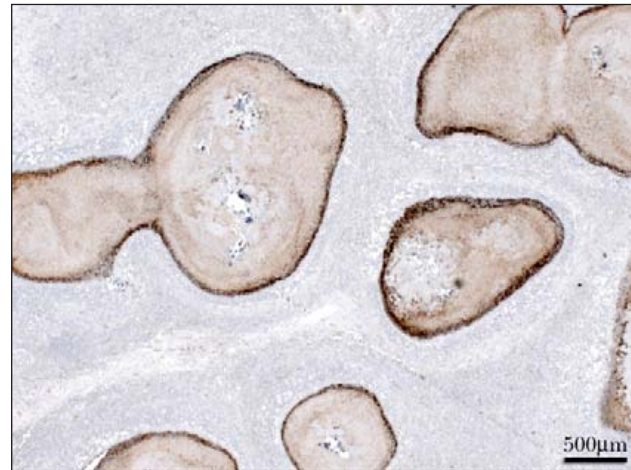
at necropsy and microscopically, the lesions are characterized for centering in bronchi and bronchioles, and for the presence of minute hyper-eosinophilic granules surrounded by granulation tissue.<sup>17</sup> The chronicity of the lesion by *M. bovis* is also manifested by chronic bronchitis and bronchiolitis, obliterative bronchiolitis and localized proliferation of type II pneumocytes. This group of microscopic lesions are frequently described in human pulmonary pathology under the name of “obliterative bronchiolitis with organized pneumonia”.<sup>18</sup>

In Mexico, as well as in other countries, *M. bovis* has been reported as the cause of mastitis,<sup>19</sup> reproductive



**Figura 2.** Foco de necrosis hipereosinofílica que muestra bronconeumonía necrosupurativa crónica. Tinción HE, barra 500 μm.

**Figure 2.** Hyper-eosinophilic necrotic foci that shows chronic necrotic suppurative bronchopneumonia. HE stain, bar 500 μm.



**Figura 4.** Bronconeumonía necrosupurativa. Se observa fuerte reacción positiva para antígeno de *M. bovis* en los bordes de la lesión. Inmunohistoquímica, barra 500 μm.

**Figure 4.** Necrotic suppurative bronchopneumonia. Strong positive reaction for *M. bovis* antigen is observed in the lesion borders. Immunohistochemistry, bar 500 μm.

micropneumonía pulmonar. Microscópicamente, las lesiones de *M. bovis* difieren considerablemente de las causadas por *M. haemolytica*. Esta última bacteria causa necrosis coagulativa de márgenes muy irregulares, rodeada de las típicas células de avena y los bordes de las lesiones se extienden a lobulillos contiguos. En este contexto, la necrosis por *M. bovis* tiene apariencia caseosa a la necropsia y microscópicamente las lesiones se caracterizan por centrarse en bronquios y bronquiolos, y por la presencia de diminutos gránulos hipereosinofílicos rodeados por tejido de granulación.<sup>17</sup> La cronicidad de la lesión por *M. bovis* se manifiesta también por bronquitis y bronquiolitis

problems,<sup>20</sup> and recently the cause of pneumonia and otitis.<sup>21,22</sup> Nevertheless, the intralesional presence of *M. bovis* in pulmonary necro-suppurative areas in cattle with chronic bronchopneumonia had not been demonstrated.

Experimentally, the *M. bovis* initial inoculation followed by *M. haemolytica* causes severe pneumonic lesions.<sup>23</sup> It has also been suggested that *M. bovis* perpetuates the initial lesions by *M. haemolytica*.<sup>12</sup> It is probable that the greatest severity of this non simultaneous dual infection explains in part more severe and prolonged pneumonic cases of respiratory disease in feedlots.

It has already been mentioned the participation of BVD as predisposed factor of severity and chronicity of suppurative bronchopneumonia,<sup>23,24</sup> although there are opinions that do not confirm it.<sup>11,12</sup> In Mexico, the participation of IBR, PI3 and BRS viruses as cause of pneumonia in feedlots has been demonstrated,<sup>25</sup> and although BVD participation is presumed, this has not been demonstrated *in situ*.

Besides clinical data and macroscopic findings shown in this study, histological lesions confirm that, in a constant way, chronic bronchopneumonia with bronchiole pattern, characterized by coalescence foci of caseous necrosis with adjacent pyogranulomatous reaction, are associated with *M. bovis*.<sup>4</sup> Only in cases where classical acute lesion of coagulative necrosis bordered by swirling necrotic neutrophils and perilobular lymphatic thrombosis, may be attributed to *M. haemolytica*.<sup>8</sup> However, if this pneumonic lesion shows evolution from sub acute to chronic, then it should be attributed to *M. bovis*.<sup>4</sup>

Despite the enormous scientific and technological development in the areas of pharmacology and immunology, the bacterial components of bovine respiratory syndrome in feedlots is still an unsolved problem in North America.<sup>9,17</sup> In many cases, pneumonias are due to errors or lack of preventive procedures and control measures.<sup>8</sup> The uprising of *M. bovis* as pulmonary pathogen could also be related with inefficient management and prevention;<sup>8,9</sup> therefore, in Mexico, these faults must be corrected.

This report confirms for the first time, with the use of histochemical techniques, the participation of *M. bovis* in chronic exudative pulmonary lesions in Mexican feedlots. Further studies will be able to establish participation of other agents, particularly viral, in *M. bovis* pathogenesis and in chronic evolution of pneumonic lesions. Even, it is suggested that the strategies nowadays considered for the control of bovine respiratory syndrome also contemplate therapy or, in its case, metaphylaxis with proven result antibiotics for control of *M. bovis* infection.

crónica, bronquiolitis obliterante y proliferación localizada de neumocitos tipo 2. Este conjunto de lesiones microscópicas se describen con frecuencia en patología pulmonar humana bajo el nombre de "bronquiolitis obliterante con neumonía organizada".<sup>18</sup>

En México, al igual que en otros países, se informa de *M. bovis* como causa de mastitis,<sup>19</sup> problemas reproductivos<sup>20</sup> y recientemente como causa de neumonía y otitis.<sup>21,22</sup> No obstante, la presencia intralesional de *M. bovis* en áreas necrosupurativas de pulmones de ganado bovino con bronconeumonía crónica no había sido demostrada.

Experimentalmente, la inoculación inicial de *M. bovis* seguida de *M. haemolytica* provoca lesiones neumónicas severas.<sup>23</sup> También se ha sugerido que *M. bovis* perpetúa las lesiones iniciadas por *M. haemolytica*.<sup>12</sup> Es probable que la mayor severidad de esta infección dual no simultánea explique en parte los cuadros neumónicos más graves y prolongados de enfermedad respiratoria en corrales de engorda.

Se ha señalado ya la participación de BVD como factor predisponente de la severidad y cronicidad de la bronconeumonía supurativa,<sup>23,24</sup> aunque existen opiniones que no la confirman.<sup>11,12</sup> En México se ha demostrado la participación de los virus IBR, PI3 y BRS como causa de neumonías en corral de engorda,<sup>25</sup> y pese a que se presume la participación de BVD, ésta no se ha demostrado *in situ*.

Además de los datos clínicos y los hallazgos macroscópicos que se presentan en este informe, las lesiones histopatológicas confirman que, de manera constante, las bronconeumonías crónicas con patrón bronquiolar, caracterizadas por focos coalescentes de necrosis caseosa con reacción piogranulomatosa adyacente, se asocian con *M. bovis*.<sup>4</sup> Sólo en casos donde se observe la lesión clásica aguda de necrosis coagulativa bordeada por neutrófilos necróticos arremolinados y trombosis de linfáticos perilobulillares, podría atribuirse a *M. haemolytica*.<sup>8</sup> Empero, si esta lesión neumónica muestra una evolución de subaguda a crónica, deberá atribuirse además a *M. bovis*.<sup>4</sup>

A pesar del enorme desarrollo científico y tecnológico en las áreas de farmacología e inmunología, los componentes bacterianos del síndrome respiratorio en bovinos en corral de engorda son todavía un problema sin resolver en Norteamérica.<sup>9,17</sup> En muchos casos las neumonías se deben a errores o falta de procedimientos en el manejo preventivo y las medidas de control.<sup>8</sup> El surgimiento de *M. bovis* como patógeno pulmonar también podría estar relacionado con fallas en manejo y prevención,<sup>8,9</sup> por lo que en México también deben corregirse estas fallas.

Este informe confirma por primera vez, con técnicas de histoquímica, la participación de *M. bovis* en lesiones pulmonares exudativas crónicas en

## Acknowledgements

The study was carried out, in part, with the support of Programa de Apoyo a la Investigación Científica y Tecnológica of the Universidad Autónoma de Nuevo León, 2009; Intervet Schering-Plough Animal Health, Intervet Mexico, S.A. de C.V. also supported field work development.

## Referencias

1. BANCOROPT JD, STEVENS A. Theory and Practice of Histological Techniques. New York, NY: Churchill Livingstone, 1996.
2. ADEGBOYE DS, RASBERRYU, HALBUR PG, ANDREWS JJ, ROSENBUSCH RF. Monoclonal antibody-based immunohistochemical technique for the detection of *Mycoplasma bovis* in formalin-fixed, paraffin-embedded calf lung tissues. J Vet Diagn Invest 1995; 7:261-265.
3. ADEGBOYE DS, HALBUR PG, CAVANAUGH DL, WERDIN RE, CHRISTOPHER CL, CHASE CCL *et al.* Immunohistochemical and pathological study of *Mycoplasma bovis*-associated lung abscesses in calves. J Vet Diagn Invest 1995; 7:333-337.
4. KHODAKARAM-TAFTI A, LOPEZ A. Immunohistopathological findings in the lungs of calves naturally infected with *Mycoplasma bovis*. J Vet Med A 2004; 51:10-14.
5. BOOKER CW, ABUTARBUSH SM, MORLEY PS, KEE JIM G, PITTMAN TJ, SCHUNICHT OC *et al.* Microbiological and histopathological findings in cases of fatal bovine respiratory disease of feedlot cattle in western Canada. Can Vet J 2008; 49:473-481.
6. FULTON RW, BLOOD KS, PANCIERA RJ, PAYTON ME, RIDPATH JF, CONFER AW *et al.* Lung pathology and infectious agents in fatal feedlot pneumonias and relationship with mortality, disease onset, and treatments. J Vet Diagn Invest 2009; 21:464-477.
7. JARAMILLO-ARANGO CJ, TRIGO TAVERA FJ, SUÁREZ-GÜEMES F. *Mannheimiosis bovina*: etiología, prevención y control. Vet Méx 2009; 40:293-314.
8. CONFER AW. Update on bacterial pathogenesis in BRD. Anim Health Res Rev 2009; 10:145-148.
9. GRIFFIN D. Bovine pasteurellosis and other bacterial infections of the respiratory tract. Vet Clin North Am Food Anim Pract 2010; 26:57-71.
10. GAGEA MI, BATEMAN KG, VAN DREUMEL T, MCEWEN BJ, CARMAN S, ARCHAMBAULT M *et al.* Diseases and pathogens associated with mortality in Ontario beef feedlots. J Vet Diagn Invest 2006; 18:18-28.
11. GAGEA MI, BATEMAN KG, SHANAHAN RA, VAN DREUMEL T, MCEWEN BJ, CARMAN S *et al.* Naturally occurring *Mycoplasma bovis*-associated pneumonia and polyarthritis in feedlot beef calves. J Vet Diagn Invest 2006; 18:29-40.
12. KRYSAK DE. Chronic pneumonia and polyarthritis syndrome in a feedlot calf. Can Vet J 2006; 47:1019-1021.
13. LAMM CG, MUNSON L, THURMOND MC, BARR BC,

corrales de engorda en México. Estudios posteriores podrán establecer la participación de otros agentes, particularmente virales, en la patogenia de *M. bovis* y en la evolución crónica de las lesiones neumónicas. Incluso, se sugiere que las estrategias consideradas actualmente para controlar el síndrome respiratorio en bovinos contemplen también la terapia o, en su caso, la metaflaxia con antibióticos de probada acción para controlar la infección con *M. bovis*.

## Agradecimientos

El trabajo se realizó, en parte, con apoyo del Programa de Apoyo a la Investigación Científica y Tecnológica de la Universidad Autónoma de Nuevo León, 2009; Intervet Schering-Plough Animal Health, Intervet México, S.A. de C.V. también apoyó el desarrollo de los trabajos de campo.

---

GEORGE LW. *Mycoplasma* otitis in California calves. J Vet Diagn Invest 2004; 16:397-402.

14. HAINES DM, MOLINE KM, SARGENT RA, CAMPBELL JR, MYERS DJ, DOIG PA. Immunohistochemical study of *Hemophilus somnus*, *Mycoplasma bovis*, *Mannheimia hemolytica*, and bovine viral diarrhoea virus in death losses due to myocarditis in feedlot cattle. Can Vet J 2004; 45:231-234.
15. DYER N, HANSEN-LARDY L, KROGH D, SCHAAN L, SCHAMBER E. An outbreak of chronic pneumonia and polyarthritis syndrome caused by *Mycoplasma bovis* in feedlot bison (*Bison bison*). J Vet Diagn Invest 2008; 20:369-371.
16. DYER NW, KROGH DE, SCHAAN LP. Pulmonary mycoplasmosis in farmed white-tailed Deer (*Odocoileus virginianus*). J Wild Dis 2004; 40:366-370.
17. LOPEZ A. Respiratory System. In: MCGAVIN MD, ZACHARY JF, editors. Pathologic Basis of Veterinary Disease. Philadelphia, PA: Elsevier, 2007:463-558.
18. CORRIN B, NICHOLSON AG. Pathology of the Lungs, 2<sup>nd</sup> ed. New York, NY: Churchill Livingstone, 2006.
19. INFANTE F, INFANTE FJR, FLORES-GUTIERREZ GH. Improved immunobinding test using monoclonal antibodies for detection of *Mycoplasma bovis* in milk. Can J Vet Res 2002; 66:282-284.
20. FLORES-GUTIERREZ GH, INFANTE F, SALINAS-MELENDZ JA, THOMAS CB, ESTRADA-BELLMANN PC, BRIONES-EMCINIA F. Development of an immunobinding assay with monoclonal antibodies to diagnose *Mycoplasma bovis* in semen. Vet Res Comm 2004; 28:681-686.
21. JARAMILLO ML, AGUILAR RF, SALAS TE. Aislamiento de *Mycoplasma bovis* de neumonías de becerros. Memorias XIII Congreso Nacional de Buiatría, 1987; 328-331.
22. DELGADO GR. Neumonía y otitis en becerros Holstein asociadas a infección por *Mycoplasmas bovis*. Memorias XIX Congreso Nacional de Patología Veterinaria, 2010: 306-315.
23. GOURLAY RN, HOUGHTON SB. Experimental

- pneumonia in conventionally reared and gnotobiotic calves by dual infection with *Mycoplasma bovis* and *Pasteurella haemolytica*. Res Vet Sci 1985; 38: 377-382.
24. SHAHRIAR FM, CLARK EG, JANZEN E, WEST K, WOBESER G. Coinfection with bovine viral diarrhea virus and *Mycoplasma bovis* in feedlot cattle with chronic pneumonia. Can Vet J 2002; 43:863-868.
25. JUÁREZ BARRANCO F, TRIGO TAVERA FJ, CHÁVEZ GRIS G, VARGAS GARCÍA R. Identificación de agentes virales por inmunohistoquímica en enfermedades respiratorias de bovinos en corral de engorda. Vet Méx 2003, 34:1-12.