

Vulvovaginitis y balanopostitis pustular sugerente a herpesvirus caprino-1 en cabras (Querétaro, México)

Pustular vulvovaginitis and balanoposthitis suggestive of caprine herpesvirus-1 infection in goats (Queretaro, Mexico)

Irma Eugenia Candanosa Aranda* Mayra Sierra García* Alejandra Sánchez Cervantes*
Gerardo Salas Garrido** Adriana Méndez Bernal** Laura Cobos Marín***
Lorenzo Álvarez Ramírez*

Abstract

Infectious pustular vulvovaginitis and balanoposthitis in goats is caused by caprine herpesvirus 1 (CpHV-1), from the Herpesviridae family Alphaherpesvirinae subfamily, sometimes produces abortion, neonatal enteritis and respiratory disease in adult goats. In a herd of 244 dairy and meat goats, physical examinations were performed in does and bucks, presenting vulvar and preputial lesions. Necropsies were done in four discarded animals (one male and two females) and one stillborn; immunohistochemistry (IHC) with bovine herpesvirus 1 (BHV-1) antibodies in prepuce and vulva samples was carried out. Penis and prepuce exfoliative cytology was carried out in six bucks. Prepuce biopsies were collected for electron microscopy and viral isolation. Macroscopically, moderate to severe coalescent multifocal pustular and ulcerative vulvovaginitis was observed; and severe coalescent multifocal pustular and ulcerative balanoposthitis. Microscopically, different degrees of inflammatory lesions with presence of eosinophilic and amphophilic intranuclear inclusion bodies were present. In electron microscopy, the prepuce samples and MBDK cell culture showed several intranuclear viral particles of 150 to 230 nm size. There was slight epithelial cell positivity in IHC with BHV-1 antibodies in vulva and prepuce histological cuts made at necropsy. In the viral isolate was observed a cytopathic effect and the presence of viral particles by microscopy electronic suggesting herpes virus. This is the first documented report suggesting the presence of herpes virus outbreak in caprine herds in Mexico.

Key words: CAPRINE HERPESVIRUS TYPE 1, VULVOVAGINITIS, BALANOPOSTHITIS, CAPRINE.

Resumen

La vulvovaginitis y balanopostitis pustular infecciosa en cabras es producida por herpesvirus caprino 1 (CpHV-1), de la familia Herpesviridae subfamilia Alphaherpesvirinae, que ocasionalmente produce aborto, enteritis neonatal y enfermedad respiratoria en las cabras adultas. En un rebaño de 244 cabras de genotipo lechero y cárnico; se realizaron exámenes físicos de hembras y sementales en los que se observaron lesiones vulvares y prepuciales. Se realizó la necropsia de cuatro animales adultos de desecho (dos hembras y un macho) y un neonato muerto; se realizó inmunohistoquímica (IHQ) con anticuerpos de herpesvirus bovino 1 (BHV1) en muestras de prepucio y vulva. Se analizaron las citologías exfoliativas de pene y prepucio de 6 sementales. Se recolectaron y analizaron biopsias de prepucio para microscopía electrónica y aislamiento viral. Macroscópicamente, en las hembras se observó vulvovaginitis pustular y ulcerativa de moderada a grave multifocal coalescente, además de balanopostitis pustular y ulcerativa grave multifocal coalescente en los machos. Microscópicamente, se presentaron lesiones inflamatorias en diferentes grados, con presencia de cuerpos de inclusión intranucleares eosinofílicos y amfófilos. En microscopía electrónica, las muestras de prepucio y cultivo celular de MBDK presentaron numerosas partículas virales intranucleares de un tamaño de 150 a 230 nm. En los cortes histológicos de prepucio y vulva de las necropsias se detectó una ligera positividad en las células epiteliales con anticuerpos BHV-1. En el aislamiento viral se observó efecto citopático, y la presencia de partículas virales mediante microscopía electrónica sugerentes a herpes virus. Este es el primer informe documentado que sugiere la presencia de herpes virus en rebaños caprinos de México.

Palabras clave: HERPESVIRUS CAPRINO TIPO 1, VULVOVAGINITIS, BALANOPOSTHITIS, CAPRINOS.

Recibido el 22 de junio de 2010 y aceptado el 19 de mayo de 2011.

*Centro de Enseñanza Investigación y Extensión en Producción Animal del Altiplano, Facultad de Medicina Veterinaria y Zootecnia, Universidad Nacional Autónoma de México, Carretera km 8.5 Tequisquiapan-Ezequiel Montes, Tequisquiapan, Querétaro.

**Departamento de Patología, Facultad de Medicina Veterinaria y Zootecnia, Universidad Nacional Autónoma de México, 04510, México, DF.

***Departamento de Microbiología e Inmunología, Facultad de Medicina Veterinaria y Zootecnia, Universidad Nacional Autónoma de México, 04510, México, DF.

Responsable de correspondencia: Irma Eugenia Candanosa Aranda, Correo electrónico: ieca@servidor.unam.mx

Introduction

Caprine herpesvirus type 1 (CpHV-1) affects goats of different ages and might be responsible for important economic losses at farm level. When immunity and feeding is compromised, CpHV-1 can be the cause of abortion, embryonic and neonatal death, as well as respiratory disease, moderate to severe pustular vulvovaginitis and balanoposthitis, weight loss and milk yield reduction. It is manifested by enteritis and systemic disease in newborns.¹⁻⁴

CpHV-1 establishes a latency state after ganglion neuron infection, which can be reactivated and excreted in stress situations, such as transport, breeding season and parturition, prolonged glucocorticoid treatment and feed shortage. The main infectious route is sexual and nasal transmission.^{5,6}

CpHV-1 belongs to the Herpesviridae family and the Alphaherpesvirinae subfamily.^{7,8} It has a double-stranded linear DNA, with an icosahedral capsid of 100 to 110 nm in diameter.^{9,10} The first CpHV1 isolate was done in California in 1975,¹ from kid tissues that have developed severe enteritis. It has been mentioned that the disease distribution is worldwide with variable prevalence in Australia, Canada, United States of America, New Zealand, and it seems to be predominant in Europe, mainly in the Mediterranean region.^{1,10,11} In Mexico there are no known reports on the presence of the virus causing this disease.

The aim of the present study was to describe the findings of physical examinations, histology and immunology of lesions suggestive of CpHV-1 in a Mexican goat herd.

Case description

The case was detected in a herd of goats (177 dairy and 67 meat goats), located in the municipality of Tequisquiapan, Queretaro, Mexico. Goats are managed in an semiextensive system, with housing condition and rotational grazing in mixed grasslands composed by 90% alfalfa (*Medicago sativa*), 10% rye grass (*Lolium perenne*) and orchard (*Dactylis glomerata*), supplemented with mineral salts *ad libitum* and balanced feed in critical phases (weaning-growth, lactation). The herd has animals which are seropositive to paratuberculosis and caprine arthritis encephalitis.

Physical examinations were performed to meat does (Boer) before being mated in November 2008, observing vulvar ulcerative and pustular lesions from mild to severe in 17 goats. Disinfection of the affected area was done and aerosol antibiotic (furazolidone) was applied as immediate curative strategy, since the origin of the lesions was unknown. Afterwards, in a sec-

Introducción

El Herpesvirus caprino tipo 1 (CpHV-1) afecta a cabras de diferentes edades y puede ser responsable de pérdidas económicas importantes para la granja. En animales adultos, cuya inmunidad y alimentación está comprometida, el CpHV-1 puede ser causa de abortos, muerte embrionaria y muerte neonatal, al igual que de enfermedad respiratoria, vulvovaginitis y balanoposthitis pustular de moderada a grave. Además, puede inducir la pérdida de peso y disminución de la producción láctea. En neonatos se manifiesta con enteritis y enfermedad sistémica.¹⁻⁴

El CpHV-1 establece un estado de latencia después de la infección en neuronas ganglionares, el cual puede ser reactivado y excretado después de situaciones de estrés, como el transporte, época de empadre y pariciones, tratamiento prolongado con glucocorticoides y carencias nutrimentales. La principal vía de infección ocurre por transmisión sexual y nasal.^{5,6}

El CpHV-1 pertenece a la familia Herpesviridae y a la subfamilia Alphaherpesvirinae.^{7,8} Posee un ADN lineal de doble banda, con una cápside icosaédrica de 100 a 110 nm de diámetro.^{9,10} El primer aislamiento del CpHV1 se realizó en 1975 en California,¹ a partir de tejidos de cabritos recién nacidos que habían desarrollado una enteritis severa. Se ha sugerido que la distribución de la enfermedad es mundial con prevalencias variables en Australia, Canadá, Estados Unidos, Nueva Zelanda y parece predominante en Europa, especialmente en la cuenca mediterránea.^{1,10,11} En México no se conocen informes sobre la presencia del virus causante de este padecimiento.

El objetivo del presente estudio es describir los hallazgos de la revisión física, histológica e inmunológica de lesiones que sugieren la presencia de CpHV1 en un rebaño de México.

Descripción del caso

El caso se detectó en un rebaño caprino (177 cabras de genotipo lechero, 67 cabras de genotipo cárnico) ubicado en el municipio de Tequisquiapan, Querétaro. Las cabras se encuentran en un modelo de producción semiextensivo, con estabulación y pastoreo rotacional en praderas mixtas compuestas por 90% de alfalfa (*Medicago sativa*), 10% de rye grass (*Lolium perenne*) y orchard (*Dactylis glomerata*), se complementan con sales minerales *ad libitum* y alimento balanceado en fases críticas (crecimiento-desarrollo, lactación). El rebaño presenta animales seropositivos a paratuberculosis y artritis encefalitis caprina.

Se realizaron exámenes físicos de hembras de ge-

ond examination in December of 2008, 18 goats were observed with similar lesions, nine were recurrent and the rest were new cases. Of the goats that showed lesions in the first exam, three did not show macroscopic lesions and five animals were not in the herd anymore. In February 2009, a third physical examination was performed in all the meat females (67 adult animals), from which 17 goats showed mild to severe lesions, five of them with visible regeneration. In this last examination, four recurrent cases were observed since November and one with a visible regeneration; 13 were new cases. Furthermore, six bucks were physically examined (two Toggenbourg, two French Alpine, one Saanen and one Boer), observing mild to severe preputial pustular and ulcerative lesions, a similar treatment as the females was administered and a local daily washing was done. The lesions observed in vulva and prepuces were classified according to their severity degree, where degree 1 is mild, 2 moderate and 3 severe (Figure 1 and 2).

During the mating period (November-December, 2008) 39 crossbred Boer does, with previous vulvar lesions, were naturally mated using a male or artificially using frozen semen. During December, 11 goats repeated estrous behavior. In February 2009, pregnancy diagnosis was carried out and 14 goats resulted positive. During April and May 2009, 12 goats that had shown vulvar lesions gave birth.

Exfoliative cytology was done to the penis and prepuce of six males that showed preputial lesions after the mating period; samples were stained with quick stain.*

Four necropsies were performed to two adult females and one adult male in January and to one stillborn in June of 2009. Adult animals were culled from the farm due to low production, and euthanized with a captive bolt stunning gun and bled in at the necropsy room.

Since this entity has not been reported in Mexico, immunohistochemistry with bovine herpesvirus antibodies in histological cuts of penis and vulva of three adult goat necropsies was carried out. The streptavidin-biotin complex (ABC) was used to demonstrate the viral presence using a commercial primary antibody against bovine herpesvirus 1 (BHV-1),* in a 1:200 dilution. It is important to mention that there are no commercial antibodies anti CpHV-1, so it was decided to use the mentioned antibody because of the genetic and antigenic similarity between caprine and bovine herpes virus.¹²

A biopsy of prepuce with pustular and ulcerative lesions was done, the sample was immediately fixed at 2.5% glutaraldehyde, it was rinsed with cacodylate buffer at a 7.2 pH, 0.1M, and then it was post-fixed with osmium tetroxide at 1%, dehydrated with acetone and

notipo cárnico (Boer) antes del empadre en noviembre de 2008, en los que se observaron lesiones vulvares pustulares y ulcerativas de ligeras a graves en 17 cabras. Se procedió a desinfectar el área afectada y se aplicó antibiótico en aerosol (Furazolidona) como medida curativa inmediata, ya que se ignoraba la causa de las lesiones. Posteriormente, en una segunda revisión en diciembre del 2008 se observaron 18 cabras con lesiones similares, nueve fueron reincidentes y el resto eran casos nuevos. De las cabras que presentaron lesiones en la primera revisión, tres no mostraron lesiones macroscópicas y cinco animales habían salido del rebaño. En febrero del 2009 se realizó una tercera revisión física de toda la población de hembras cárnicas (67 animales adultos), de los cuales 17 cabras presentaron lesiones de leves a moderadas, cinco con regeneración visible. En esta última revisión se presentaron cuatro casos reincidentes desde noviembre y uno con regeneración visible, 13 fueron casos nuevos. Además se realizaron exámenes físicos de seis sementales (dos Toggenbourg, dos Alpino Francés, un Saanen y un Boer) y se apreciaron lesiones prepuciales pustulares y ulcerativas de ligeras a graves, se aplicó un tratamiento similar al de las hembras y se realizaron lavados locales diarios. Las lesiones observadas en vulva y prepucio se clasificaron de acuerdo a su grado, en el cual el grado 1 es ligero, grado 2 moderado y grado 3 grave (Figura 1 y 2).

Durante el periodo de empadre (noviembre-diciembre, 2008) se le dio servicio a 39 cabras cruzas de Boer que presentaron lesiones vulvares en algún momento, mediante monta natural con sementales lecheros e inseminación artificial utilizando semen congelado de Boer. En el mes de diciembre volvieron a entrar en calor 11 cabras. En febrero de 2009 se realizó diagnóstico de gestación y 14 cabras resultaron positivas. En abril y mayo parieron 12 cabras que habían presentado lesiones vulvares.

Se realizaron citologías exfoliativas de pene y prepucio de los seis sementales del rebaño que presentaron lesiones prepuciales posteriores al empadre, las muestras fueron teñidas con tinción rápida.*

Se realizaron cuatro necropsias a dos hembras adultas y un macho adulto en el mes de enero y un neonato muerto en junio de 2009. Los animales adultos fueron eliminados de la granja por baja producción, y sacrificados con pistola de émbolo oculto y desangrado en el área de necropsias.

Debido a que este virus no ha sido registrado en México, se realizó la técnica de inmunohistoquímica contra Herpesvirus Bovino 1 (BHV-1) en cortes histológicos de pene y vulva de las tres necropsias de animales adultos. Para demostrar la presencia viral en los tejidos afectados, se empleó el sistema de inmunode-

*Hycl. Cat 548.

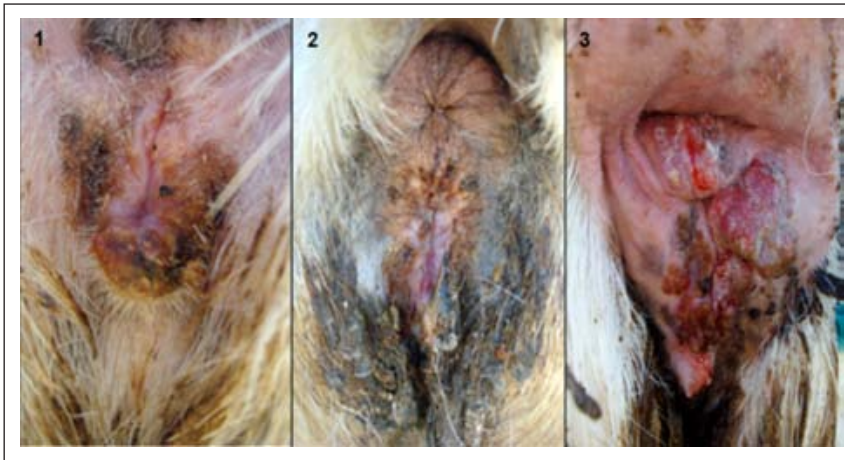


FIGURA 1. Vulvovaginitis pustular y ulcerativa de ligera a grave multifocal coalescente, sugerente a CpHV-1 en cabras de genotipo cárnico. 1. Grado leve; 2. Grado moderado; 3. Grado grave.

FIGURE 1. Mild to severe coalescent multifocal pustular and ulcerative vulvovaginitis suggestive of CpHV-1 in meat goats. 1. Mild; 2. Moderate; 3. Severe degree.

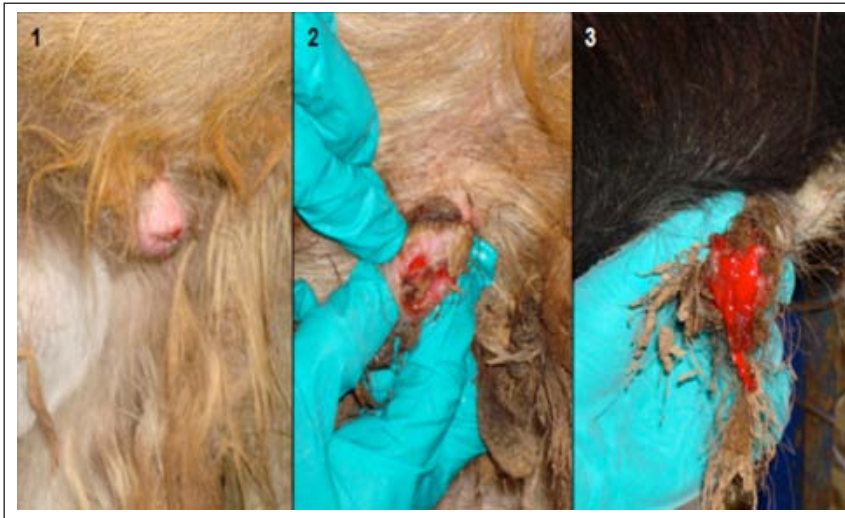

FIGURA 2. Balanopostitis pustular y ulcerativa de ligera a grave, multifocal coalescente, infectados por herpes virus en sementales caprinos de genotipo lechero. 1. Grado leve; 2. Grado moderado; 3. Grado grave.

FIGURE 2. Mild to severe coalescent multifocal pustular and ulcerative balanoposthitis infected by herpes virus in dairy goat. 1 Mild, 2. Moderate, 3. Severe degree.

impregnated in epoxy resin.** Once the fragments were processed, semi-fine cuts of 0.15 μm were done, mounted in slides and stained with toluidine blue, and fine cuts of 60 nm were mounted in copper gratings and stained with uranyl acetate and lead citrate. Samples were observed in a transmission electron microscope.***

A biopsy of prepuce was obtained for viral isolation in cellular culture and conserved at -20°C until it was processed. Once defrosted, the sample was macerated and a buffered saline solution was added as diluent to obtain a 10% concentration that later was centrifuged at 873.43 g/10 min; the obtained supernatant was filtered in 0.45 μm membrane and seeded in bacteriological mediums (tryptose agar and thioglycolate broth 0.1ml), which were incubated at 37°C for 48 hours to verify absence of bacterial contamination. From the inoculum, 0.5 ml were taken and then added to 25 cm^2 bottles that contained MDBK cells in monolayer and incubated at 37°C for one hour. Afterwards, the inoculum was removed and minimal essential medium (MEM) was added, supplemented with 10% fetal bovine serum (FBS). Inoculated (positive control) and

tección estreptavidina-biotina (ABC) y anticuerpo primario contra BHV-1,* en dilución 1:200. Cabe señalar, que no existen anticuerpos comerciales anti CpHV-1, por lo que se decidió emplear el anticuerpo mencionado debido a la cercanía genética y antigénica entre el BHV-1 y el CpHV-1.¹²

Se realizó una biopsia de prepucio con lesiones pustulares y ulcerativas, la muestra se fijó inmediatamente con glutaraldehído al 2.5%, se lavó con solución amortiguada de cacodilato a un pH 7.2, 0.1M. Posteriormente se fijó con tetraóxido de osmio al 1%, deshidratada con acetona e impregnada en resina epóxica.** Una vez procesados los fragmentos, se realizaron cortes semifinos de 0.15 μm , montados en laminillas y teñidos con azul de toluidina, y cortes finos de 60 nm de grosor montados en rejillas de cobre y teñidos con acetato de uranilo y citrato de plomo. Las muestras se observaron en un microscopio electrónico de transmisión.***

*Goat anti IBR, Cat. 210-70-IBR Lot. V00071, VMRD, Inc.

**Epon 812.

***Zeiss EM 900 a 80 kv.

non-inoculated (negative control) cells were incubated at 37°C in a CO₂ stove and were daily analyzed in search of lesions. Five days after inoculation, cells were lysed by freezing and defrosting to perform a second pass, this was done centrifuging the previous sample in order to inoculate it in another monolayer of MDBK cells. Afterwards, a reinfection was done in MDBK cellular culture which showed a cytopathic effect 48 h later; 72 h later the monolayer was fixed with 2.5% glutaraldehyde for its evaluation in a transmission electron microscope.*

Cytological findings in prepuce and penis of the six bucks showed abundant erythrocytes, neutrophils and macrophages, as well as multiple non-nucleated and nucleated epithelial cells and abundant bacillary and coccoid bacteria. Two cases showed some amphiphilic and eosinophilic intranuclear inclusion bodies in epithelial cells. The intranuclear inclusion bodies suggested herpesvirus. The presence of inflammatory cells was described as part of an acute infectious process. The presence of bacteria is due to secondary bacteria infections, common in these cases.

At adult animal's necropsies, the male showed severe multifocal pustular and ulcerative balanoposthitis (Figure 3) and females presented severe multifocal pustular and ulcerative vulvovaginitis. Some different degree lesions included epithelial hyperplasia, intracellular edema, ulcers, subepithelial lymphocytic-plasmacytic infiltrate and presence of big amphiphilic intranuclear inclusion bodies with halo mainly in the spinous layer (Figure 4). Additionally, other lesions such as proliferative enteritis in different degree associated with paratuberculosis were observed; besides, females showed severe lymphoproliferative arthritis and bursitis, and severe diffuse glandular fibrosis in mammary gland.

The neonate was a kid of a Boer goat that showed vulvar lesions; it was not possible to recover the placenta. Macroscopically, there was abundant froth in trachea; lungs, skin, spleen, pancreas, and mesenteric lymph nodes showed moderate to severe edema with a gelatin aspect. Microscopically, different organs showed edema, as well as multifocal lymphohistiocytic hepatitis randomly distributed, moderate diffuse vacuolar degeneration with intralésion intranuclear inclusion bodies. Table 1 depicts only the lesions that were related with CpHV-1.

The IHC of vulva and penis histological cuts of the affected animals showed slight intranuclear positivity in epithelial cells, probably due to the use of antibody against BHV-1.

Several prepuce skin sections were observed by transmission electron microscopy, these were composed of abundant keratinocytes that showed discontinued intercellular bonds, among them there were

Se obtuvo una biopsia de prepucio para aislamiento viral en cultivo celular que se conservó a -20° C hasta su procesamiento. Una vez descongelada, la muestra se maceró y se le agregó solución salina tamponada como diluyente para lograr una concentración al 10%, que posteriormente se centrifugó a 873.43 g/10min; el sobrenadante obtenido se filtró en una membrana de 0.45 micras y se sembró en medios bacteriológicos (agar triptosa y caldo tioglicolato 0.1 ml) que se incubaron a 37°C por 48 horas para verificar la ausencia de contaminación bacteriana. Se tomaron 0.5 ml del inoculo para adicionarlo en botellas de 25 cm² que contenían células MDBK en monoestrato y se incubaron a 37°C por una hora. Después, se retiró el inoculo y se le adicionó medio esencial mínimo (MEM) complementado con 10% de suero fetal bovino (SFB). Las células inoculadas y sin inocular (como testigo negativo) se incubaron a 37°C en una estufa de CO₂ y se observaron diariamente en busca de lesiones. A los cinco días de la inoculación las células se lisaron por congelación y descongelación, para realizar un segundo pase, éste se hizo centrifugando la muestra anterior para inocularla en otra monocapa de células MDBK. Posteriormente, se realizó la reinfección en cultivo celular MDBK mostrando efecto citopático a las 48 h; a las 72 h se tomó la monocapa y se fijó con glutaraldehído al 2.5% para su evaluación en microscopía electrónica de transmisión.*

Los hallazgos citológicos de pene y prepucio de los seis sementales fueron comunes con presencia de abundantes glóbulos rojos, neutrófilos y macrófagos, así como múltiples células epiteliales nucleadas y anucleadas y abundantes bacterias bacilares y cocoides. En dos casos se observaron cuerpos de inclusión intranucleares eosinofílicos y amfófilicos en células epiteliales. Los cuerpos de inclusión intranucleares observados fueron sugerentes a herpesvirus. La presencia de células inflamatorias fue descrita como parte de un proceso infeccioso de curso agudo. La presencia de bacterias se explica debido a que las infecciones bacterianas secundarias son comunes en estos casos.

En la necropsia de los animales adultos, el macho presentó balanopostitis ulcerativa y pustular grave multifocal (Figura 3), y en las hembras, vulvovaginitis pustular y ulcerativa grave multifocal. Algunas lesiones que se presentaron en diferentes grados incluyen hiperplasia epitelial, edema intracelular, úlceras, infiltrado linfoplasmocítico subepitelial y presencia de cuerpos de inclusión intranucleares amfófilicos grandes con halo principalmente en las células del estrato espinoso (Figura 4). Adicionalmente, se observaron otras lesiones como enteritis proliferativa en diferentes grados, asociadas con paratuberculosis; además, las

*Epon 812.

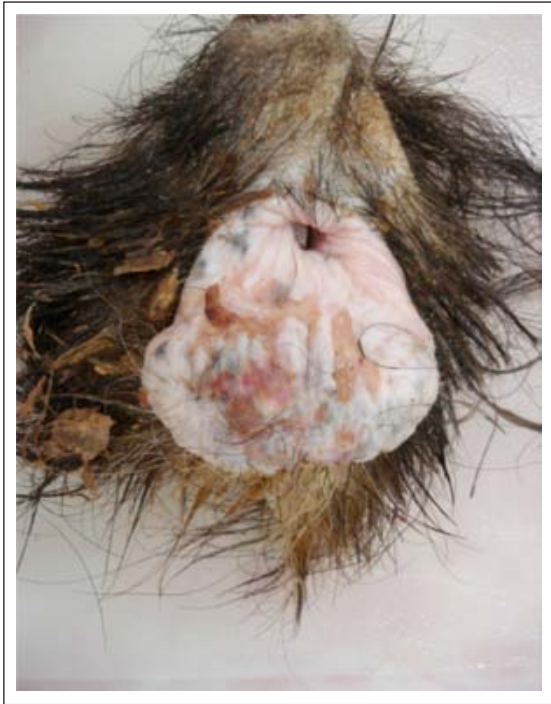

FIGURA 3. Balanopostitis pustular y ulcerativa de ligera a grave, multifocal coalescente, infectado por herpes virus. Semental Alpino Francés.

FIGURE 3. Mild to severe coalescent multifocal pustular and ulcerative balanoposthitis, infected with herpes virus. French Alpine male.

clear spaces compatible with edema. Other areas showed nuclei with scarce heterochromatin and adhered to the periphery, and scarce basophilic intranuclear inclusion bodies. Ultrastructurally, the cells were separated by electro lucid spaces occupied by fibrillar material. Likewise, keratinocytes showed abundant electrodense tonofilaments and a variable number of electrodense keratohyalin granules in their cytoplasm; mitochondria were slightly tumefacient; there were numerous intracytoplasmic vacuoles, in which different electrodense viral particles were found. The nucleus was displayed towards the periphery by great size vacuoles containing a fibrillar electro lucid material; numerous viral capsids were identified in the nucleus with an electrodense cover measuring 26 to 50 nm in diameter; likewise, the virion measures were established as 150 to 230 nm in diameter. Most of the nuclei were extended and with round borders, some presented irregular nuclear membrane (nuclear contraction). The heterochromatin (electrodense areas) was found adhered to the internal nuclear lamina, while in some nuclei, the euchromatin occupied most of the area toward the center. Occasionally, within the perinuclear cistern, some structures were compatible with the virus, showing slightly electrodense center, surrounded by an electro lucid zone and wrapped by

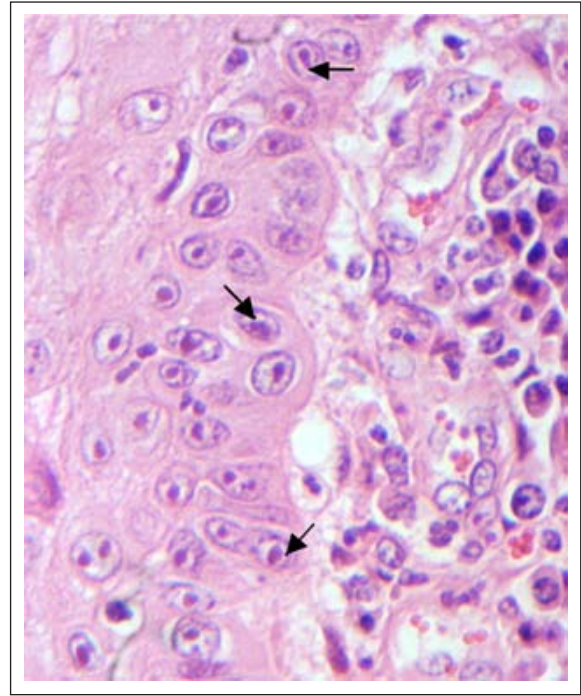


FIGURA 4. Cuerpos de inclusión intranucleares en vagina (flechas) por infección con herpes virus. H.E. 40X.

FIGURE 4. Intranuclear inclusion bodies in the vagina (arrows), infected with herpes virus. H.E. 40X.

hembras presentaron artritis y bursitis linfoproliferativa grave y fibrosis glandular grave difusa en glándula mamaria.

El neonato fue cría de una hembra Boer con lesiones vulvares asociadas con la entidad, no fue posible recuperar la placenta. Macroscópicamente se observó abundante espuma en tráquea, pulmones, piel, bazo, páncreas y linfonodos mesentéricos mostraron edema de moderado a grave con aspecto gelatinoso. Microscópicamente se observó edema en diferentes órganos, así como hepatitis linfohistiocítica multifocal con distribución al azar, degeneración vacuolar moderada difusa con cuerpos de inclusión intranucleares intralesionales. En el Cuadro 1 se refieren únicamente las lesiones observadas sugerentes a CpHV-1.

La inmunohistoquímica de los cortes histológicos de pene y vulva de los animales afectados mostraron tenue positividad intranuclear en las células epiteliales, probablemente debido al uso del anticuerpo contra BHV-1.

En microscopía electrónica de transmisión se revisaron varias secciones de piel de prepucio, compuesto por abundantes queratinocitos, que exhibieron uniones intercelulares discontinuas, entre las cuales se observaron espacios claros compatibles con edema. En otras regiones se apreciaron núcleos con heterocromatina escasa y adosada a la periferia y escasos cuerpos de inclusión intranucleares. Ultraestructuralmente,

CUADRO 1

Lesiones macroscópicas y microscópicas en cuatro necropsias de cabras sugerentes a CpHV

Gross and microscopic lesions suggestive of CpHV in four necropsies

<i>No. of case</i>	<i>Gross lesions</i>	<i>Microscopic lesions</i>
1) Female, Boer-cross, 5 years	Vulva: Severe multifocal pustular and ulcerative vulvovaginitis.	Larynx: Moderate-diffuse lymphoplasmacytic laryngitis. Presence of eosinophilic and amphophilic intranuclear inclusion bodies. Mild multifocal necrosis. Vagina and Vulva: Severe-diffuse pseudocarcinomatous acanthosis. Severe-multifocal lymphoplasmacytic in the submucose with severe glandular hyperplasia. Lymphoproliferative vulvovaginitis with eosinophilic and amphophilic intranuclear inclusion bodies.
2) Female, Boer-cross, 11 years	Vagina: Moderate multifocal pustular and ulcerative vaginitis.	Vagina: Multifocal, perivascular, moderate to severe and multifocal lymphocytic vaginitis.
3) Male, French Alpine, 11 years	Prepuce: Severe multifocal pustular and ulcerative balanoposthitis.	Prepuce: Orthokeratotic acanthosis with moderate and multifocal lymphoplasmacytic dermatitis. Moderate zonal parakeratotic acanthosis with neutrophilic and lymphocytic infiltrate. Moderate diffuse congestion and moderate focal ulceration. Eosinophilic and amphophilic intranuclear inclusion bodies.
4) Neonate, male, Boer-cross.		Liver: Multifocal lymphohistiocytic hepatitis randomly distributed, moderate and diffuse vacuolar degeneration with intranuclear inclusion bodies.

a fine electron-dense membrane. Nucleoli were scarce and generally absent. Ultrastructural findings such as: nuclei tendency to present abundant euchromatin and scarce heterochromatin adhered to the internal nuclear lamina, as well as presence of numerous deep indentations (nuclear contraction), and numerous intracytoplasmic vesicles, are criteria that suggest a viral infection.¹³ The diagnosis by electron microscopy was viral particles of herpes virus (Figure 5). After the second pass, cellular culture showed cytopathic effect (lysis cell) 48 hours after incubation, while the non-infected cells did not show alterations (Figure 6). Several sections of different 72 h infected cultures were analyzed ultrastructurally, the cytoplasm presented numerous electron-lucid vacuoles of different sizes and with low fibrillar material and low viral particles with icosahedral morphology and sometimes inside of vacuoles that measure 130 nm. Vacuoles seemed to emerge from the plasmatic membrane. Hexagonal and electron-dense viral particles were seen in the cell nucleus, with a diameter of 84 to 125 nm and located between the nucleolus and heterochromatin; same that is found adhered to the internal nuclear cover. The diagnosis was intranuclear and intracytoplasmic viral particles compatible with the herpes virus (Figure 7).

Up to date, it is not known how the disease was introduced into the herd since, before the outbreak,

las células están separadas por espacios electrolúcidos ocupados por material fibrilar. Asimismo, los queratinocitos exhibieron abundantes tonofilamentos electrodensos y un número variable de gránulos de queratohialina, también electrodensos en su citoplasma; sus mitocondrias estuvieron ligeramente tumefactas; se apreciaron numerosas vacuolas intracitoplasmáticas, en cuyo interior se encontraron partículas virales de distinta electrodensidad. El núcleo se observó desplazado hacia la periferia por vacuolas de gran tamaño que contenían un material electrolúcido fibrilar; en el núcleo se identificaron numerosas cápsides virales con una envoltura electrodensa, las cuales miden de 26 a 50 nm de diámetro; asimismo, la medida de los viriones se estableció entre 150 a 230 nm de diámetro. Los núcleos en su mayoría se observaron de forma alargada y con bordes redondeados, algunos presentaron la membrana nuclear irregular (contracción nuclear). La heterocromatina (regiones electrodensas), se encontró adosada a la lámina nuclear interna, mientras que en algunos núcleos, la eucromatina ocupó la mayor parte situándose hacia el centro. En ocasiones, dentro de la cisterna perinuclear se observaron estructuras compatibles con virus, exhibiendo un centro ligeramente electrodense, rodeado por una zona electrolúcida y envueltas por una fina membrana electrodensa. Los nucléolos fueron escasos y en gene-

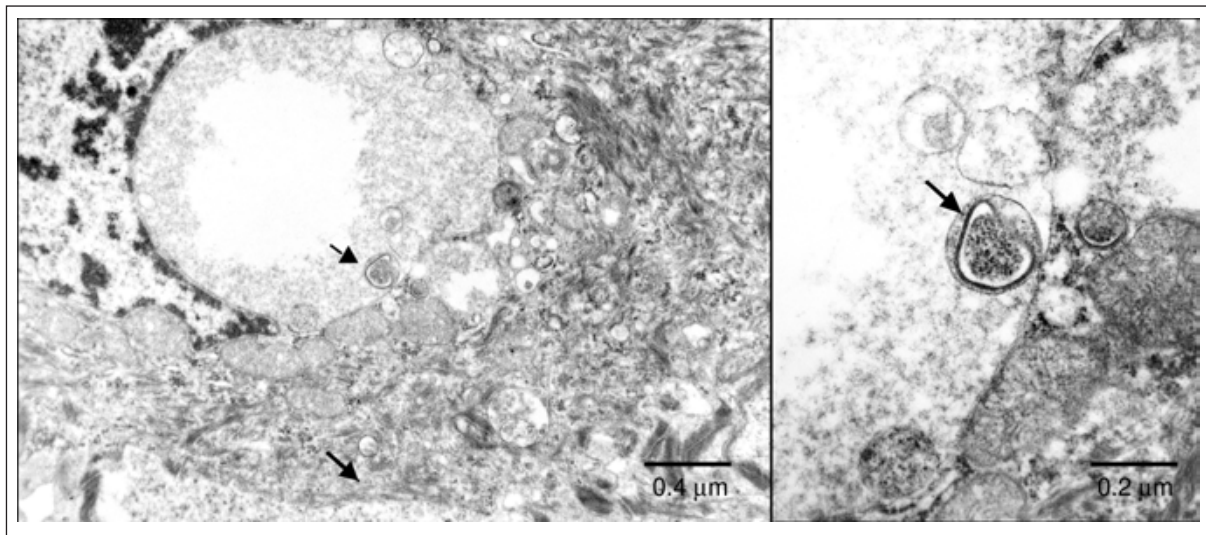


FIGURA 5. Microfotografía electrónica del núcleo de una célula epitelial que muestra cápsides virales con una envoltura electrodensa, con diámetro de 26-50 nm (*); asimismo, los viriones presentan un diámetro de 150 nm aproximadamente (flecha) con morfología ligeramente hexagonal. Técnica de contraste general con acetato de uranilo y citrato de plomo. Aumento 20,000X.

FIGURE 5. Electron microphotograph of an epithelial cell nucleus showing viral capsids with an electrodense cover, 26-50 nm in diameter (*); virion had a diameter of 150 nm approximately (arrow) with slightly hexagonal morphology. General contrast technique with uranyl acetate and lead citrate. 20 000 X magnification.

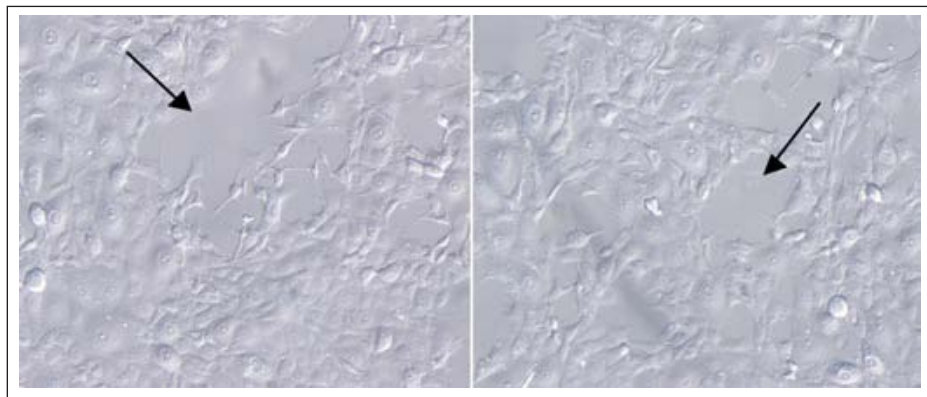


FIGURA 6. Efecto citopático observado a las 48 horas en un cultivo de células MDBK inoculado con una suspensión viral obtenida de una biopsia de prepucio. Las flechas indican la lisis celular.

FIGURE 6. Cytopathic effect observed at 48 hours in MDBK cell culture inoculated with a virus suspension derived from a preputial biopsy. Arrows indicate cell lysis.

several animals from other herds were introduced. Although it is known that CpHV-1 affects fertility, it is not possible to say that the low fertility of this herd was consequence of the viral agent involved in the lesions, since some of the does were artificially inseminated using frozen semen, which tends to decrease conception rates.

Vulvovaginitis and balanoposthitis lesions were similar to those described by several authors.^{1,6-8} A slight cross reaction with BHV-1 was observed at immunohistochemistry, which has been referred by different authors.^{2,12,14,15} Although this is no evidence for the pres-

ral ausentes. Los hallazgos ultraestructurales como la tendencia de los núcleos a presentar abundante eucromatina y escasa heterocromatina adosada a la lámina nuclear interna, presencia de numerosas indentaciones profundas (contracción nuclear), y de numerosas vesículas intracitoplasmáticas, son criterios que sugieren una infección de tipo viral.¹³ El diagnóstico emitido por microscopía electrónica fue: partículas virales de herpes virus (Figura 5). Los cultivos celulares del segundo pase mostraron efecto citopático (lisis celular) a las 48 horas de incubación, mientras que las células no infectadas no mostraron alteraciones (Figura 6).

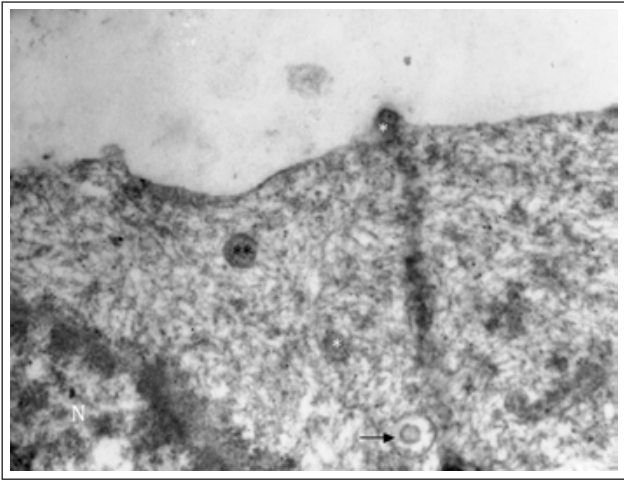


FIGURA 7. Microfotografía electrónica de transmisión de una célula MDBK. El citoplasma exhibe estructuras virales de morfología icosaédrica de 200 nm de diámetro (**), algunas cápsides (130 nm de diámetro) se aprecian en la membrana plasmática en proceso de invaginación (*); mientras otras se observan en vacuolas (flecha). Técnica de contraste general con acetato de uranilo y citrato de plomo. Aumento 20,000X.

FIGURE 7. Transmission electron micrograph of transmission of a MDBK cell. Viral structures of icosahedric morphology with diameter of 200 nm (**) in cytoplasm, showing capsids (diameter of 130 nm) and plasmatic membrane in invagination process (*); and others in vacuoles (arrow). General contrast technique with uranyl acetate and lead citrate. 20 000 X magnification.

ence of CpHV-1, it suggests that the cells are infected with some herpes virus. Electron microscopy and viral isolation helped to describe the virus structure; nevertheless, this must continue to be characterized. Several studies use histopathology, electron microscopy and immunohistochemistry as diagnostic tools.^{6,15,16} It is even accepted that the diagnosis of the disease is rarely done by viral isolation.¹⁷

The virus presence in the herd is undesirable, since it can remain in a subclinical form and might be reactivated during the breeding season due to hormonal changes and stressful situations to which animals are subjected.^{11,18} The possibility of abortion due to this cause increased when animals are immunodepressed.^{3,16}

Nowadays, an efficient treatment for disease control in goats consists of vaginal administration of the antiviral aciclovir;¹⁹⁻²² however, treatment results expensive and requires excessive management. Some preventive treatments are still in experimental phase, as the live attenuated vaccine based on BHV-1 that limits the natural infection of caprine herpes and seems to give good protection against respiratory and genital infection.¹⁶ An inactive CpHV-1 vaccine that would only protect against local infection is being developed.²³

Serologic studies indicate that CpHV-1 has a global distribution and a high prevalence;^{1,3,17} however,

Ultraestructuralmente se revisaron varias secciones del cultivo celular infectado de 72 h, el citoplasma presentó numerosas vacuolas electrolúcidas de diversos tamaños y con escaso material fibrilar electrodensito, donde se apreciaron escasas partículas virales con morfología icosaédrica, en ocasiones en vacuolas y con una medida de 130 nm, mismas que se observaron emergiendo de la membrana plasmática. En el núcleo de las células se apreciaron algunas partículas virales electrodensas con morfología semi hexagonales, las cuales miden de 84 a 125 nm de diámetro, y se localizan entre el nucléolo y la heterocromatina, misma que se encuentra adosada a la envoltura nuclear interna. El diagnóstico emitido fue de partículas virales intranucleares e intracitoplasmáticas compatibles con herpes virus (Figura 7).

Hasta el momento se desconoce cómo se introdujo la enfermedad en el rebaño, aunque una posibilidad es el haber entrado al ingresar varios animales de otras granjas, previo al brote. Aunque se sabe que CpHV-1 afecta la fertilidad, no se puede afirmar que la baja fertilidad de este rebaño haya sido provocada por el agente viral involucrado en las lesiones, ya que algunas cabras fueron servidas mediante inseminación artificial utilizando semen congelado, lo que tiende a reducir los índices de concepción.

Las lesiones observadas de vulvovaginitis y balanopostitis fueron similares a las descritas por varios autores.^{1,6-8} En inmunohistoquímica se observó una reacción cruzada ligera con BHV-1, lo cual ha sido referido por diferentes autores.^{2,12,14,15} Si bien no es una evidencia de la presencia del CpHV-1 es muy sugerente a que las células se encuentran infectadas con algún herpes virus. La microscopía electrónica y el aislamiento viral ayudaron en gran manera para describir la estructura del virus, sin embargo se debe continuar con su identificación molecular. Varias investigaciones utilizan como herramienta diagnóstica a la histopatología, microscopía electrónica y la inmunohistoquímica.^{6,15,16} Se acepta incluso que el diagnóstico de la enfermedad rara vez se realiza por aislamiento viral.¹⁷

La permanencia de este virus en el rebaño es indeseable ya que se puede mantener en forma subclínica y reactivarse naturalmente durante la época de empareamiento debido a los cambios hormonales y situaciones de estrés a los que se somete a los animales de manera cíclica.^{11,18} La posibilidad de abortos por esta causa se incrementa cuando los animales presentan inmunodepresión.^{3,16}

En la actualidad, uno de los tratamientos eficaces para el control de la enfermedad en caprinos consiste en la administración vaginal del antiviral aciclovir;¹⁹⁻²² sin embargo, el tratamiento resulta costoso y requiere de un manejo excesivo. Algunos tratamientos preventivos aún se encuentran en fase experimental, como la

no studies have been done in Mexico. CpHV-1 has a strong economic impact in goat herds, as it affects female fertility and causes abortions at the end of pregnancy.^{2,6,7} Since it is a latent disease, it is important to establish control programs.

In this study, according to the presence of intranuclear inclusion bodies, which were eosinophilic and amphophilic in vulva, penis and prepuce tissues, the electron microscope diagnosis showing viral particles and positivity to BHV-1 at IHC, suggest that an herpes virus is present and causing the observed lesions. It is necessary to continue the studies in order to identify the viral species.

It is important to consider the presence of this virus in goat herds of Mexico, so a diagnostic test should be implemented to confirm the presence of the disease in the country. The test would also be used as differential diagnosis in reproductive problems with this species.

References

1. THIRY J, THIRY E. El Herpesvirus es altamente prevalente. *Mundo Vet* 2008; No. 214.
2. McCOY HM, MONTGOMERY LD, BRATANICH CA. Serologic and reproductive findings after a Herpesvirus-1 abortion storm in goats. *J Am Vet Med Assoc* 2007; 231: 1236-1239.
3. CHÉNIER S, MONTPETIT C, HÉLIE P. Caprine Herpesvirus-1 abortion storm in a goat herd in Quebec. *Can Vet J* 2004; 45: 241-243.
4. ROPERTO F, PRATELLI A, GUARINO G. Natural caprine Herpesvirus 1 (CpHV-1) infection kids. *J Comp Path* 2000; 122: 298-302.
5. BUONAVOGLIA C, TEMPESTA M, CAVALLI A, VOIGT V, BUONAVOGLIA D, CONSERVA A *et al*. Reactivation of caprine herpesvirus 1 in latently infected goats. *Comp Immun Microbiol Inf Dis* 1996; 19: 275-281.
6. UZAL FA, WOODS L, STILLIAN M, NORDHAUSEN R, DERYCK HR, VAN KAMPEN H *et al*. Abortion and ulcerative posthitis associated with caprine herpesvirus-1 infection in goats in California. *J Vet Diagn Invest* 2004; 16:478-484.
7. GREWAT AS, WELLS R. Vulvovaginitis of goats due to caprine herpes virus. *Aust Vet J* 1986; 63:79-82.
8. HORNER GW, HUNTER R, DAY AM. An outbreak of vulvovaginitis in goats caused by a caprine herpes virus. *N Z Vet J* 1982; 30:150-152.
9. ENGELS M, GELDERBLOM H, GHOLAMREZA D, LUDWIG H. Goat herpesviruses: biological and physicochemical properties. *J Gen Virol* 1983; 64: 2237-2247.
10. ROS C, BELÁK S. Studies of genetic relationships between bovine, caprine, cervine, and rang ferine alphaherpesviruses and improved molecular methods for virus detection and identification. *J Clin Microbiol* 1999a; 37: 1247-1253.
11. TARIGAN S, WEBB RF, KIRKLAND D. Caprine herpes virus. *Aust Vet J* 1987; 64:321.
12. KEUSER V, SCHYNTS F, DETRY B, COLLARD A, ROBERT B, VANDERPLASSCHEN A *et al*. Improved antigenic methods for differential diagnosis of bovine, caprine, and cervine alphaherpesviruses related to bovine herpes virus 1. *J Clin Microbiol* 2004; 42:1228-1235.
13. CHEVILLE FN. Ultrastructural pathology and introduction to interpretation. Ames Iowa: State University Press, 1994.
14. ROS C, RIQUELME ME, ÔHMAN FORSLUND, BELÁK S. Improved detection of five closely related ruminant alphaherpesviruses by specific amplification of viral genomic sequences. *J Virol Methods* 1999b; 83: 55-65.
15. THIRYJ, TEMPESTA M, CAMERO M, TARSITANO M, MUYLKENS B, MEURENS F *et al*. Clinical protection against caprine herpesvirus 1 genital infection by intranasal administration of a live attenuated glycoprotein E negative bovine herpesvirus 1 vaccine. *BMC Vet Res* 2007; 3:33
16. SMITH KC. Herpesviral abortion in domestic animals. *Vet J* 1997; 153: 253-268.
17. PIPER KL, FITZGERALD CJ, FICORILLI N, STUDDERT MJ. Isolation of caprine herpesvirus 1 from vacuna viva atenuada con base de BHV1 que limita la infección natural del herpes caprino y al parecer aporta buena protección contra la infección respiratoria y genital.¹⁶ También se está desarrollando una vacuna inactivada de CpHV-1 que sólo protegerá contra la infección local.²³

Estudios serológicos refieren que la infección con CpHV-1 tiene distribución mundial con alta seroprevalencia;^{1,3,17} sin embargo, estos estudios no han sido realizados en México. El CpHV-1 tiene un fuerte impacto económico en los rebaños caprinos, ya que afecta la fertilidad de las hembras e induce abortos en el último tercio de la gestación.^{2,6,7} Debido a que es una enfermedad latente es importante establecer programas de control de la misma.

En este estudio, de acuerdo a la presencia de cuerpos de inclusión intranucleares eosinófilos y amfófilos en cortes de tejidos de vulva, pene y prepucio; el diagnóstico emitido por microscopía electrónica de partículas virales de herpes virus y la seropositividad débil por inmunohistoquímica a BHV-1 sugiere que las lesiones son causadas por un herpes virus; se requieren realizar estudios posteriores para confirmar la especie viral.

Es importante considerar la posible presencia de este virus en los rebaños caprinos de México, por lo que debe implementarse una prueba que confirme la enfermedad en el país, para ser incluida como diagnóstico diferencial en problemas reproductivos y genitales en la especie.

- a major outbreak of infectious pustular vulvovaginitis in goats. *Aus Vet J* 2008; 86: 136-138
18. TEMPESTA M, PRATELLI A, GRECO G, MARTELLA V, BUONAVOGLIA C. Detection of caprine herpesvirus 1 in sacral ganglia of latently infected goats by PCR. *J Clin Microbiol* 1999; 37: 1598-1599.
 19. TEMPESTA M, CAMERO M, BELLACICCO AL, THIRY J, CRESCENZO G, NEYTS J *et al.* Cidofovir is effective against caprine herpesvirus 1 infection in goats. *Antivir Res* 2007; 74: 138-141.
 20. TEMPESTA M, CRESCENZO G, CAMERO M, BELLACICCO AL, TARSITANO E, DECARO N *et al.* Assessing the efficacy of cidofovir against herpesvirus-induced genital lesions in goats using different therapeutic regimens. *Antimicrob Agents Chemother* 2008; 52: 4064-4068.
 21. THIRY J, KEUSER V, MUYLKENS B, MEURENS F, GOGEV S, VANDERPLASSCHEN A *et al.* Ruminant alphaherpesviruses related to bovine herpesvirus 1. *Vet Res* 2006; 37: 169-190.
 22. ZABAWSKI EJ, DO JR, COCKERELL CJ. Topical and intralesional cidofovir: A review of pharmacology and therapeutic effects. *J Am Acad Dermatol* 1998; 741-745.
 23. CAMERO M, BELLACICCO AL, TARSITANO E, DECARO N, MARTELLA V, TEMPESTA M *et al.* Intravaginal administration of an inactivated vaccine prevents lesions induced by caprine herpesvirus-1 in goats. *Vaccine* 2007; 25: 1658-1661.