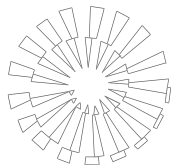


## Informe de tres casos de rabia paralítica y babesiosis bovina en el municipio de Aldama, Tamaulipas

### Report of three cases of bovine paralytic rabies and babesiosis in Aldama, Tamaulipas



Rafael Ramírez Romero\*      Andrea González Báez\*  
Alicia Magdalena Nevárez Garza\*      Luis Edgar Rodríguez Tovar\*

---

#### Abstract

History of diseases, clinical manifestations, pathologic and histopathological findings, as well as the results of complementary studies of three animals considered representatives of an outbreak of mortality in beef cattle in a ranch located in Aldama, Tamaulipas, during the first trimester of the 2008 are presented. Babesiosis and paralytic rabies were the presumptive diagnosis in two cases. Both diseases are considered enzootic in this area. Laboratory studies demonstrated that rabies was the main problem (3/3); however, in two of them (2/3) also *Babesia bovis* was recognized. In enzootic areas, the presence of both diseases, bovine paralytic rabies and babesiosis, occurs simultaneously making diagnosis difficult.

**Key words:** BOVINE PARALYTIC RABIES, BABESIOSIS, BEEF CATTLE, NEGRI BODIES, VAMPIRE BAT, *DESMODUS ROTUNDUS*.

#### Resumen

Se presentan los antecedentes, las manifestaciones clínicas, los hallazgos patológicos e histopatológicos, así como los resultados de los estudios complementarios de tres animales representativos de un problema de mortalidad en ganado de carne en un rancho localizado en el municipio de Aldama, Tamaulipas, durante el primer trimestre de 2008. El diagnóstico presuntivo en dos casos fue babesiosis y en el otro fue rabia. La zona es considerada endémica para ambas enfermedades. Los resultados demostraron que el problema primordial fue rabia (3/3); sin embargo, en dos de ellos (2/3) también se registró la presencia de *Babesia bovis*. En zonas endémicas, la presencia de ambas enfermedades, rabia paralítica bovina y babesiosis ocurre simultáneamente haciendo difícil el diagnóstico.

**Palabras clave:** RABIA PARALÍTICA BOVINA, BABESIOSIS, GANADO BOVINO, CUERPOS DE NEGRI, MURCIÉLAGO (VAMPIRO) HEMATÓFAGO, *DESMODUS ROTUNDUS*.

---

Recibido el 1 de marzo de 2010 y aceptado el 9 de agosto de 2011.

\*Departamento de Patología, Facultad de Medicina Veterinaria y Zootecnia, Universidad Autónoma de Nuevo León. Av. Francisco Villa s/n, Ex Hacienda el Canadá, Campus de Ciencias Agropecuarias, 66050, General Escobedo, Nuevo León, México.

Responsable de correspondencia: Luis Edgar Rodríguez Tovar, Teléfono: (81)13404390 ext. 3612, correo electrónico: ledgart@hotmail.com

## Introducción

Mexico is a country with great cattle potential. The states bordering the Gulf of Mexico are among the most important livestock regions, primarily in extensive production of beef and semi-intensive dual-purpose cattle. Unfortunately, the climatic characteristics of these regions, predominantly humid tropical regions with alternating dry tropical regions, make them the natural occurrence of infectious and parasitic diseases that affect cattle. In this regard, both bovine paralytic rabies transmitted by vampire bats (*Desmodus rotundus*), and babesiosis, transmitted by ticks (*Boophilus microplus*) are two of the diseases considered endemic and perhaps the biggest health problems in cattle of such regions.

Rabies is an infectious disease caused by a virus of the family Rhabdoviridae, genus *Lyssavirus* and with zoonotic potential, representing a major impact on society. Epidemiologically, the disease has been classified as urban and wild rage. However, it has been considered to separate rabies transmitted by vampire bats, also called air rage cycle, from the latter.<sup>1</sup>

Rabies is transmitted by vampire bats (being *Desmodus rotundus* the most important transmitter). It represents a risk to human health and has recognized importance in Latin America, including Mexico;<sup>1,3</sup> however, transmission is primarily to cattle, in which causes a special form of the disease called paralytic rabies or derriengue by the typical clinical manifestations that occur in cattle (derriengue means limping).<sup>1,4</sup> Molecular studies of viral isolates in cattle and vampires in Mexico have shown consistency and have suggested, that infection rabies in vampire bat populations in Mexico have a common origin, based on their genetic homology.<sup>2,3</sup>

The diagnosis of rabies should be done through laboratory studies, primarily by direct immunofluorescence, which has been considered the ideal test. In addition, the histopathological lesion of rabies is pathognomonic, ie the presence of Negri bodies in the cytoplasm of neurons confirms the diagnosis. However, in many cases the diagnosis is made clinically because the onset of symptoms are the hallmarks that give the name of derriengue or paralytic rabies. In areas where the disease is common, affected animals are easily recognized and are even deployed soon to market before the paralysis is present.<sup>4</sup>

The differential diagnosis of paralytic rabies in cattle includes babesiosis, particularly the disease caused by the protozoan *Babesia bovis*.<sup>4</sup> Babesiosis or piroplasmosis is transmitted by *Boophilis microplus* cattle tick, which is widely distributed in the grazing regions surrounding the Gulf Coast of Mexico. Mexico has invest-

## Introducción

México es un país con un gran potencial ganadero. Los estados que limitan con el Golfo de México se encuentran entre las regiones ganaderas más importantes, primordialmente en producción extensiva de ganado de carne y semi-intensiva de ganado de doble propósito. Desafortunadamente, las características climáticas de estas regiones, predominantemente regiones tropicales húmedas con alternancia de regiones tropicales secas, las convierte en zonas de riesgo por la presencia natural de enfermedades infecciosas y parasitarias que afectan al ganado bovino. Al respecto, tanto la rabia paralítica bovina, transmitida por murciélagos hematófagos (*Desmodus rotundus*), como la babesiosis, transmitida por garrapatas (*Boophilus microplus*), son dos de las enfermedades consideradas endémicas y quizás sean los mayores problemas de salud en los bovinos de estas regiones.

La rabia es una enfermedad viral cuyo agente infeccioso se incluye dentro de la familia *Rhabdoviridae*, género *Lyssavirus* y con un potencial zoonótico, lo cual representa un gran impacto en la sociedad. Epidemiológicamente la enfermedad se ha clasificado en rabia urbana y silvestre. No obstante, se ha considerado separar de esta última a la rabia transmitida por murciélagos hematófagos, también llamada rabia de ciclo aéreo.<sup>1</sup>

La rabia transmitida por murciélagos hematófagos o vampiros (*Desmodus rotundus* es el transmisor más importante) representa un riesgo para la salud del hombre y se ha reconocido su importancia en América Latina, incluyendo a México,<sup>1,3</sup> sin embargo, la transmisión primordial es al ganado bovino, en el que provoca una forma especial de la enfermedad denominada rabia paralítica o derriengue, por las típicas manifestaciones clínicas que se presentan en el ganado.<sup>1,4</sup> Estudios moleculares de aislamientos virales en ganado y vampiros en México han mostrado compatibilidad y se ha sugerido, con base en su homología genética, que la infección rábica en las poblaciones de vampiros en México tiene un origen común.<sup>2,3</sup>

El diagnóstico de rabia debe realizarse por medio de estudios de laboratorio, ante todo, mediante inmunofluorescencia directa, que se ha considerado la prueba ideal. Además, la lesión histopatológica de la rabia es patognomónica, es decir, la presencia de cuerpos de Negri en el citoplasma de las neuronas confirma el diagnóstico. No obstante, en muchos casos el diagnóstico se hace clínicamente debido a que durante el inicio del cuadro clínico se presentan los signos característicos que le confieren el nombre de derriengue a la enfermedad. En zonas en las que la

ed huge amounts of resources in health campaigns to control ticks on cattle.

Babesiosis is a risk for animal farming in these regions and occurs frequently. Clinically it is also easily recognized because it causes fever, anemia and jaundice in sick animals. Treatments are common within the basic outlines of therapy in these regions. Laboratory diagnoses are not performed in all cases, but when carried out, consist in associating the state of anemia and pre-liver jaundice in the presence of protozoa in the blood, although it is known that in the case of *Babesia bovis* is not easy to identify the parasites in erythrocytes. In this regard, it is considered more convenient to recognize parasitized erythrocytes in small blood vessels in the brain or other organs in fatal cases.<sup>5</sup> It has been shown that *Babesia bovis* favors the aggregation of erythrocytes in small blood vessels in the brain, causing obliteration and hypoxia. This pathology can lead to the production of nervous signs similar to rabies in cattle.<sup>4,6</sup>

Both bovine paralytic rabies and babesiosis are important diseases in livestock and both are included in their respective differential diagnoses. Therefore, it was decided to report these cases of paralytic rabies in cattle in which babesiosis caused by *Babesia bovis* was also identified.

The owner of a ranch asked the Departamento de Patología of the Facultad de Medicina Veterinaria y Zootecnia of the Universidad Autónoma de Nuevo León for help, because he recorded the deaths of more than 100 cattle in just over four months. The ranch is located 14 km from the intersection with the community La Colmena, located at km 27.5 of the Estación Manuel Soto la Marina Road, municipality of Aldama, Tamaulipas (latitude 22° 55' 16" North and longitude 98° 4' 23" West). The event was preceded by the death of more than 1000 heads of cattle with the same symptoms in neighboring ranches in the area. Paralytic rabies has been diagnosed previously in some cases, but there is suspicion that other problems are also involved. In another report from the same area polioencefalomalacia was identified in animals from an adjacent ranch, which had a diet of industrial bakery and fried foods waste. Some veterinarians of the region have also died of babesiosis.

Tissue samples related to the cases studied here were fixed in formaldehyde buffered solution (10%) and processed for histopathological studies with the paraffin embedding routine technique. Sections were made of 5 µm thick and dyed with H & E and Giemsa. Blood samples were sent to the Laboratorio de Patología of the Facultad de Medicina Veterinaria y Zootecnia of the Universidad Autónoma de Nuevo León (UANL). Also, for two of the cases immunofluorescence studies were carried out for diagnosis of rabies

enfermedad es común, los animales afectados se reconocen con facilidad e incluso son movilizados pronto para comercializarlos antes de que la parálisis se presente.<sup>4</sup>

Entre los diagnósticos diferenciales de rabia paralítica de los bovinos se incluye la babesiosis, particularmente la enfermedad causada por el protozoo *Babesia bovis*.<sup>4</sup> La babesiosis o piroplasmosis es transmitida por la garrapata del ganado *Boophilis microplus* que se encuentra ampliamente distribuida en las regiones ganaderas aledañas a la zona costera del Golfo de México. En México se han invertido enormes cantidades de recursos en campañas sanitarias para el control de la garrapata en el ganado.

La babesiosis es un riesgo en las explotaciones ganaderas de estas regiones y se presenta de manera frecuente. Clínicamente también es reconocida con facilidad porque provoca fiebre, anemia e ictericia en los animales enfermos. Los tratamientos para contrarrestarla son habituales dentro de los esquemas básicos de terapia en estas regiones. Los diagnósticos de laboratorio no se realizan en todos los casos, pero cuando se llevan a cabo, consisten en asociar el estado de anemia e ictericia pre-hepática con la presencia de los protozoarios en la sangre, aunque se sabe que en el caso de *Babesia bovis*, no es fácil identificar los parásitos en los eritrocitos. Al respecto, se considera más conveniente, en casos fatales, reconocer los eritrocitos parasitados en los pequeños vasos sanguíneos del cerebro u otros órganos.<sup>5</sup> Se ha demostrado que *Babesia bovis* favorece la agregación de los eritrocitos en los pequeños vasos sanguíneos del cerebro, provocando su obliteración y generando hipoxia. Esta patología puede dar lugar a la presentación de signos nerviosos similares a la rabia en bovinos.<sup>4,6</sup>

Tanto la rabia paralítica bovina como la babesiosis son enfermedades de gran importancia en la ganadería y ambas se incluyen en los diagnósticos diferenciales respectivos, por lo que se ha decidido informar de estos casos de rabia paralítica en bovinos, en los cuales también se identificó babesiosis por *Babesia bovis*.

El propietario de un rancho solicitó atención veterinaria al Departamento de Patología de la Facultad de Medicina Veterinaria y Zootecnia de la Universidad Autónoma de Nuevo León, debido a que se registró la muerte de más de 100 bovinos en poco más de cuatro meses. El rancho está localizado a 14 km del entronque con la comunidad ejidal La Colmena, ubicado en el km 27.5 de la carretera Estación Manuel-Soto la Marina, municipio de Aldama, Tamaulipas (latitud 22° 55' 16" Norte y longitud de 98° 4' 23" Oeste). Se tiene como antecedente la muerte de más de 1000 cabezas de ganado con la misma sintomatología en ranchos aledaños de esta zona. Anteriormente se ha diagnosticado rabia paralítica en algunos casos, pero se tiene la

at the Centro Antirrábico de Guadalupe of the Secretaría de Salud of the state of Nuevo Leon.

### Case 1

A female bovine with a history of death and signs of babesiosis, was referred by the veterinarian in charge of the ranch. Shortly after death, brain samples were sent to the pathology laboratory for histopathological diagnosis and blood to the clinical laboratory. Blood smears were positive for *Babesia bovis* with Giemsa dye, according to the morphology of the parasite.

### Case 2

Several lots of cattle in the aforementioned ranch were examined and presence of ticks and bites from vampire bats in all animals were observed. During the examination of the batch of postpartum females, a Simmental-cross calf about 45 days of age was identified with signs of incoordination in the hind legs and had not sucked, as was found by observing the swollen udder of the mother. The animal was considered representative of the problem, a presumptive diagnosis of bovine paralytic rabies was established based on signs. It was observed that the animal had been bitten by vampire bats many times in the back of its ears and neck. It was decided to separate it and subsequently transferred it to the Facultad de Medicina Veterinaria y Zootecnia, UANL, to conduct further studies. The animal was kept alive for three days to administer dextrose (5%) intravenously, with the intention to perform a necropsy when the disease had gone by for a longer period and lesions were more evident. In addition, blood samples were collected for complete blood count and chemistry.

Clinically, this animal showed progressive incoordination, more evident in the hindquarters to the point of falling and having difficulty standing and finally remained prostrated. In the final stage it showed hypothermia, tenesmus and insensitivity.

The result was positive for *Babesia bovis* in blood smears dyed with Giemsa, according to the morphology of the parasite. The blood count and chemistry showed no significant alterations. Only erythrocytes and hematocrit were within range, but considered low enough for a 45 days old calf. Slightly elevated bilirubin and eosinopenia were also observed.

The most relevant findings at necropsy were a slight jaundice, plethora in the urinary bladder, lung hypostatic congestion and marked increase in spleen size, with pasty parenchyma.

The brain sent for direct immunofluorescence studies for the diagnosis of rabies resulted positive.

sospecha de que también se encuentran involucrados otros problemas. En otro informe de la misma zona se identificó polioencefalomalacia en animales de un rancho aledaño, los cuales tenían una dieta compuesta por residuos industriales de panadería y frituras. Para los médicos veterinarios de la región también la babesiosis ha sido la causa de algunas muertes.

Las muestras de los tejidos relacionadas con los casos aquí estudiados se fijaron en solución amortiguada de formaldehído (10%) y se procesaron para estudios de histopatología con la técnica de rutina de inclusión en parafina. Se realizaron secciones de 5 µm de grosor y tinciones de H&E y de Giemsa. Las muestras de sangre se enviaron al Laboratorio de Patología de la Facultad de Medicina Veterinaria y Zootecnia, de la Universidad Autónoma de Nuevo León (UANL). Asimismo, para dos de los casos se llevaron a cabo estudios de inmunofluorescencia directa para el diagnóstico de rabia, en el Centro Antirrábico de la Secretaría de Salud en Guadalupe, Nuevo León.

### Caso 1

Bovino hembra, con historia clínica de muerte y signos de babesiosis, referido por el médico veterinario zootecnista encargado del rancho. Poco tiempo después de la muerte se remitieron muestras de cerebro para histopatología y sangre del mismo animal. Los frotis preparados con la muestra de sangre recolectada resultó positiva a *Babesia bovis* con tinción de Giemsa, de acuerdo con la morfología del parásito.

### Caso 2

Se revisaron varios lotes de ganado en el rancho referido y se reconoció la presencia de garrapatas y mordeduras de murciélagos hematófagos en todos los animales examinados. Durante la revisión en el lote de hembras recién paridas se identificó un becerro de craza Simmental de 45 días de edad aproximadamente, con signos de incoordinación en los miembros posteriores y que no había mamado, conforme se constató al revisar la ubre turgente de la madre. El animal se consideró representativo del problema, y con base en los signos que presentaba, se estableció el diagnóstico presuntivo de rabia paralítica bovina. Se apreció que el animal había sido mordido por murciélagos vampiros en numerosas ocasiones en el dorso de orejas y cuello. Se decidió separar al animal y posteriormente trasladarlo a la Facultad de Medicina Veterinaria y Zootecnia, UANL, para llevar a cabo estudios complementarios. El animal se mantuvo con vida durante tres días administrando suero glucosado (5%) por vía endovenosa, con la intención de realizar la necropsia

### Case 3

A dead animal was found in a pen near the center of the ranch, where some animals were separated. It was a four-months-old female who had been treated for anaplasmosis and babesiosis and, according to the opinion of the veterinarian in charge, the animal was already in recovery. At necropsy, no significant lesions were observed, no injuries to suggest babesiosis or anaplasmosis. Half of the brain was kept refrigerated for direct immunofluorescence technique for rabies diagnosis.

Slides were observed in Case 1 (brain collected by the physician in charge of the ranch), Case 2 (necropsy of the calf when moved to Monterrey) and Case 3 (necropsy conducted on the ranch). Nonsuppurative encephalitis (lymphocytic), with foci of adjacent glial reaction and neuronal satellitosis were observed in all cases. Furthermore, typical Negri inclusion bodies (intracytoplasmic and intensely acidophilic) were observed in neurons (Figure 1). The lesions were more serious in Case 1, as well as with larger inclusion bodies. In Case 2, sections of brain, myocardium and liver dyed with Giemsa confirmed the presence of *Babesia bovis* in erythrocytes inside small blood vessels (Figure 2). Table 1 depicts the results and diagnosis of each case.

The main problem in this outbreak was bovine paralytic rabies. The presence of *Babesia bovis* confirms the clinical findings of the veterinarian and other colleagues in the region. However, it is reiterated that rabies is the main problem. The presence of *Babesia bovis* is associated with heavy tick infestation in animals, which is common in the area. It is likely that in the animal that was sent alive for further studies (Case 2), signs of babesiosis were minimum due to the age of the animal and its corresponding natural resistance.<sup>7</sup> These animals, despite having subclinical disease and low parasitemia may, however, maintain the infection and allow the tick to be infected, contributing to the spread of the disease.<sup>7</sup>

In the municipality of Aldama, Tamaulipas, bovine paralytic rabies has been diagnosed previously and it has also been reported that in some cases positive to rabies, *Babesia bovis* was present as well.<sup>8</sup> This reference and the results here obtained confirm that both bovine paralytic rabies and babesiosis are endemic in this region and that both can concur on the same animal.

Bites to livestock caused by vampire bats are considered a common problem in ranches of this region. Paradoxically, paralytic rabies is an unexpected problem and many farms do not vaccinate and others vaccinate but not with a strict schedule.<sup>8</sup> However, the exchange of individuals between bat populations is a natural process and, therefore, the introduction of an infected in-

cuando la enfermedad hubiera transcurrido durante un periodo mayor y las lesiones fueran más evidentes. Asimismo, se recolectaron muestras de sangre para estudios de biometría hemática y química sanguínea.

Clínicamente, este animal presentó incoordinación progresiva, más marcada en los miembros posteriores hasta el grado de caer y tener dificultad para incorporarse y, finalmente, postrarse. En la etapa final mostró hipotermia, tenesmo e insensibilidad.

En la muestra de sangre y los frotis teñidos con Giemsa el resultado fue positivo a *Babesia bovis* de acuerdo con la morfología del parásito. La biometría hemática y la química sanguínea no mostraron alteraciones significativas, solamente se reconocieron los eritrocitos y el hematocrito dentro del rango, pero en niveles inferiores lo cual fue considerado bajo para un becerro de 45 días de edad, también presentó eosinopenia y bilirrubina ligeramente elevada.

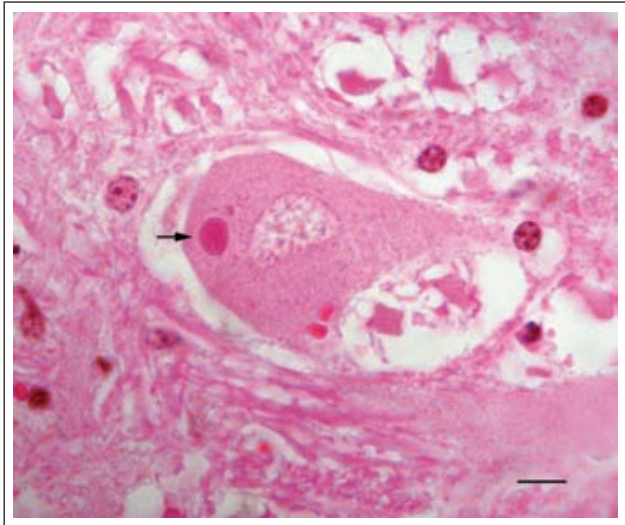
Lo más relevante en la necropsia fue una ligera ictericia, plétora en vejiga urinaria, congestión hipostática en pulmón y un marcado aumento de tamaño del bazo, cuya pulpa se apreciaba pastosa.

El encéfalo enviado para estudio de inmunofluorescencia directa para el diagnóstico de rabia resultó positivo.

### Caso 3

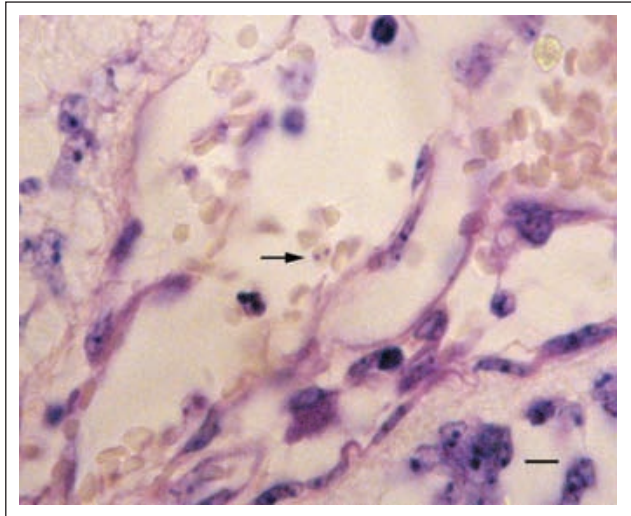
En un corral cercano al casco del rancho, donde se encontraban algunos animales separados, se advirtió un animal muerto, hembra, de cuatro meses de edad que había sido tratada contra anaplasmosis y babesiosis y que, de acuerdo con la opinión del médico veterinario zootecnista encargado, el animal ya se encontraba en recuperación. En la necropsia no se reconocieron lesiones relevantes, tampoco lesiones que sugirieran babesiosis o anaplasmosis. También se mantuvo la mitad del encéfalo en refrigeración para realizar la técnica de inmunofluorescencia directa para el diagnóstico de rabia.

Se revisaron las laminillas del Caso 1 (cerebro recolectado por el médico encargado del rancho), Caso 2 (necropsia del becerro que se trasladó a Monterrey) y Caso 3 (necropsia realizada en el rancho). En todos los casos se observó encefalitis no supurativa (linfocitaria), con focos de reacción glial adyacentes y satellitosis neuronal. Además, se observaron inclusiones típicas de los cuerpos de Negri, intracitoplásmicos intensamente acidófilos en neuronas (Figura 1). Las lesiones fueron más severas en el Caso 1, así como también las inclusiones más numerosas. En el Caso 2 las secciones de cerebro, miocardio e hígado en la tinción con Giemsa confirmaron la presencia de *Babesia bovis* en eritrocitos contenidos en pequeños vasos sanguíneos



**FIGURA 1.** Caso 2. Sección de tallo cerebral. Cuerpo de Negri. Cuerpo de inclusión eosinofílico presente en el citoplasma de una neurona (flecha). H&E. 1000X. (Barra = 10 µm).

**FIGURE 1.** Case 2. Section of brain stem. Negri body. Eosinophilic inclusion bodies present in the cytoplasm of a neuron (arrow). H & E. 1000X. (Bar = 10 µm).



**FIGURA 2.** Caso 2. Sección de encéfalo mostrando meninges. Se aprecia un eritrocito parasitado por *Babesia bovis* (flecha) en un pequeño vaso sanguíneo. Giemsa. 1000X. (Barra = 10 µm).

**FIGURE 2.** Section of brain showing meninges. A parasitized erythrocyte by *Babesia bovis* is observed (arrow) in a small blood vessel. Giemsa. 1000X. (Bar = 10 µm).

**CUADRO 1**

Compendio de antecedentes, resultados y diagnóstico integral de los tres casos  
 Compendium of history, results and comprehensive diagnosis of the three cases

Case	History	Histopathology	Immunofluorescence	Blood Smear	Comprehensive Diagnosis
<b>Case 1, female.</b> Referred brain and blood samples	It presented signs compatible with anaplasmosis / piroplamosis, received treatment. HP of the brain was performed.	Nonsuppurative encephalitis with foci of glial reaction and intracytoplasmic inclusion bodies in neurons (Negri bodies). Severe lesion.	It was not submitted for IF (the brain was kept in formaldehyde in its entirety).	Positive <i>Babesia bovis</i>	Bovine paralytic rabies
<b>Case 2, male, 45 days, moved alive to FMVZ, UANL.</b>	Clinically presented bovine paralytic rabies. It was kept alive with IV solution, died, and necropsy was performed. Samples were collected for HP and IF.	Nonsuppurative encephalitis with foci of glial reaction and intracytoplasmic inclusion bodies in neurons (Negri bodies). Mild lesion.	Positive	Positive <i>Babesia bovis</i>	Bovine paralytic rabies
<b>Case 3, Female, 4 months.</b> Necropsy was performed at the ranch.	Signs were compatible with anaplasmosis / piroplamosis, it was treated. Samples were collected for HP and IF.	Nonsuppurative encephalitis with foci of glial reaction and intracytoplasmic inclusion bodies in neurons (Negri bodies). Mild lesion.	Positive	No blood was collected (the animal was found dead)	Bovine paralytic rabies

HP = Histopathology.  
 IF = Immunofluorescence.

dividual will spread infection in the colony.<sup>8,9</sup> For this reason, an outbreak in susceptible cattle should always be considered as potential risk in an area where the disease has not yet been presented, but in which the presence of vampire bats is natural.<sup>4,8</sup> Martínez-Burnes *et al.*<sup>8</sup> confirmed that the viral antigen in cases of paralytic rabies in cattle in this area corresponded to the strain transmitted by vampire bats.

In previous study,<sup>8</sup> vampire bats were captured to control the problem and 22 individuals were killed for the direct immunofluorescence test for rabies, but none was positive. Similarly, in a study in Mexico where 252 bats were collected, of which 30 were vampires, none were positive.<sup>10</sup> Although it is estimated that only 1% of the population of active vampire bats is infected with rabies,<sup>8</sup> it is important to consider that vampires are long-lived (usually > 25 years) and can eliminate the virus through saliva for long periods (years) without prejudice to their natural activities, including their usual diet, so the possibility of infecting cattle remains high.<sup>11,12</sup>

Paralytic rabies and bovine babesiosis are endemic conditions in grazing regions of the states bordering the Gulf of Mexico; both can concur on the same animal and make diagnosis difficult.

## Referencias

1. LOZA-RUBIO E, AGUILAR-SETIEN A, BAHLOUL C, BROCHIER B, PASTORET PP, TORDO N. Discrimination between epidemiological cycles of rabies in Mexico. *Arch Med Res* 1999; 30: 144-149.
2. NADIN-DAVIS SA, LOZA-RUBIO E. The molecular epidemiology of rabies associated with chiropteran hosts in Mexico. *Virus Res* 2006; 117: 215-226.
3. VELASCO-VILLA A, ORCIARI LA, JUAREZ-ISLAS V, GÓMEZ-SIERRA M, PADILLA-MEDINA I, FLISSER A *et al.* Molecular diversity of rabies associated with bats in Mexico and other countries of the Americas. *J Clin Microbiol* 2006; 44: 1697-1710.
4. RAMÍREZ ROMERO R. Distribución de las lesiones y evaluación histopatológica de la respuesta inflamatoria en encéfalos de bovinos con rabia parálítica (tesis de maestría). México DF: Facultad de Medicina Veterinaria y Zootecnia, Universidad Nacional Autónoma de México, 1986.
5. VALLI VEO. Hematopoietic system. In: MAXIE MG, editor. JUBB, KENNEDY & PALMER'S Pathology of Domestic Animals. 5th ed. Vol. 3. San Diego, California: Academic Press, 2007: 107-324.
6. FRY MM, MCGAVIN MD. Bone marrow, blood cells, and lymphatic system. In: MCGAVIN MD, ZACHARY JF, editors. Pathologic Basis of Veterinary Medicine. 4th ed. St. Louis, Missouri: Mosby Elsevier, 2007: 743-832.
7. HOWELL JM, UETI MW, PALMER GH, SCOLES GA, KNOWLES DP. Persistently infected calves as

(Figura 2). En el Cuadro 1 se presentan los resultados y el diagnóstico de cada caso.

El problema principal en este brote fue rabia parálítica bovina. La presencia de *Babesia bovis* confirma las apreciaciones clínicas del médico veterinario zootecnista encargado del rancho y de otros colegas en la región, sin embargo, se reitera que la rabia es el principal problema. La presencia de *Babesia bovis* está asociada con la fuerte infestación por garrapata en los animales, lo cual es habitual en la zona. Es probable que en el animal que se remitió vivo para el estudio (Caso 2), los signos de babesiosis hayan sido mínimos por la edad del animal y su correspondiente resistencia natural.<sup>7</sup> Estos animales, a pesar de presentar una enfermedad subclínica y baja parasitemia, pueden, sin embargo, mantener la infección y permitir que la garrapata se infecte, contribuyendo a la diseminación de la enfermedad.<sup>7</sup>

En el municipio de Aldama, Tamaulipas, ya con antelación se había diagnosticado rabia parálítica bovina y también se había informado que en algunos casos positivos de rabia estaba presente la *Babesia bovis*.<sup>8</sup> Esta referencia y los resultados aquí obtenidos confirman que tanto la rabia parálítica bovina como la babesiosis son enfermedades endémicas de esta región y que ambas pueden coincidir en el mismo animal.

En los ranchos de esta región, las mordeduras al ganado causadas por murciélagos hematófagos se considera un problema habitual, paradójicamente, la rabia parálítica es un problema inesperado y en muchos ranchos no se vacuna y en otros se vacuna pero no con un programa estricto.<sup>8</sup> Empero, el intercambio de individuos entre poblaciones de murciélagos es un proceso natural y, por ende, la introducción de un individuo infectado difundirá la infección en la colonia.<sup>8,9</sup> Por esta razón, la aparición de un brote en ganado susceptible debe ser considerado siempre como riesgo potencial en un área en la que la enfermedad no se haya presentado, pero en la cual la presencia de murciélagos vampiros sea natural.<sup>4,8</sup> Martínez-Burnes *et al.* confirmaron que el antígeno viral en casos de rabia parálítica en bovinos de esta zona correspondió con la cepa transmitida por murciélagos hematófagos.<sup>8</sup>

En un trabajo anterior,<sup>8</sup> se realizó la captura de murciélagos vampiros para controlar el problema y se sacrificaron 22 individuos para realizar la prueba de inmunofluorescencia directa para rabia, pero ninguno resultó positivo. Igualmente, en un estudio realizado en México en el que se recolectaron 252 murciélagos, de los cuales 30 eran vampiros, ninguno resultó positivo.<sup>10</sup> A pesar de que se estima que sólo 1% de la población de murciélagos hematófagos activos se encuentra infectado de rabia,<sup>8</sup> es relevante considerar que los vampiros son longevos (por lo general >

reservoirs for acquisition and transovarial transmission of *Babesia bovis* by *Rhipicephalus (Boophilus) microplus*. J Clin Microbiol 2007; 45: 3155-3159.

8. MARTINEZ-BURNES J, LOPEZ A, MEDELLIN J, HAINES D, LOZA E, MARTINEZ M. An outbreak of vampire bat-transmitted rabies in cattle in northeastern Mexico. Can Vet J 1997; 38: 175-177.
9. CONSTANTINE DG. Geographic translocation of bats: known and potential problems. Emerg Infect Dis 2003; 9: 17-21.
10. SHEELER-GORDON L, SMITH JS. Survey of bat populations from Mexico and Paraguay for rabies. J Wildl Dis 2001; 37: 582-593.
11. CALISHER CH, CHILDS JE, FIELD HE, COLMES KV, SCHOUNTZ T. Bats: important reservoir hosts of emerging viruses. Clin Microbiol Rev 2006; 19: 531-545.

25 años) y pueden eliminar el virus rábico en su saliva por largos periodos (años) sin menoscabo de sus actividades naturales, incluyendo su alimentación habitual, por lo cual la posibilidad de infectar a los bovinos se mantiene elevada.<sup>11,12</sup>

La rabia paralítica bovina y la babesiosis son padecimientos endémicos en las regiones ganaderas de los estados que limitan el Golfo de México; ambas enfermedades pueden coincidir en un mismo animal y dificultar el diagnóstico.

- 
12. AGUILAR-SETIEN A, LOZA-RUBIO E, SALAS-ROJAS M, BRISSEAU N, CLIQUET F, PASTORET P-P *et al.* Salivary excretion of rabies virus by healthy vampire bats. Epidemiol Infect 2005; 133: 517-522.